



Sociedad Argentina de Pediatría
Dirección de Congresos y Eventos
Comité Nacional de Estudios Feto Neonatales (CEFEN)



3° Congreso Argentino de Neonatología

Sesión Interactiva

Dra. Laura Boschetti

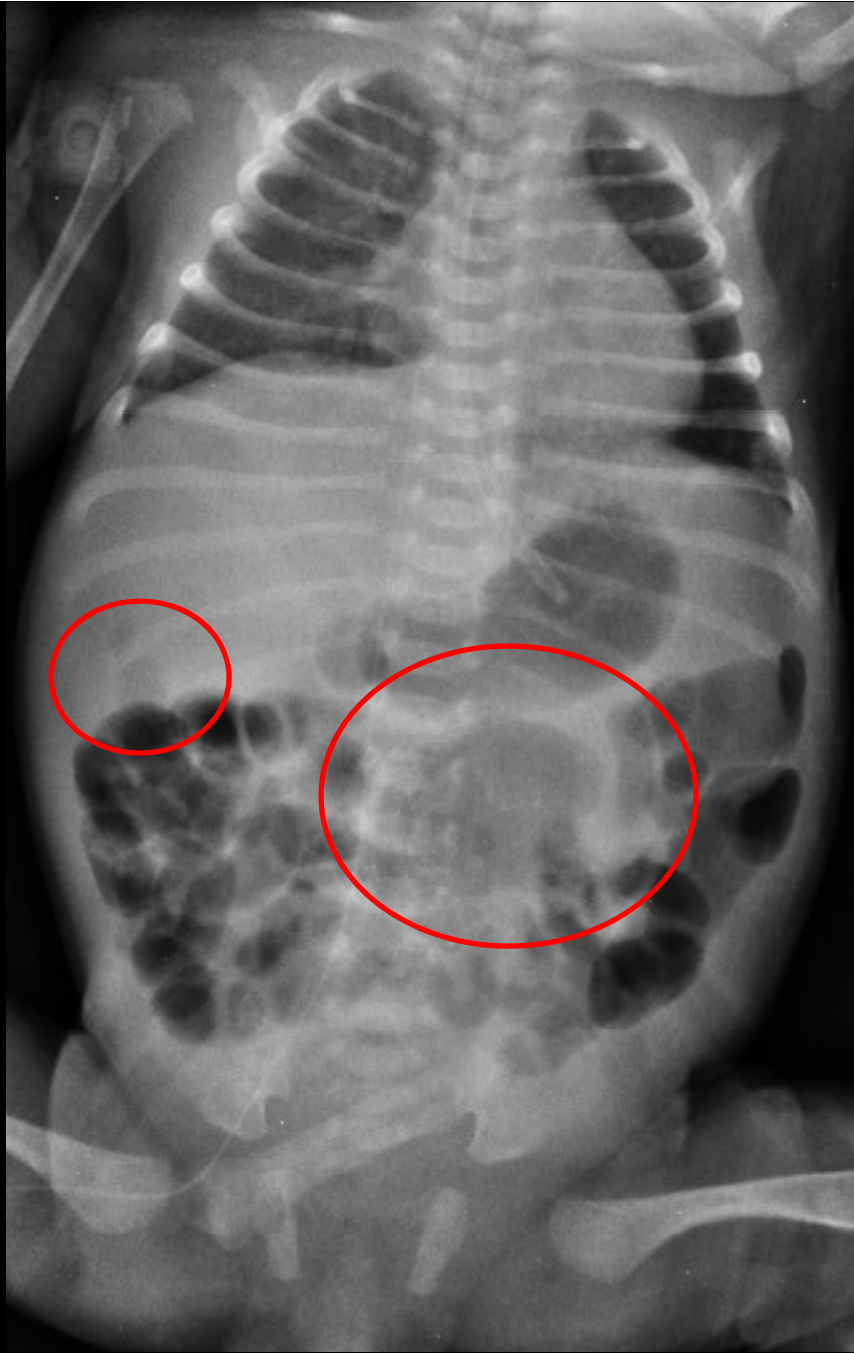
Dra. Anabela Perez

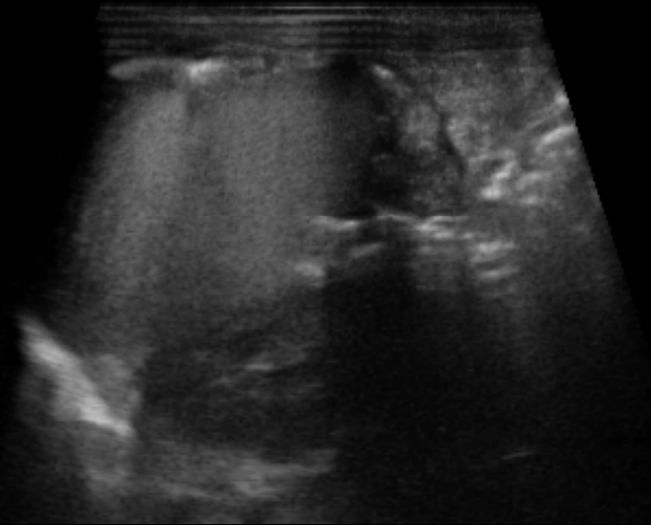
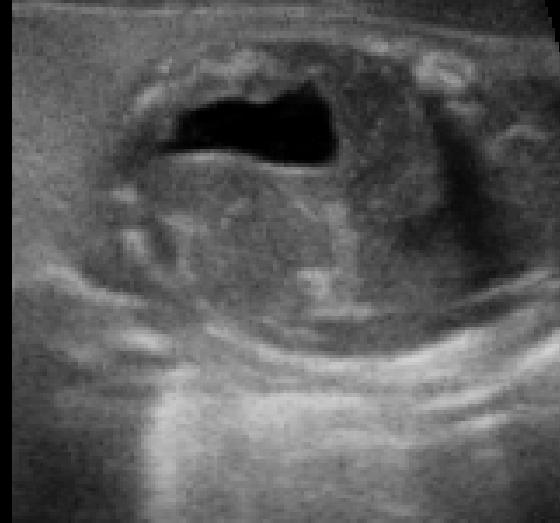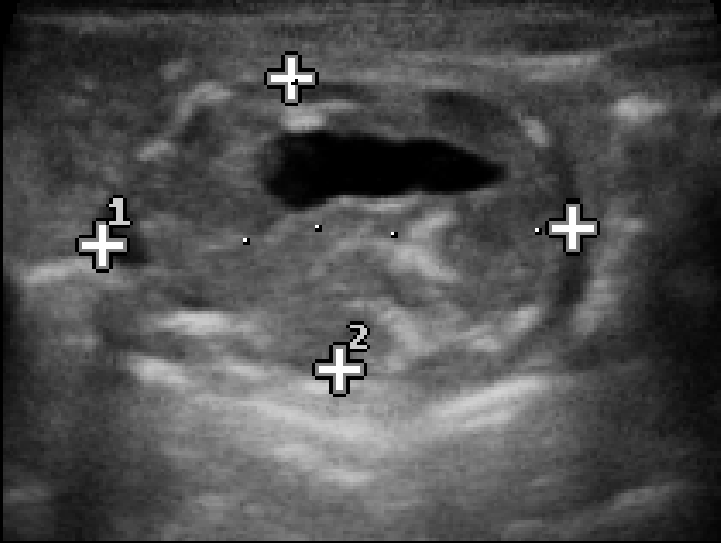
Hospital de Niños Sor María Ludovica



-
- RNPT-PAEG
 - Internado por dificultad respiratoria
 - A las 36 hs de vida comienza con alimentación enteral, presentando distensión abdominal
-
- Apgar 8/9
 - LA fétido
 - Eliminación de meconio en las primeras 24 hs
-



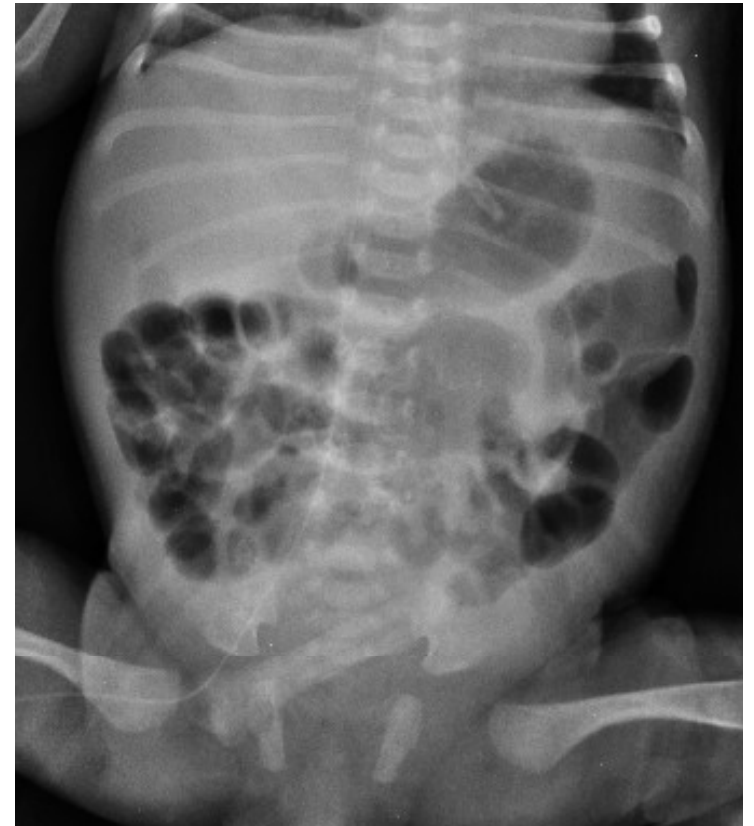
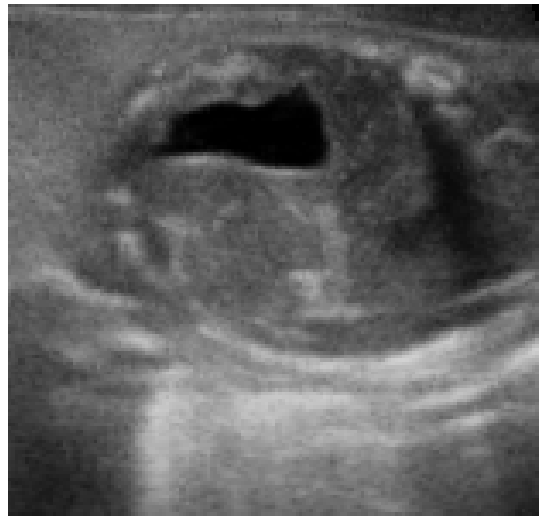


¿Cuál es su diagnóstico?



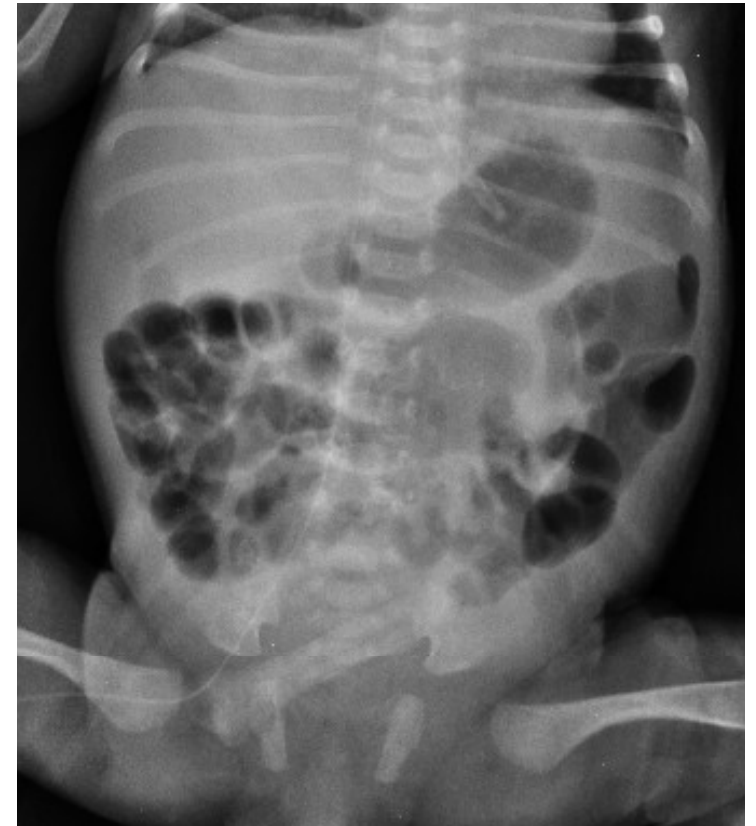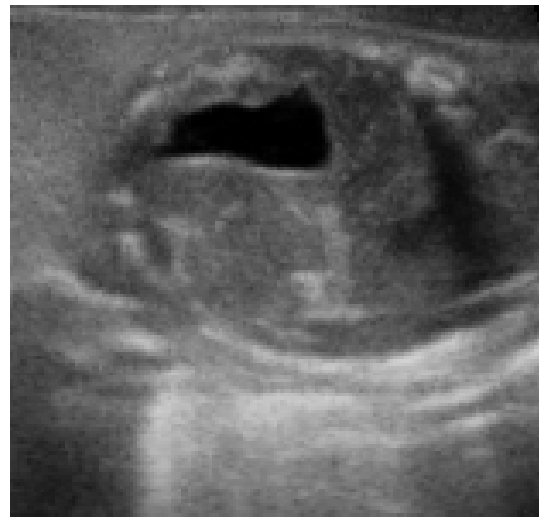1. Pseudoquiste meconial
2. Neuroblastoma
3. Tapón de meconio
4. Teratoma



¿Cuál es su diagnóstico?



1. Pseudoquiste meconial
2. Neuroblastoma
3. Tapón de meconio
4. Teratoma



Peritonitis Meconial

. Peritonitis química secundaria a perforación intestinal prenatal, que puede producir ascitis, calcificaciones y fibrosis.

. Meconio + líquido + anillo calcificado:
Pseudoquiste Meconial



Peritonitis Meconial: Causas

- Ileo meconial (8-40% asociado a FQ)
- Atresia o estenosis ID
- Vólvulo
- Accidente vascular
- Bandas congénitas
- Idiopáticas (25-50%)

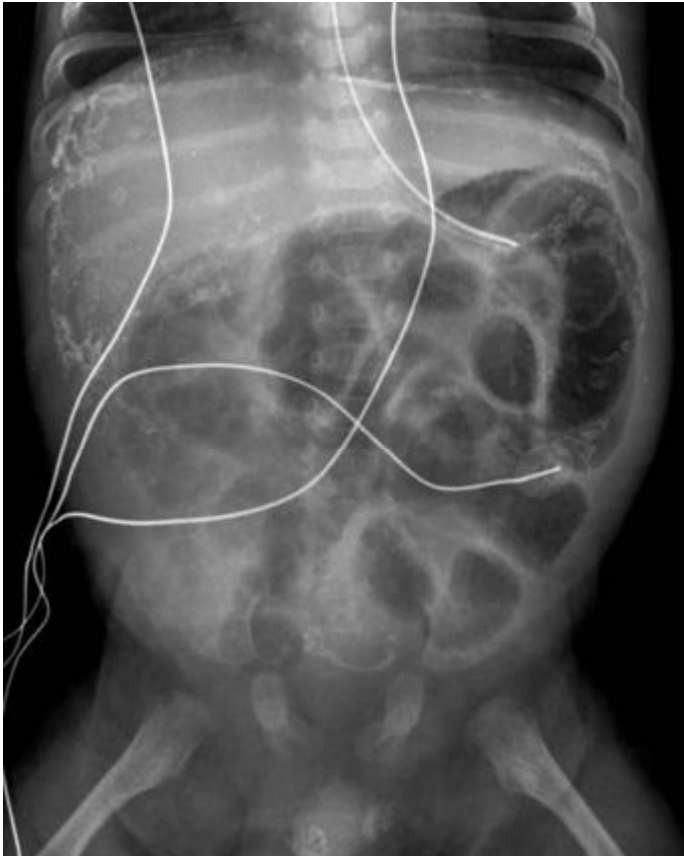


Peritonitis Meconial: Clínica

- Distensión y/o masa abdominal
- Vómitos biliosos
- Dificultad respiratoria
- Falta de eliminación del meconio

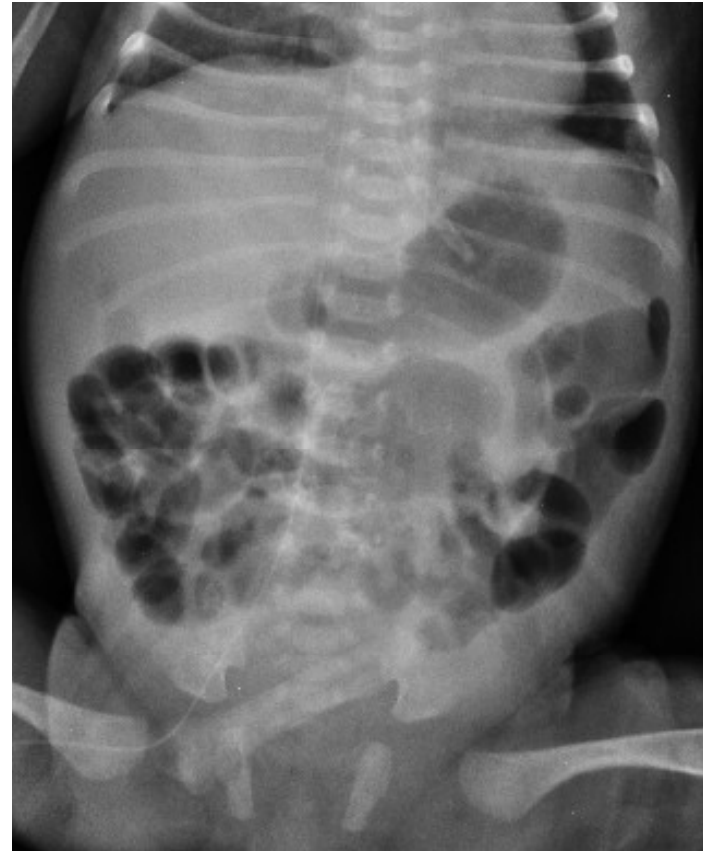

Imágenes: Rx



Radiopaedia

Calcificaciones intraperitoneales y escroto



Masa con contenido cálcico

Imágenes: Ecografía

- . Líquido libre con partículas ecogénicas: Efecto Tormenta de Nieve.
- . Asas dilatadas
- . Pseudoquiste
- . En escroto calcificaciones e hidrocele



Peritonitis Meconial: Diagnósticos diferenciales

- **Obstrucción intestinal**
 - Atresia ileal
 - Íleo meconial
 - Enfermedad de Hirshprung
 - Síndrome del tapón de meconio
 - Vólvulo de intestino medio
- **Calcificaciones neonatales**
 - Enterolitos
 - Hígado (TORCH, calcificaciones vasculares)
 - Tumores (teratoma, neuroblastoma)



Peritonitis Meconial: Tratamiento

- Asintomáticos: ninguno
- Cirugía 50-90%

Calcificación

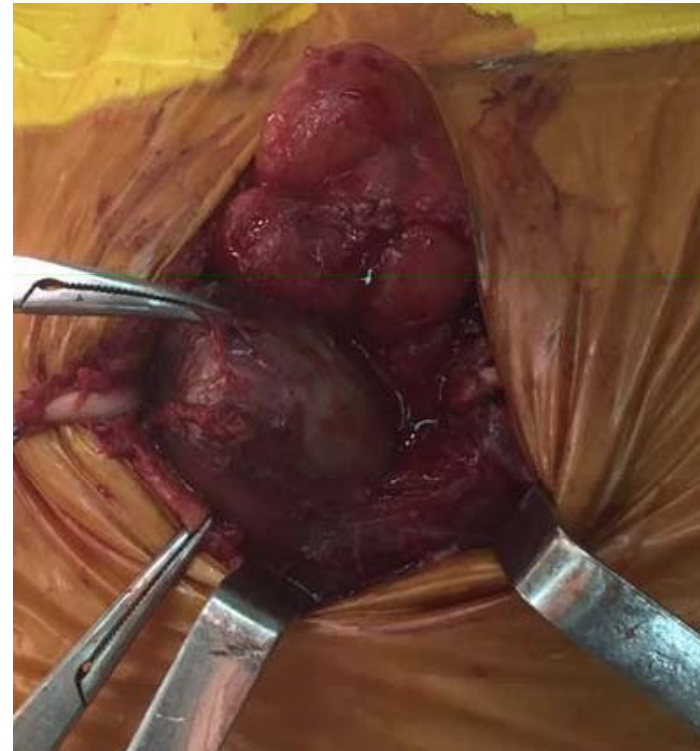+

Signos adicionales

Ascitis

Pseudoquiste

Dilatación intestinal



Gracias

