



SOCIEDAD ARGENTINA DE PEDIATRÍA

Dirección de Congresos y Eventos

3° Congreso Argentino de Neonatología

9° Jornadas Interdisciplinarias de Seguimiento del Recién Nacido de Alto Riesgo

3° Jornada Nacional de Perinatología

3° Jornadas Argentinas de Enfermería Neonatal

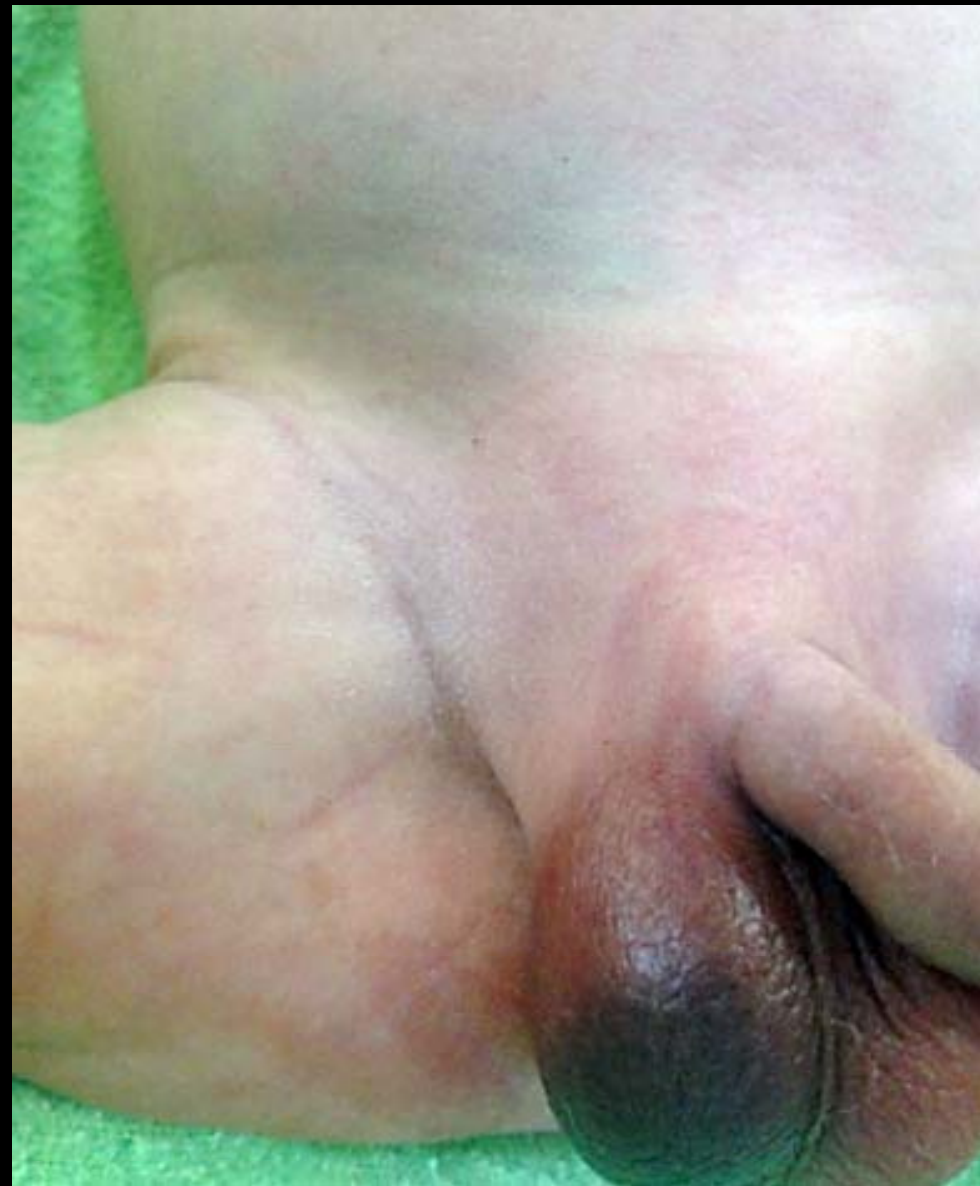
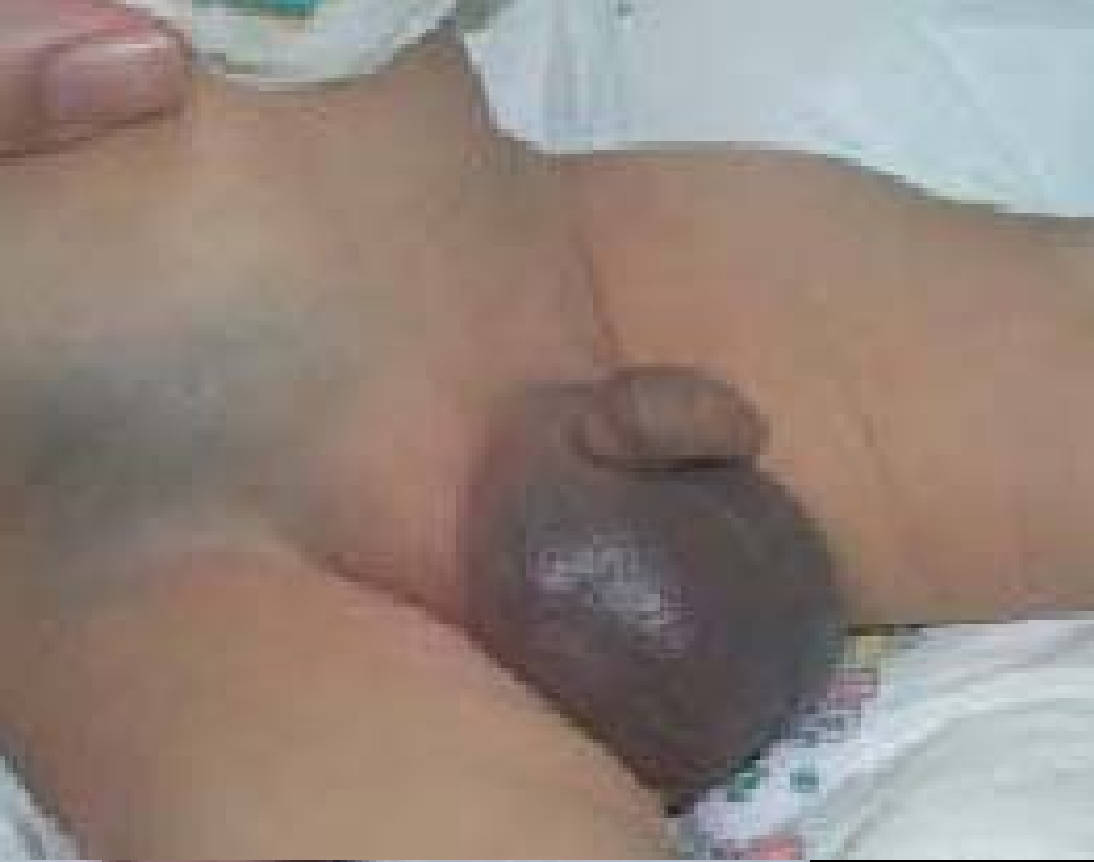CASO INTERACTIVO

Natalia Cortez

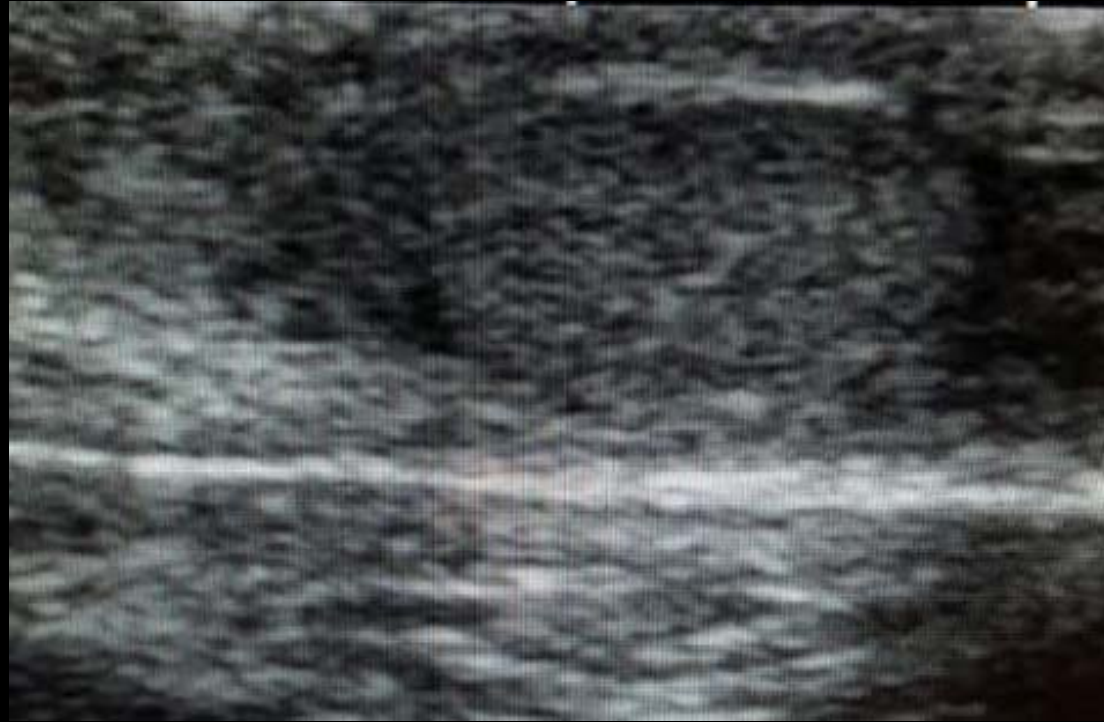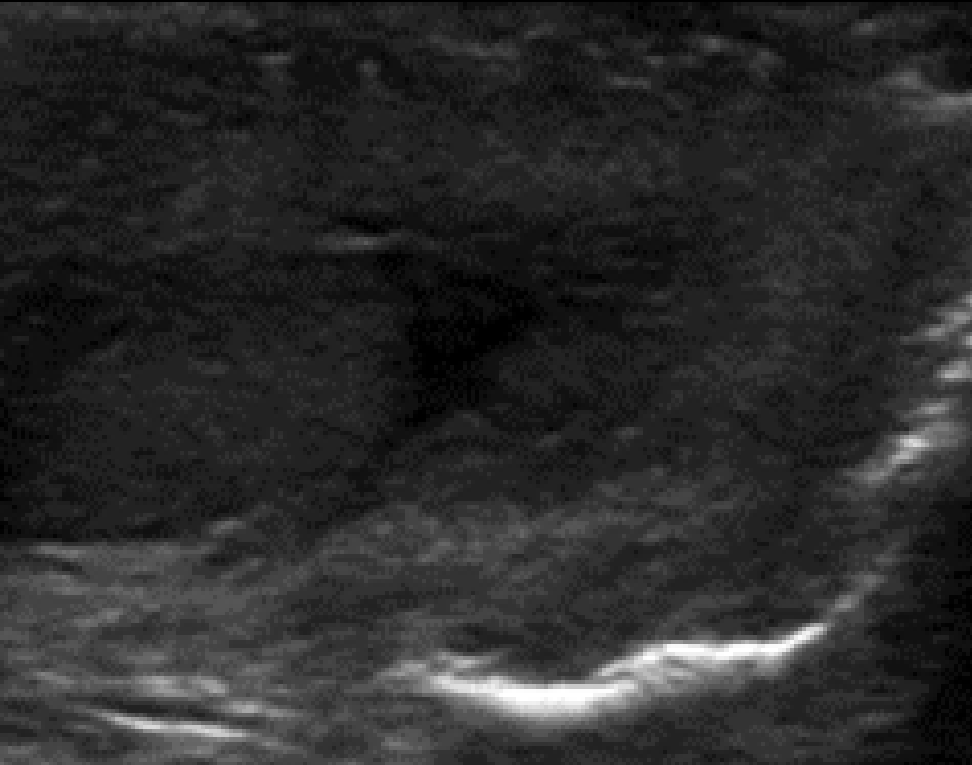Cecilia Rey

Lucia D'Ambrosio

Diagnóstico por Imágenes Hospital Pedro De Elizalde



Ecografía Testicular



¿En que diagnóstico piensa?

Torsión testicular intra-útero (extravaginal)

Traumatismo no accidental

Torsión testicular post natal (intravaginal)

Torsión de hidátide

Traumatismo obstétrico

¿En que diagnóstico piensa?

Torsión testicular intra-útero (extravaginal)

Traumatismo no accidental

Torsión testicular post natal (intravaginal)

Torsión de hidátide

Traumatismo obstétrico

¿Como continuaría...?

Laboratorio

Cirugía de urgencia

Ecografía Abdominal

Radiografía de cráneo, huesos largos y pelvis

¿Como continuaría...?

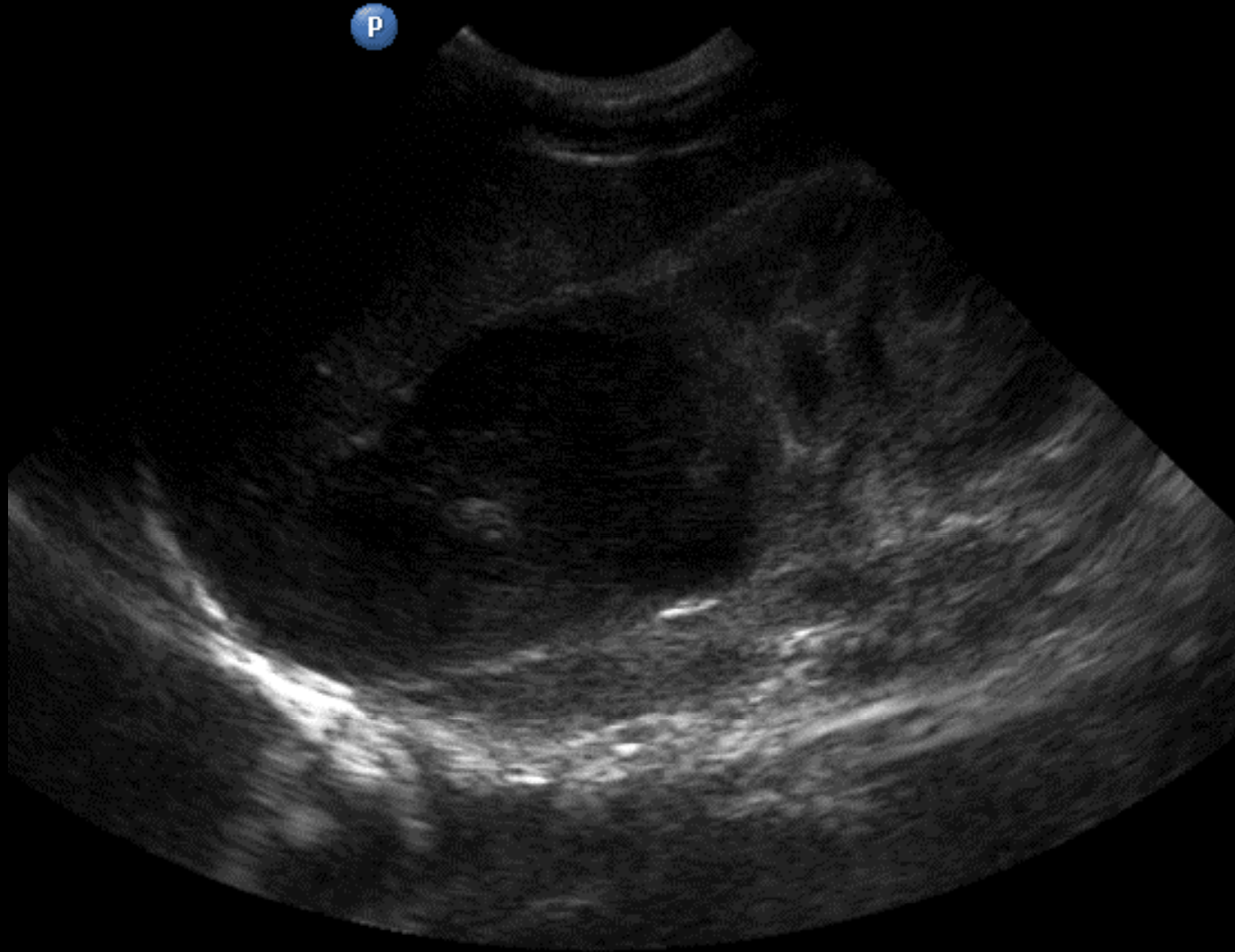
Laboratorio

Cirugía de urgencia

Ecografía Abdominal

Radiografía de cráneo, huesos largos y pelvis

Ecografía Abdominal



Cual es su diagnóstico ?

- 1.) Neoplasia Suprarrenal + secundarismo escrotal
- 2.) Hemorragia suprarrenal + hematoma escrotal
- 3.) Neoplasia suprarrenal + Edema escrotal idiopático
- 4.) Hemorragia Suprarrenal +Torsión testicular

Cual es su diagnóstico ?

- 1.) Neoplasia Suprarrenal + secundarismo escrotal
- 2.) Hemorragia suprarrenal + hematoma escrotal
- 3.) Neoplasia suprarrenal + Edema escrotal idiopático
- 4.) Hemorragia Suprarrenal +Torsión testicular

Hemorragia Suprarrenal

en los RN (RN APEG , DBT materna, hipoxia, sepsis ,coagulopatía)

localmente : unilateral

derecha

primeros días de vida

signos : anemia

masa abdominal palpable

ictericia

tumefacción escrotal con cambio de coloración

Hemorragia Suprarrenal

Defecación con cambio de coloración escrotal como manifestación es frecuente

Diagnósticos diferenciales son:

Procele

Orquitis testicular con edema testicular

Quila inguinal

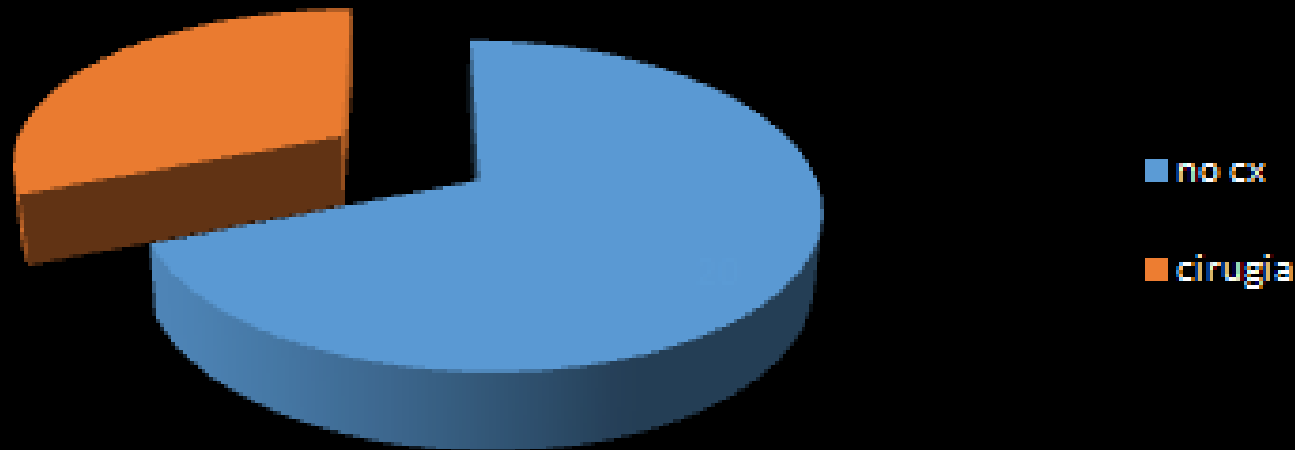
Quistes congénitos

Orquitis meconial

Orquitis testicular

Hemorragia Suprarrenal

HEMATOMA ESCROTAL tto



BIBLIOGRAFÍA:

30 CASOS

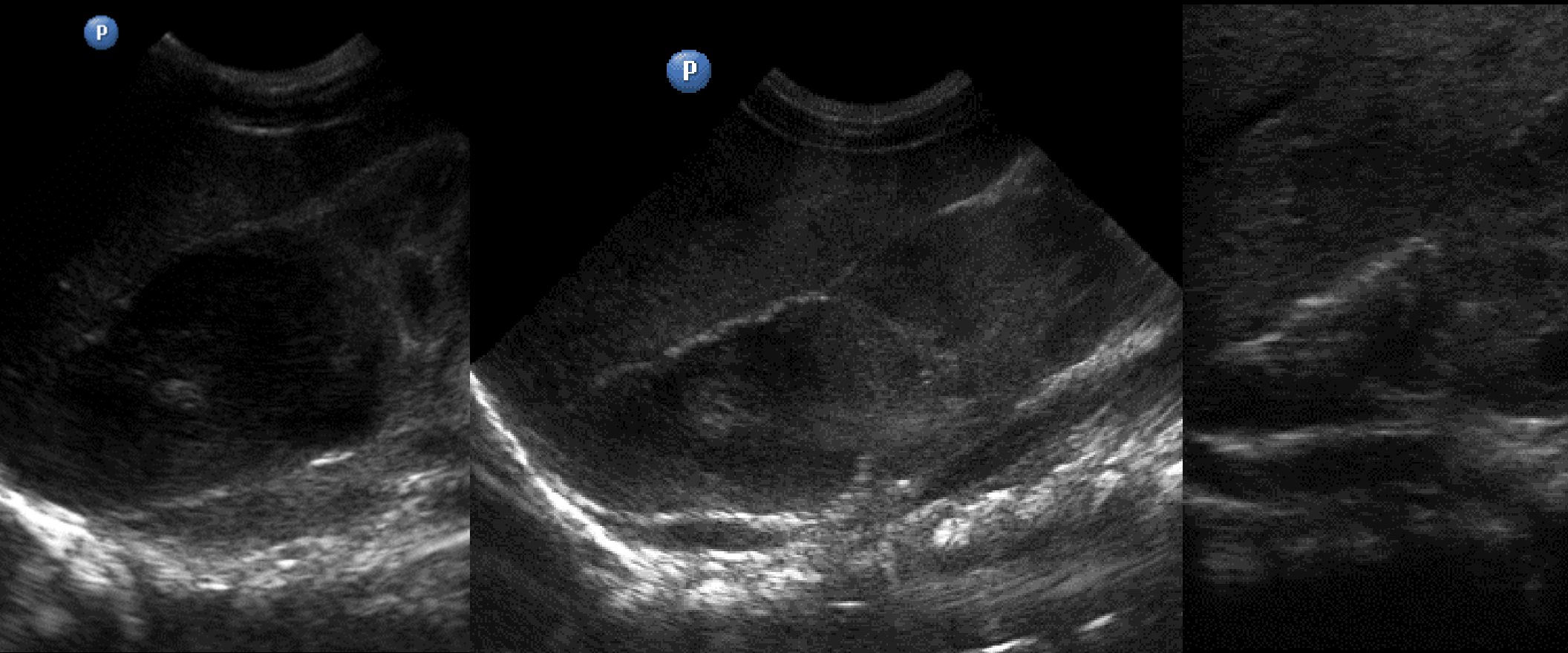
1/ 3 CIRUGÍA : TODOS LOS CASOS LOS TESTICULOS ERAN NORMALES Y LA ECO POST QX HSR

CONCLUSIONES

ematoma escrotal es una manifestacion poco frecuente de la hemorragia suprarrenal

realización de la **ecografia abdominal** como complemento de la ecografia escrotal puede evitar cirugías innecesarias en un neonato

Evolución del hematoma



GRACIAS