

# MÓDULO DE DIAGNOSTICO POR IMÁGENES



**DRA. CLARISA LAPRIDA**  
**HOSPITAL DE PEDIATRIA JUAN P. GARRAHAN**



Sociedad Argentina de  
Pediatría

Por un niño sano  
en un mundo mejor

AGOSTO 2016

WUOLDEBUTLEADSWIBES CAU

# CASO CLINICO

## EXAMEN FISICO AL INGRESO:

Regular estado general

Hipoxemia

Tiraje sub e intercostal

Taquipnea

Taquicardia (FC: 155 x min)

PP +

Precordio activo 

evaluación cardiológica

# ECOCARDIOGRAMA

- ▣ Anomalía Total del retorno venoso
- ▣ Interrupción de la VCI
- ▣ Doble sistema cavo superior

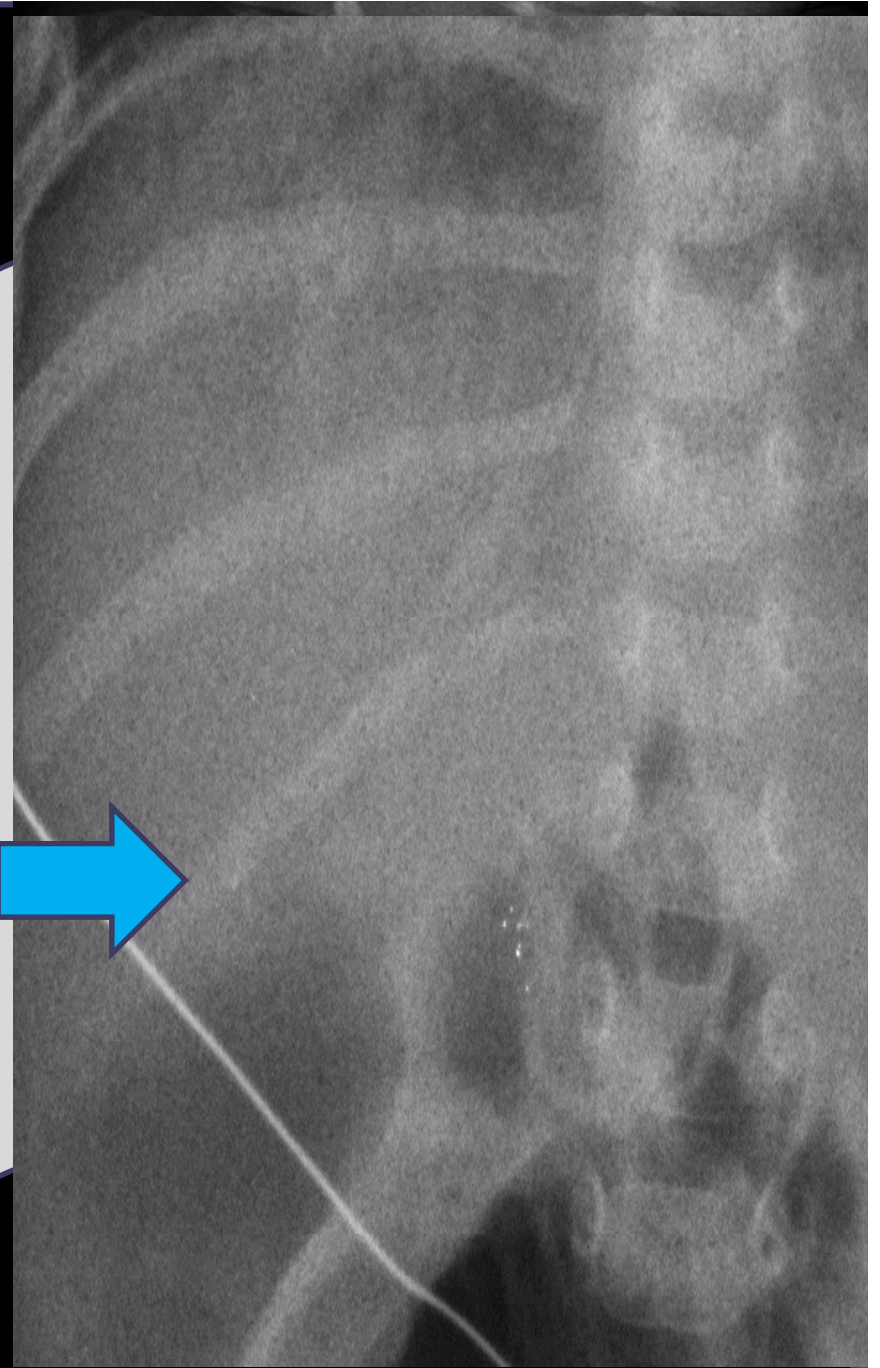

Internándose con Diagnóstico de  
Cardiopatía Compleja  
para Estudio y Tratamiento

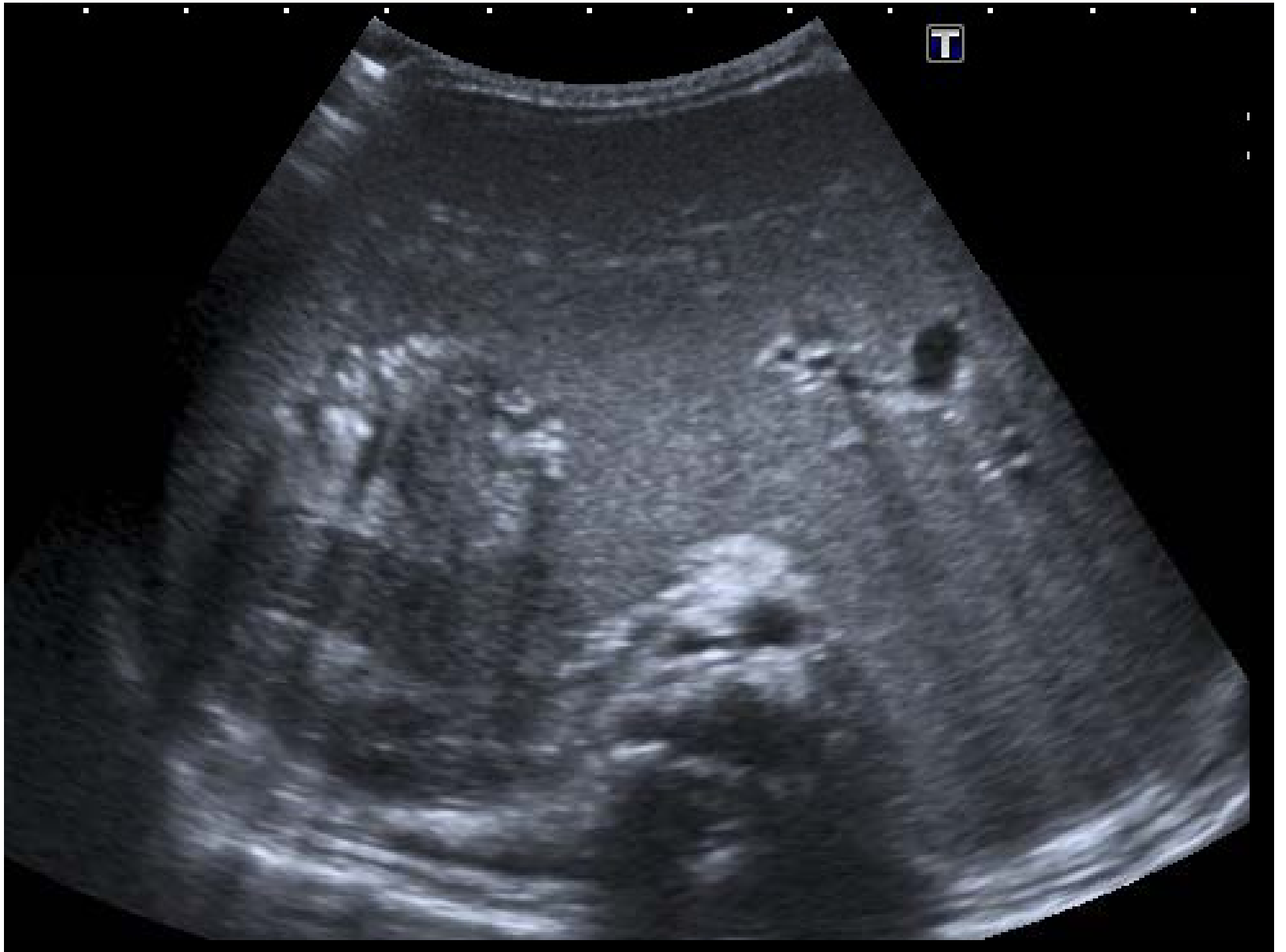## SE SOLICITA:

- Rx toracoabdominal
- Ecografía abdominal
- **Laboratorio:** hiperbilirrubinemia a predominio directo, GOT y GPT normales, función renal normal
- HMC x 2
- Evaluación x servicio de genética

¿Que observa  
en esta RX??

- A. Dextrocardia
- B. Malrotacion intestinal
- C. Sonda OG a la derecha
- D. Vertebra en mariposa





# ¿Que diagnóstico sugiere?

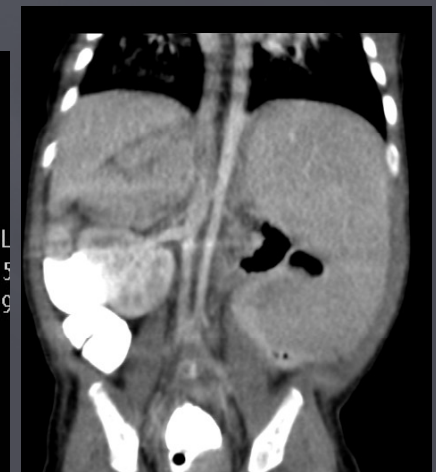
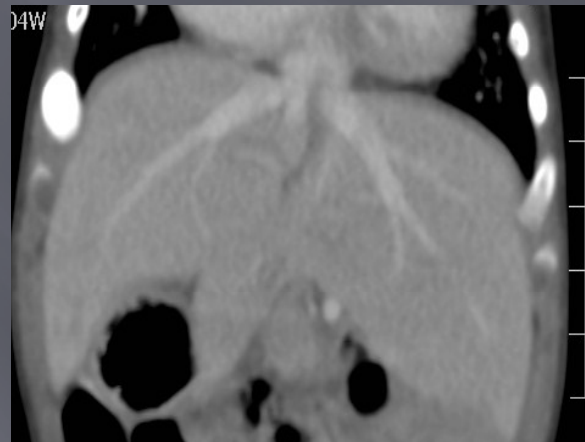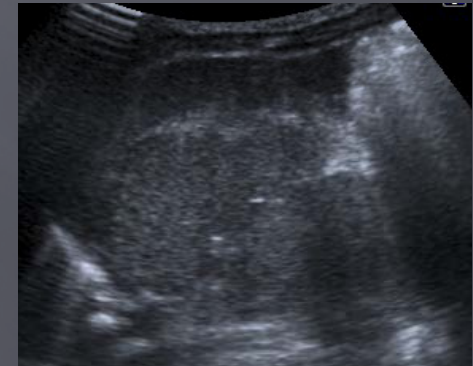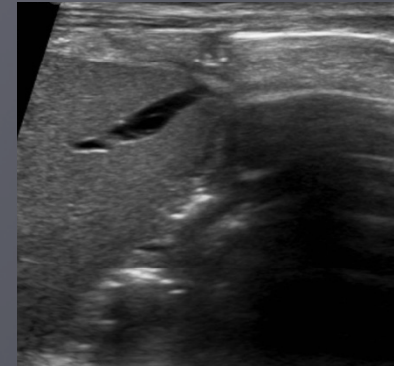
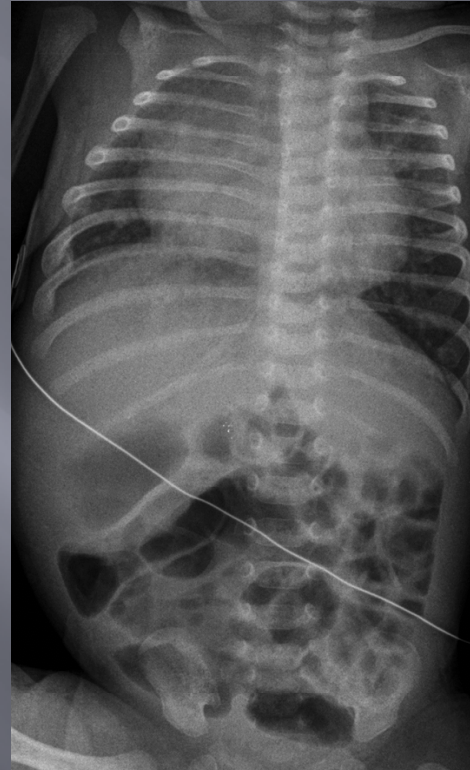
a) Síndrome de heterotaxia

b) Isomerismo derecho

c) Cardiopatía compleja con hígado en barra

d) ATRV con dextrocardia

e) Levocardia y atresia de vía biliar

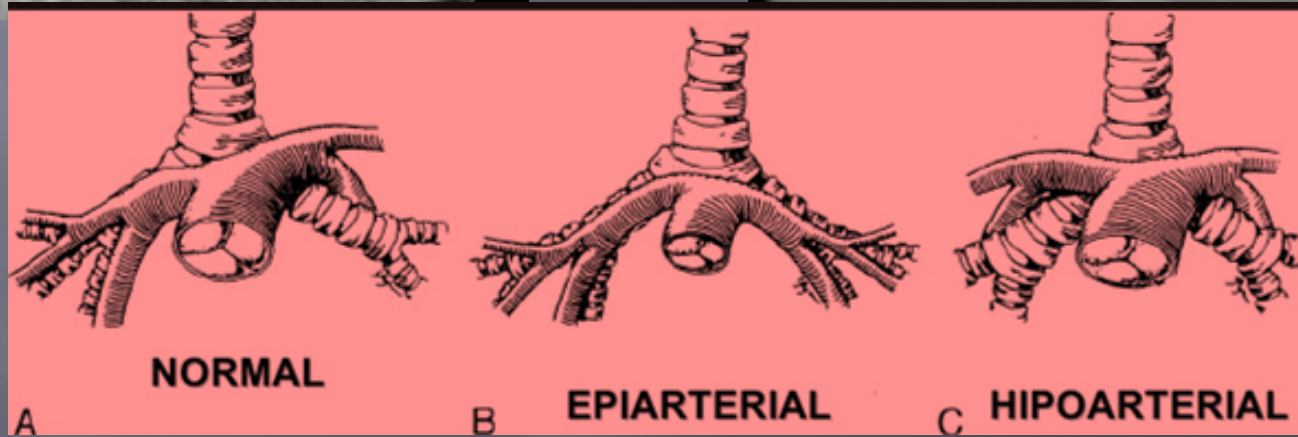
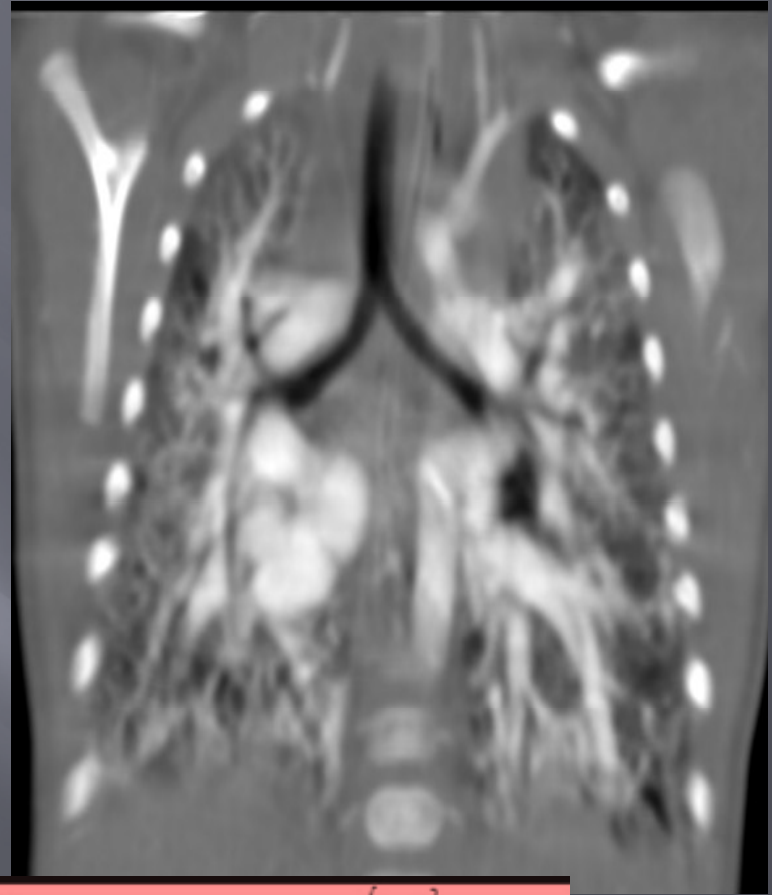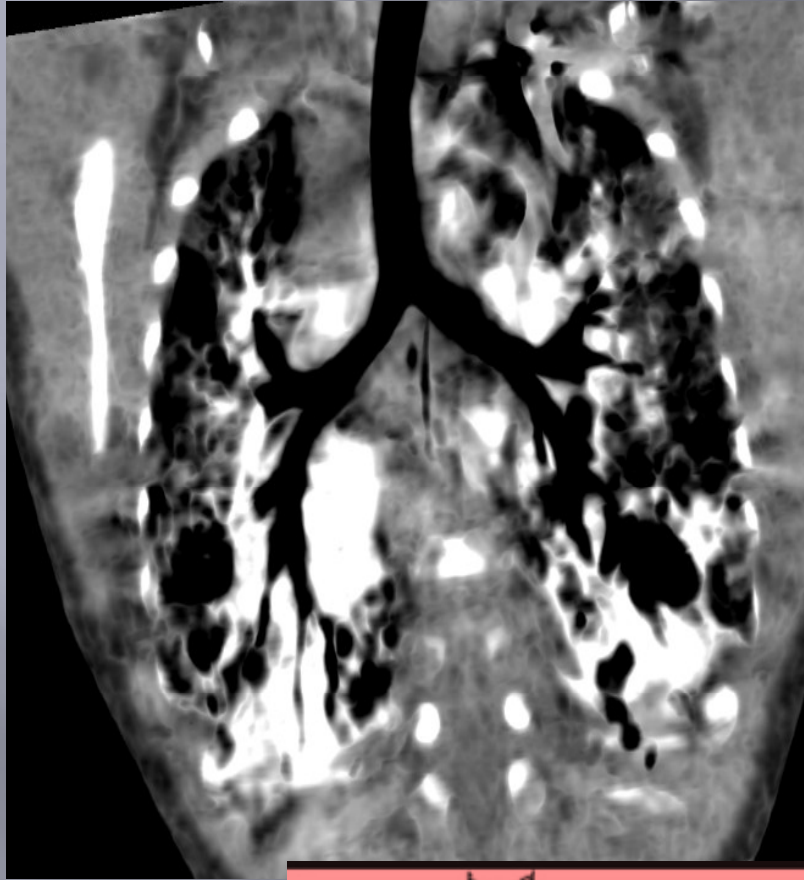


# ¿Cómo continuamos.. Que estudio solicitaría?

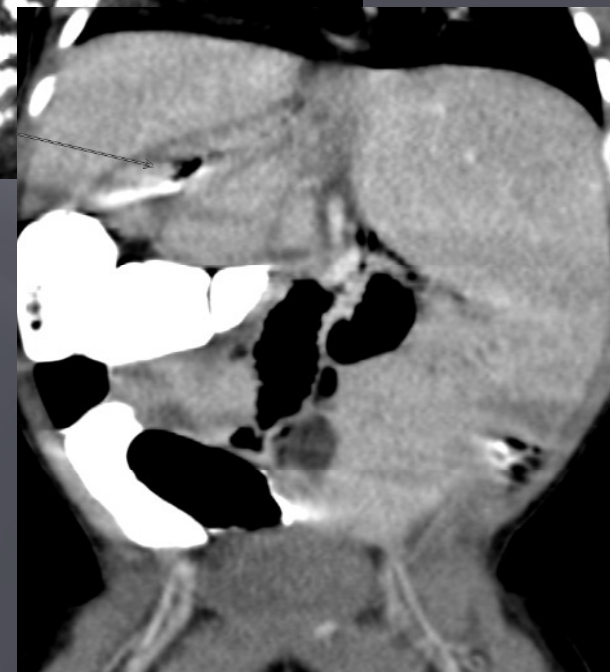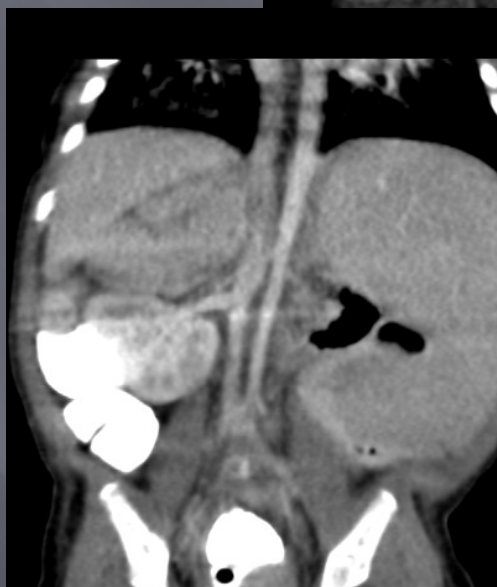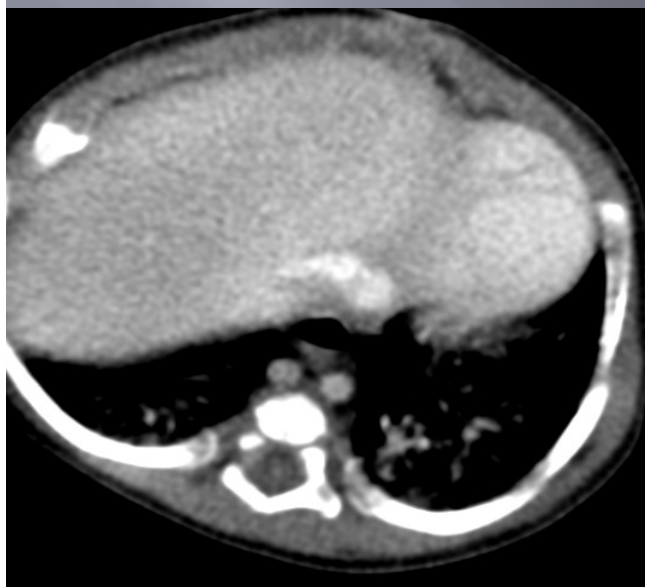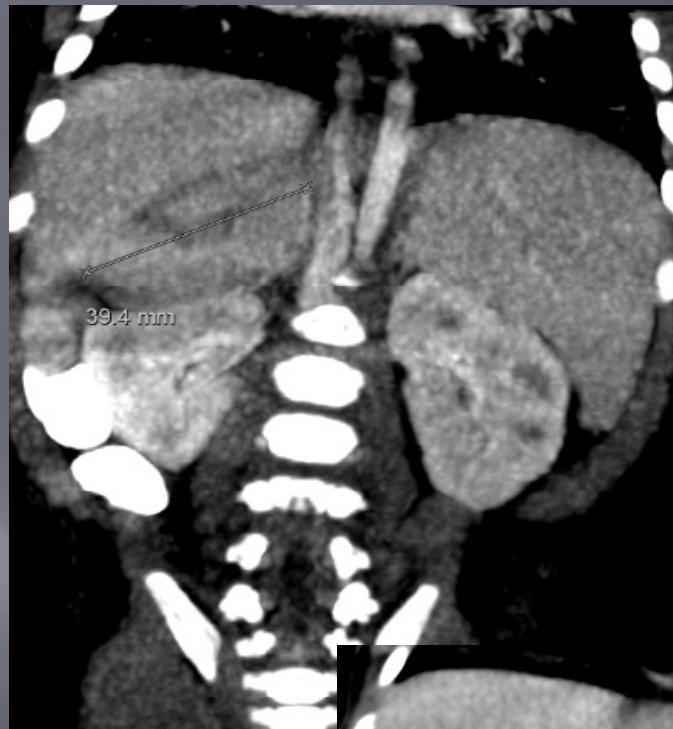
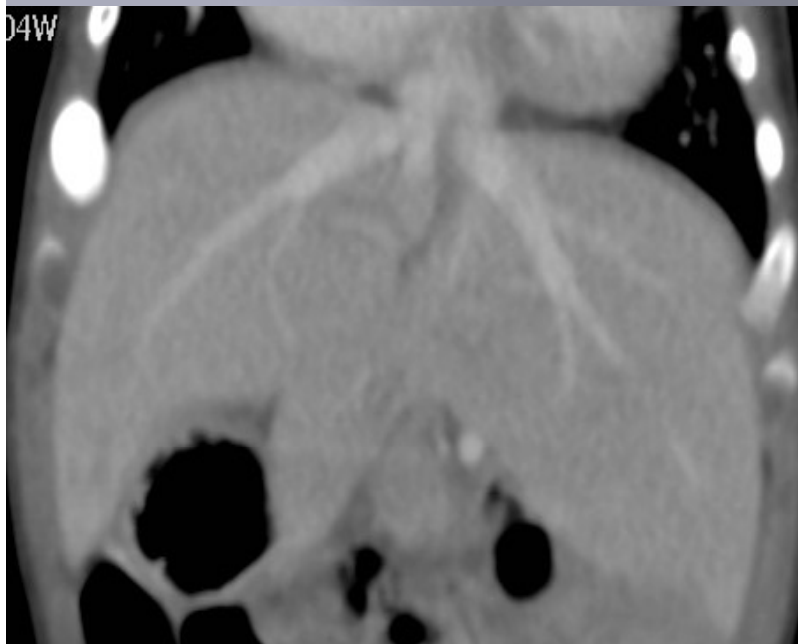- a) Arteriografía
- b) TCMD de Tórax y Abdomen con contraste Oral
- c) AngioTC y TCMC de abdomen con contraste Oral y EV
- d) TCMC de Tórax sin contraste y Abdomen con Contraste
- e) TCMC de abdomen con fase portal, Arterial y Excretora



# Angio TC de Tórax



# TC de Abdomen con contraste



# HETEROTAXIA: TERMINOLOGIA:

- ▣ SITUS
- ▣ SITUS SOLITUS
- ▣ SITUS INVERSO
- ▣ SITUS AMBIGUO:  
SINDROME DE HETEROTAXIA.

RE

VB

Ti

# DIAGNOSTICO

%)

FINAL

**MUCHAS  
GRACIAS  
POR SU  
ATENCIÓN**

