

CONGRESO ARGENTINO DE NEONATOLOGIA

CASO NEO CONGRESO
GERARDO MENA
DIAGNOSTICO POR IMÁGENES

PACIENTE FEMENINA DE 12 DIAS DE VIDA

**MC: RECHAZO DEL ALIMENTO, TENDENCIA AL SUEÑO,
HIPORREACTIVIDAD DE 24 HS.**

**EX. FISICO: REG, AFEBRIL, HIPORREACTIVA,
TENDENCIA AL SUEÑO POBRE RESPUESTA A
ESTIMULOS.
RESTO S/P.**

**ANTEC: RNT, PAEG, EMBARAZO CONTROLADO
SEROLOGIAS NEG. ALTA A LAS 48HS.**

RX TORAX NORMAL.

LAB: GB. 16000 (62- 25)- HTO 46%- PL 325000

HMC X 2

URO

PL

**GLUCORRAQUIA 22%
PROTEINORRAQUIA 220%
670 ELEMENTOS**

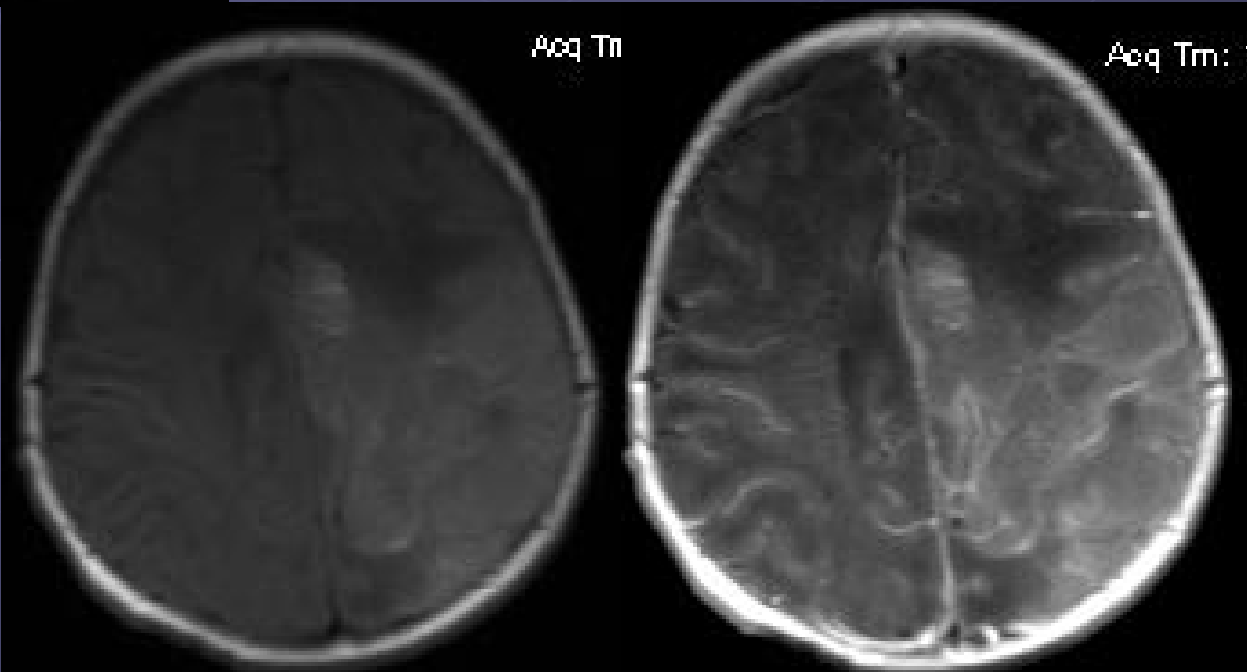
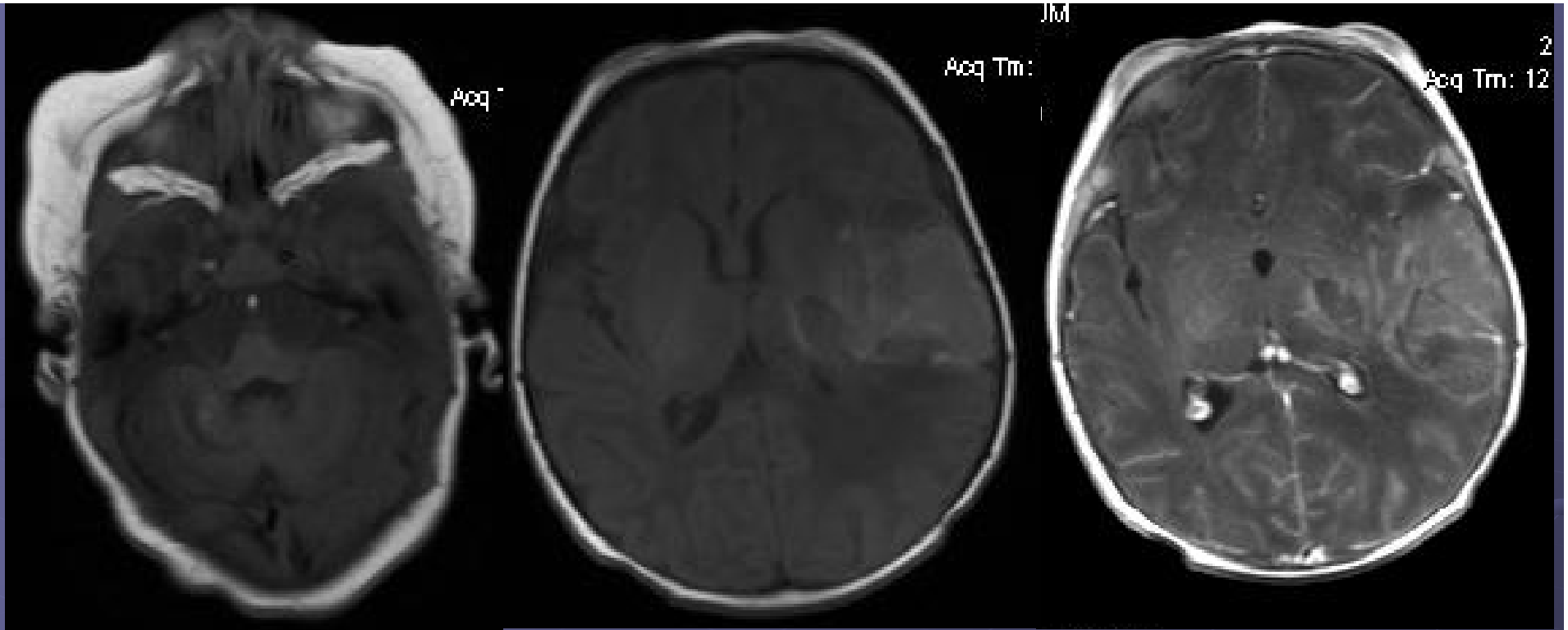
AMPICILINA- GENTAMICINA

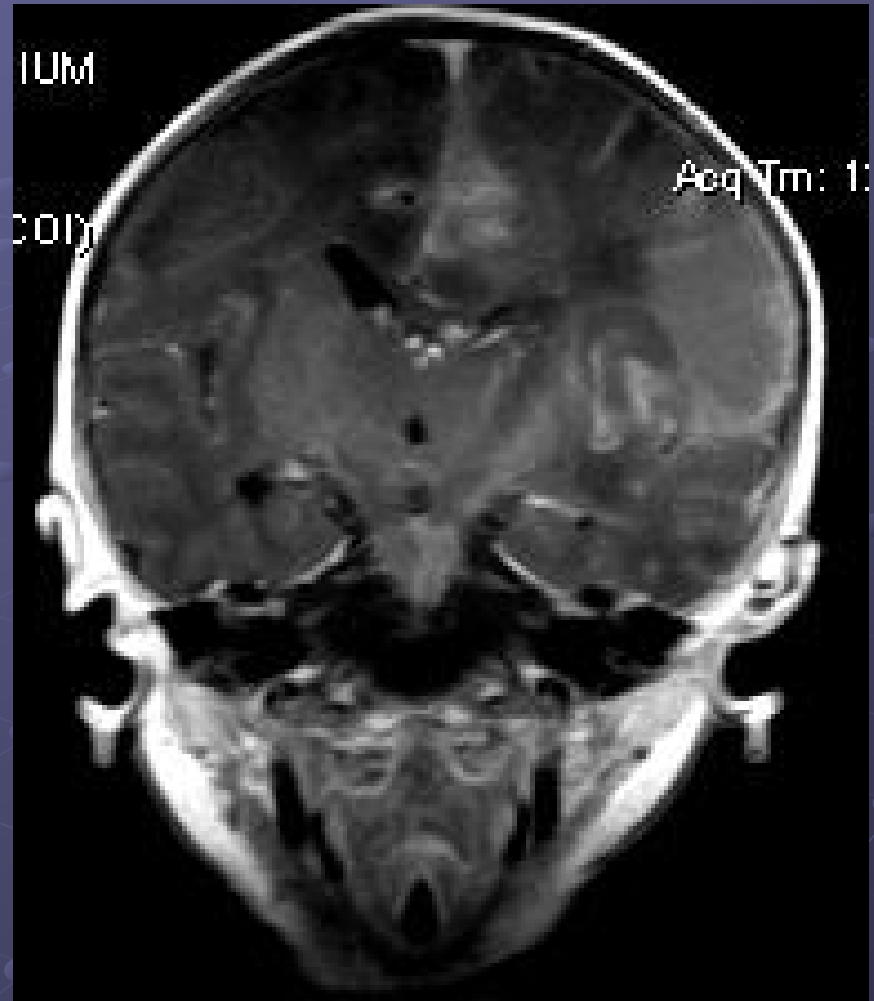
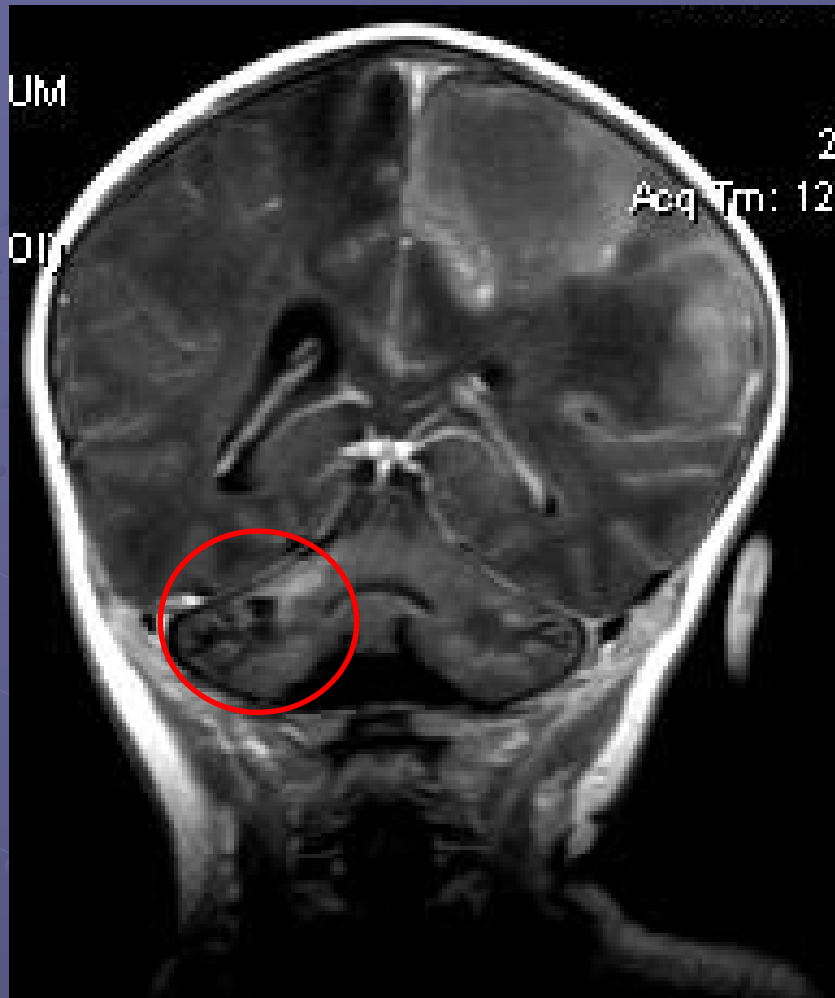
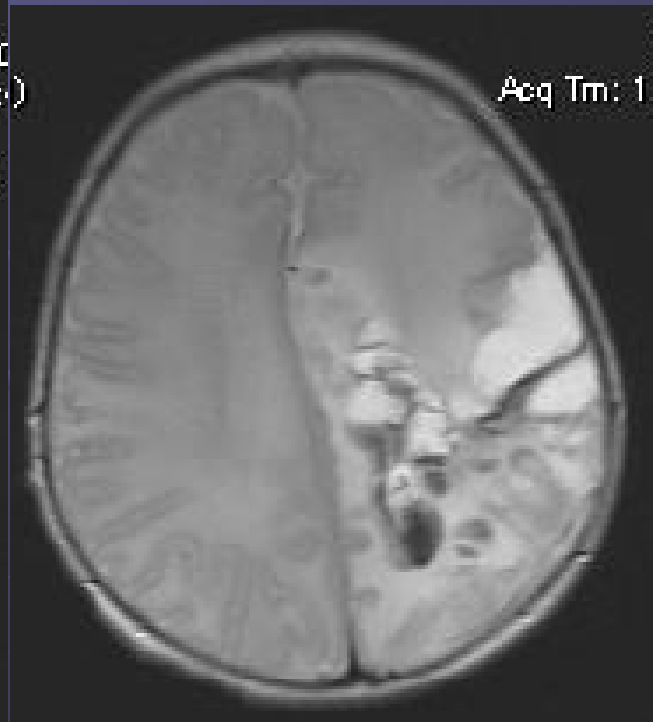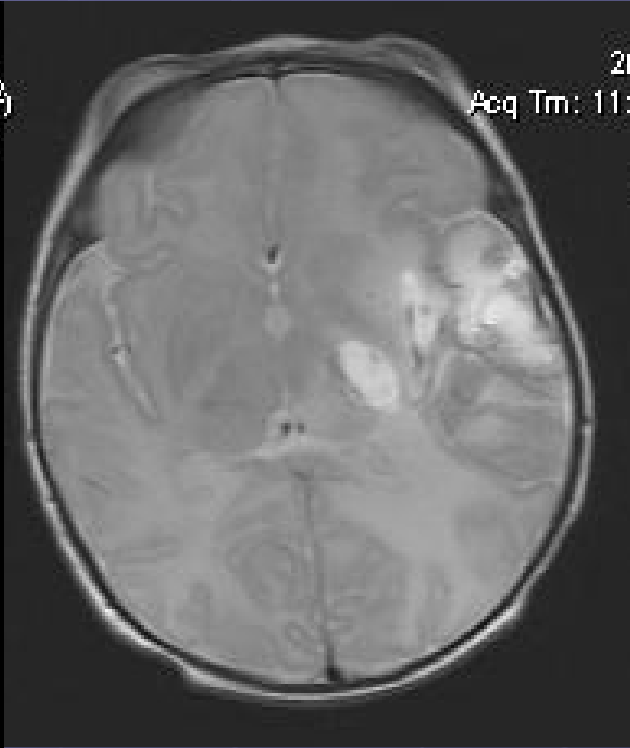
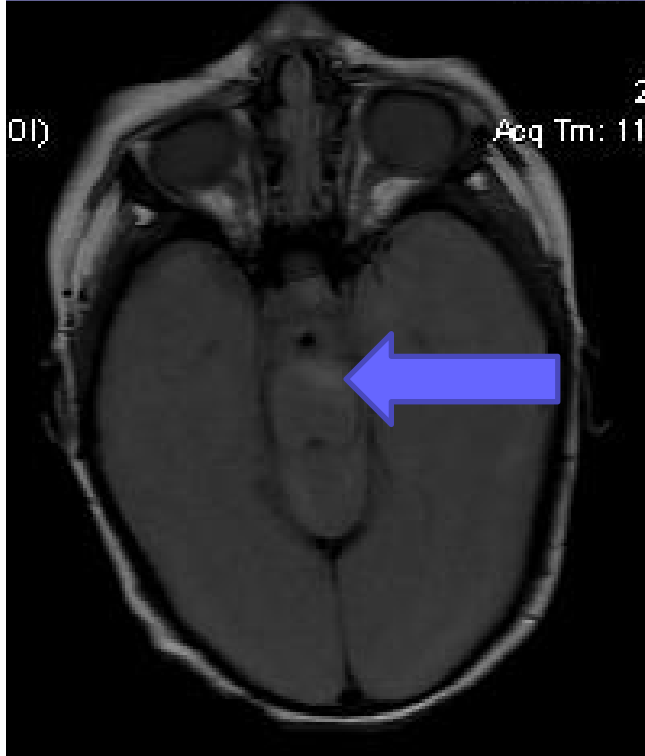
ACICLOVIR

ALGUN ESTUDIO?

- ECOGRAFIA
 - TC SIN CONTRASTE
 - TC CON CONTRASTE
 - RM SIN CONTRASTE
 - RM CON CONTRASTE
- NORMAL
 - -----
 - ++
 - -----
 - ++++++







HMC X 2 Y URO NEG.

LCR: PCR HERPES TIPO II

TTO: ACICLOVIR POR 21 DIAS

SUSP. ATB.

RM

EEG

**LEVEMENTE DESORGANIZADO, SIN FOCOS
NI PAROXISMOS.**

20 DIAS DESPUES, PL NEGATIVA, ACICLOVIR POR 21 DIAS

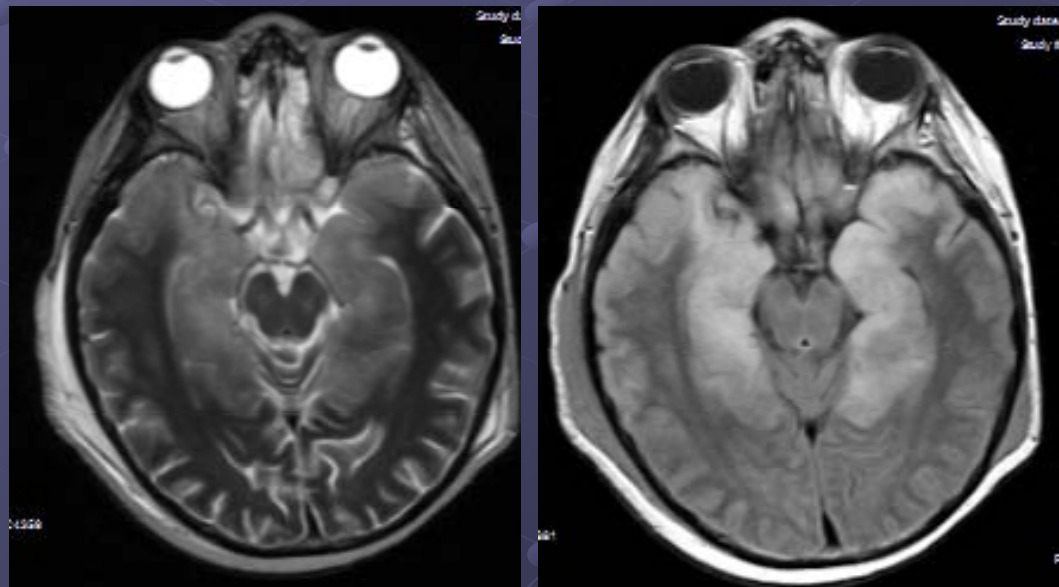
EGRESO HOSPITALARIO

ENCEFALITIS HERPETICA

EXPOSICION A LAS LESIONES GENITALES MATERNAS DEL HERPES TIPO II, 80% PARTO

AFECTACION CEREBRAL EN EL 30% DE LOS NEONATOS, 50% SECUELAS

IMAGENES: ALTERACIONES INICIALES SUTILES HIPERECOG. DIFUSA SIN COMPROMISO VENTRICULAR CON PROGRESO A DILATACION SECUNDARIA A ENCEFALOMALACIA Y ATROFIA CORTICAL.



DIAG. DIFERENCIAL :

INFECCIONES PERINATALES

CMV

TOXO

RUBEOLA

SIFILIS

● ECOGRAFIA

● +

● TC SIN ~~CONTRASTE~~

● TC CON CONTRASTE

● ++

● RM SIN ~~CONTRASTE~~

● RM CON
CONTRASTE Y
DIFUSION

● +++



GRACIAS