



**SOCIEDAD ARGENTINA DE PEDIATRÍA**

Dirección de Congresos y Eventos

**3° Congreso Argentino de Neonatología**

**9° Jornadas Interdisciplinarias de Seguimiento del Recién Nacido de Alto Riesgo**

**3° Jornada Nacional de Perinatología**

**3° Jornadas Argentinas de Enfermería Neonatal**

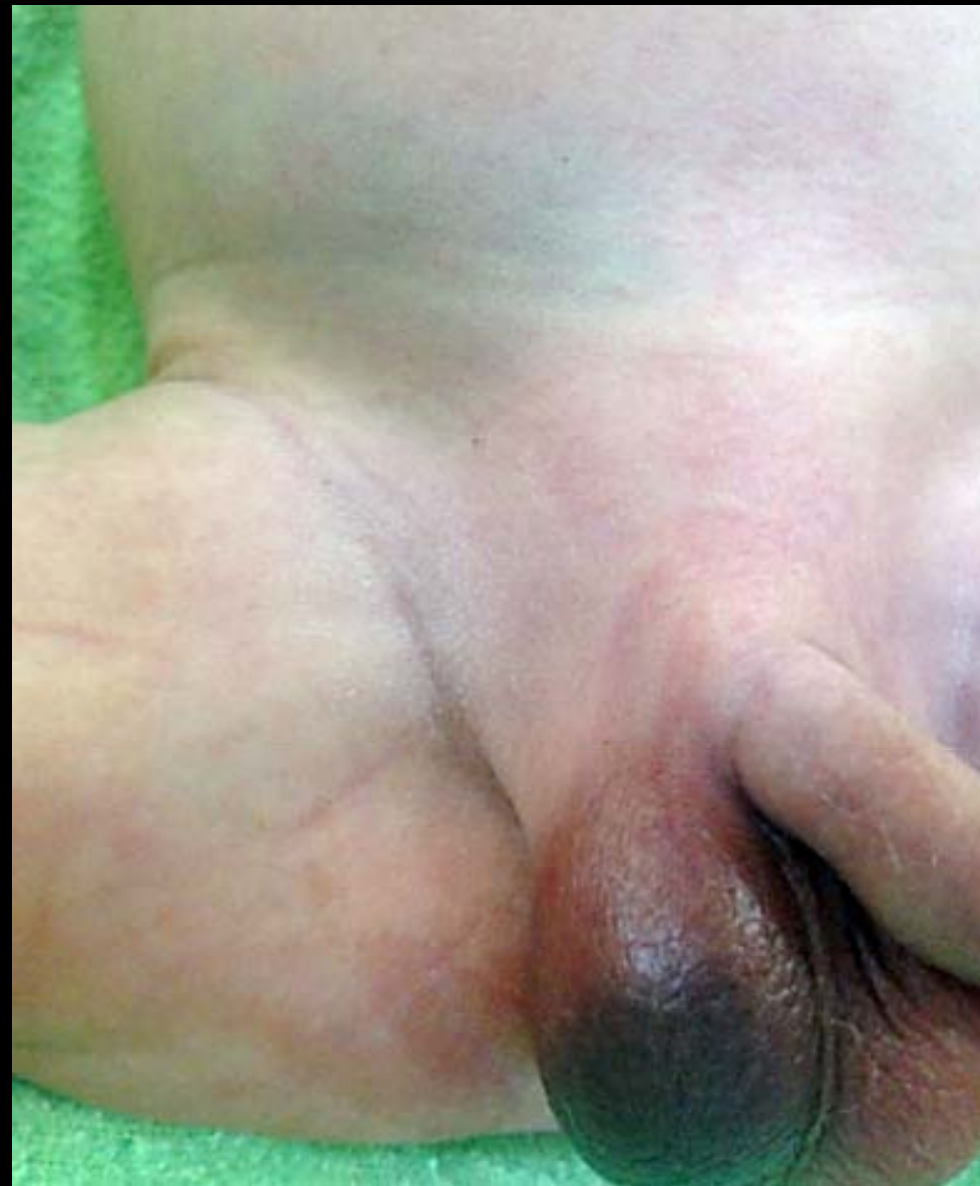
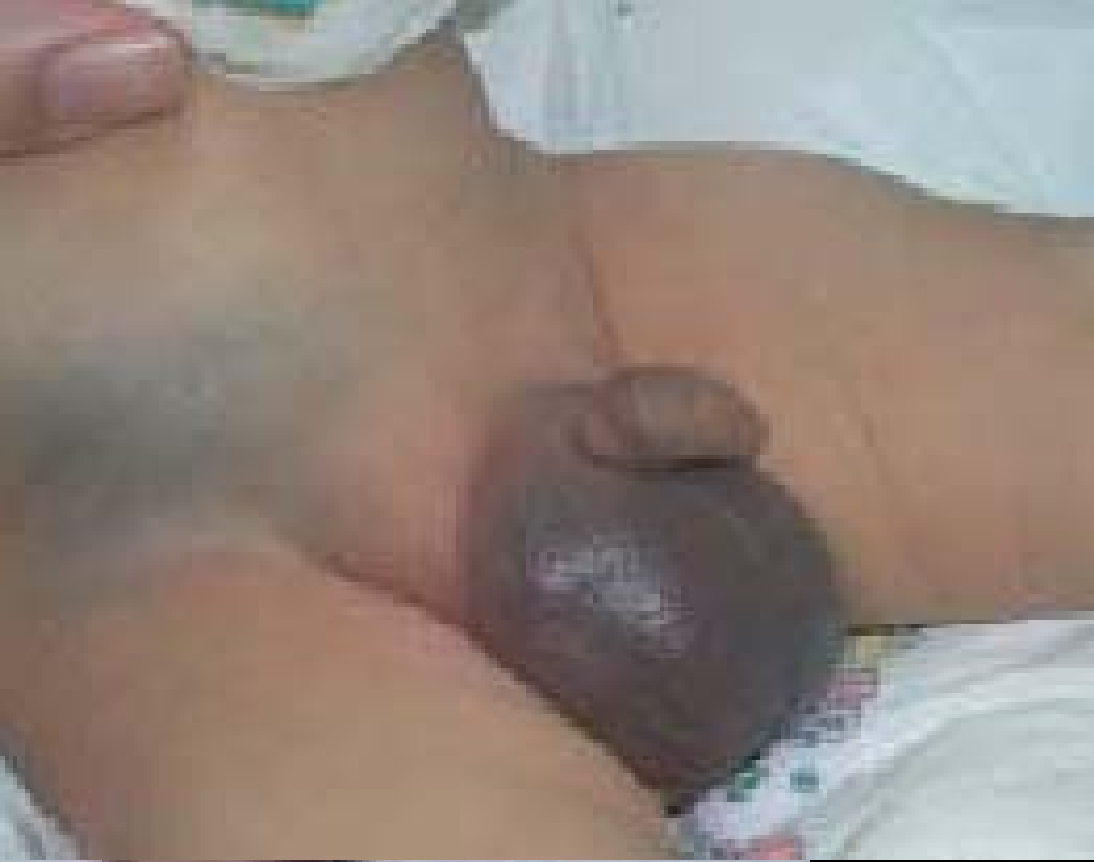# CASO INTERACTIVO

Natalia Cortez

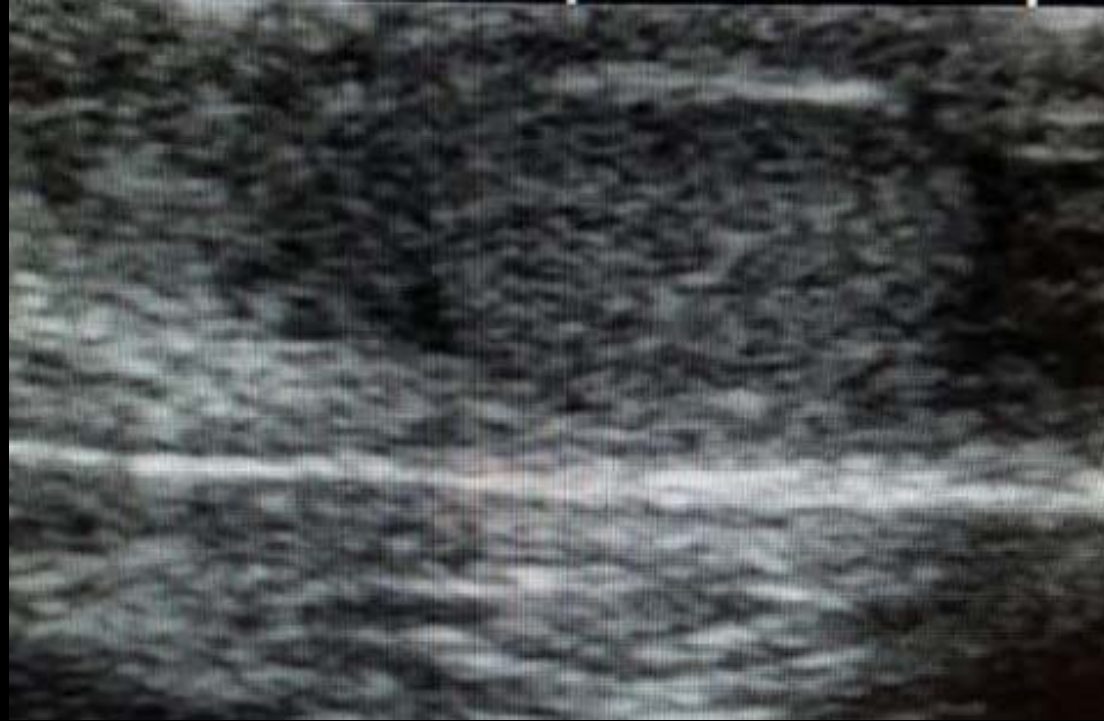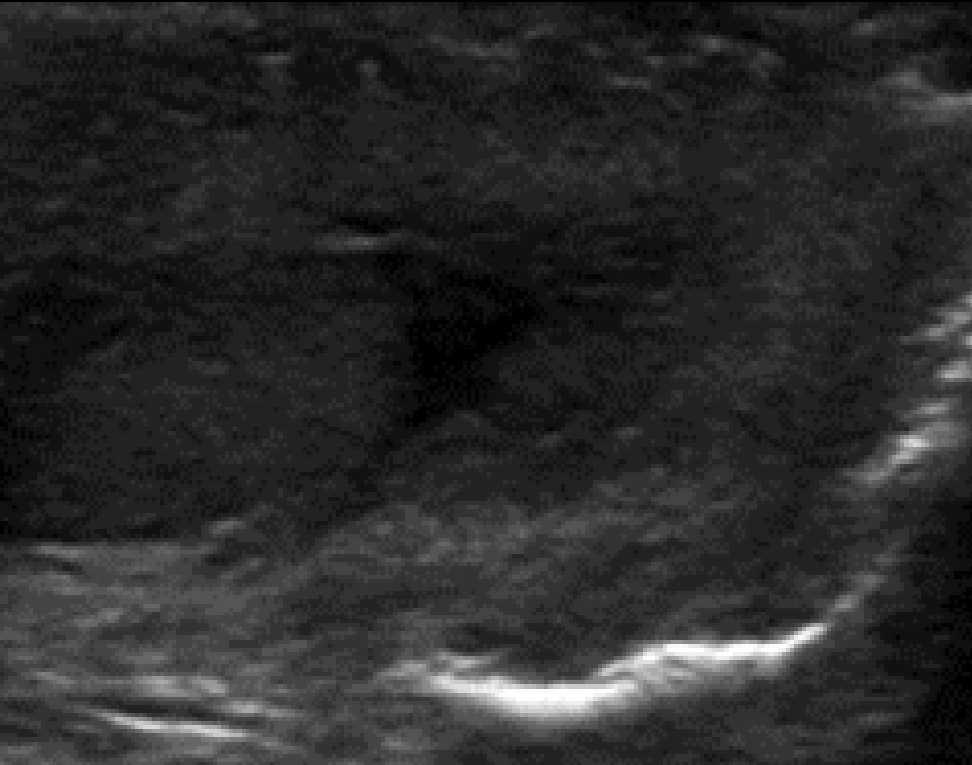Cecilia Rey

Lucia D'Ambrosio

Diagnóstico por Imágenes Hospital Pedro De Elizalde



# Ecografía Testicular



# ¿En que diagnóstico piensa?

Torsión testicular intra-útero (extravaginal)

Traumatismo no accidental

Torsión testicular post natal (intravaginal )

Torsión de hidátide

Traumatismo obstétrico

# ¿En que diagnóstico piensa?

Torsión testicular intra-útero (extravaginal)

Traumatismo no accidental

Torsión testicular post natal (intravaginal )

Torsión de hidátide

Traumatismo obstétrico

# ¿Como continuaría...?

Laboratorio

Cirugía de urgencia

Ecografía Abdominal

Radiografía de cráneo, huesos largos y pelvis

# ¿Como continuaría...?

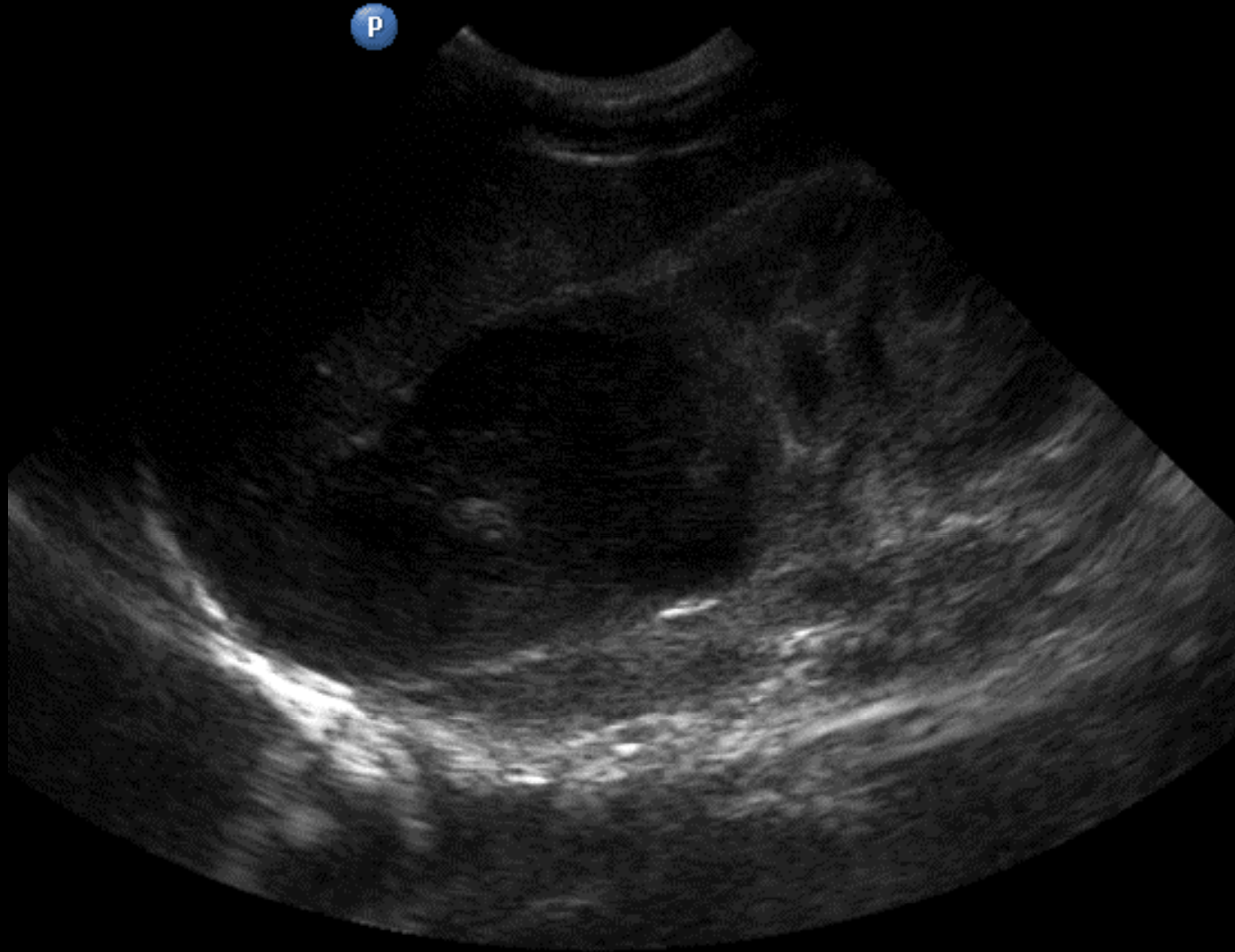
Laboratorio

Cirugía de urgencia

Ecografía Abdominal

Radiografía de cráneo, huesos largos y pelvis

# Ecografía Abdominal





# Cual es su diagnóstico ?

- 1.) Neoplasia Suprarrenal + secundarismo escrotal
- 2.) Hemorragia suprarrenal + hematoma escrotal
- 3.) Neoplasia suprarrenal + Edema escrotal idiopático
- 4.) Hemorragia Suprarrenal +Torsión testicular

# Cual es su diagnóstico ?

- 1.) Neoplasia Suprarrenal + secundarismo escrotal
- 2.) Hemorragia suprarrenal + hematoma escrotal
- 3.) Neoplasia suprarrenal + Edema escrotal idiopático
- 4.) Hemorragia Suprarrenal +Torsión testicular

# Hemorragia Suprarrenal

en los RN ( RN APEG , DBT materna, hipoxia, sepsis ,coagulopatía)

localmente : unilateral

derecha

primeros días de vida

signos : anemia

masa abdominal palpable

ictericia

tumefacción escrotal con cambio de coloración

# Hemorragia Suprarrenal

Defecación con cambio de coloración escrotal como manifestación es frecuente

**Diagnósticos diferenciales son:**

Procele

Orquitis testicular con edema testicular

Quila inguinal

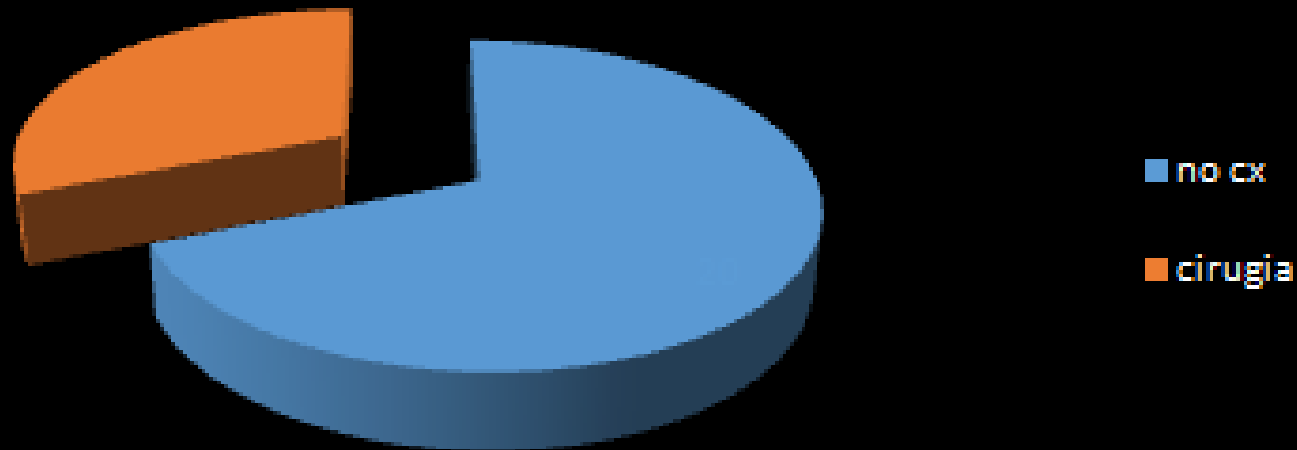
Quistes congénitos

Orquitis meconial

Orquitis testicular

# Hemorragia Suprarrenal

## HEMATOMA ESCROTAL tto



BIBLIOGRAFÍA:

30 CASOS

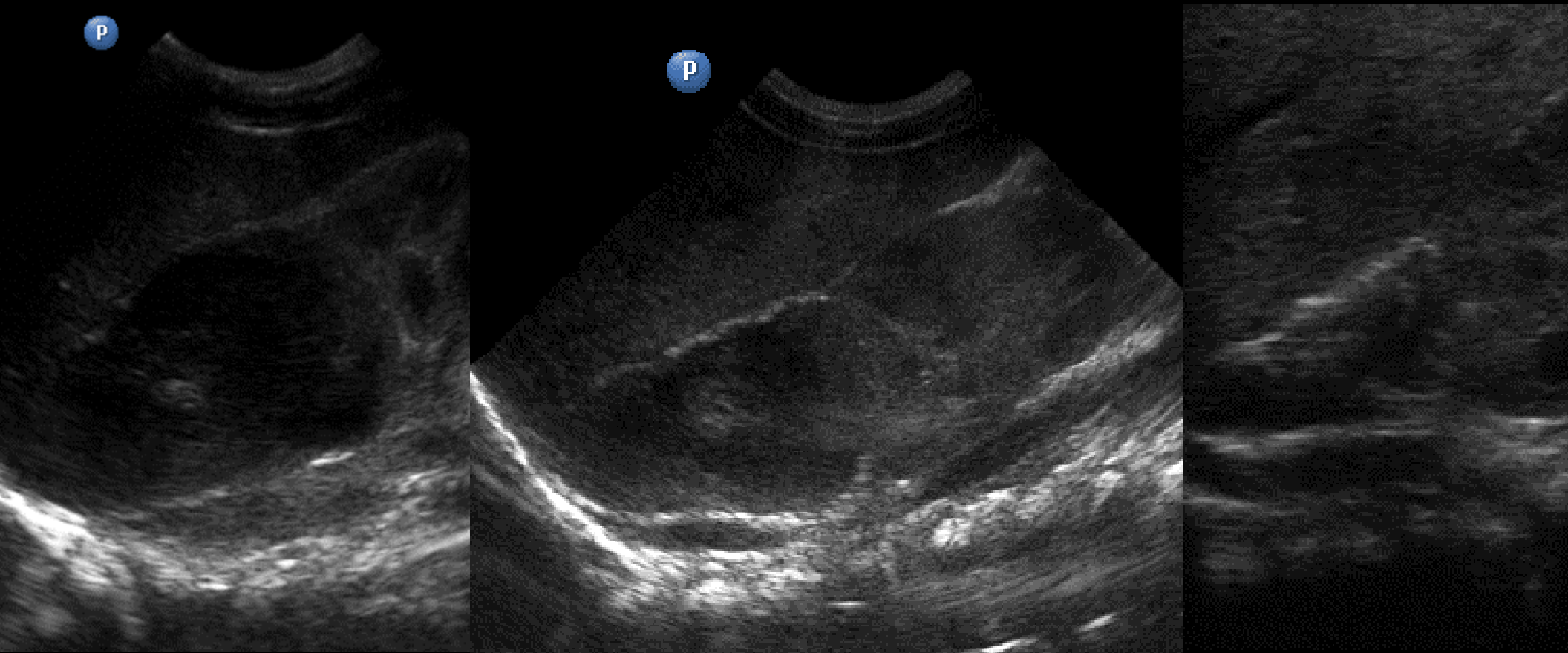
1/ 3 CIRUGÍA : TODOS LOS CASOS LOS TESTICULOS ERAN NORMALES Y LA ECO POST QX HSR

# CONCLUSIONES

ematoma escrotal es una manifestación poco frecuente de la hemorragia suprarrenal

Realización de la **ecografía abdominal** como complemento de la ecografía escrotal puede evitar cirugías innecesarias en un neonato

# Evolución del hematoma



GRACIAS