


Dr. Navarro José Luis

Jefe de división cirugía plástica Hosp. de Niños Cba.



Docente universitario residencia cirugía plástica UNC



Clínica universitaria Reina Fabiola UCC



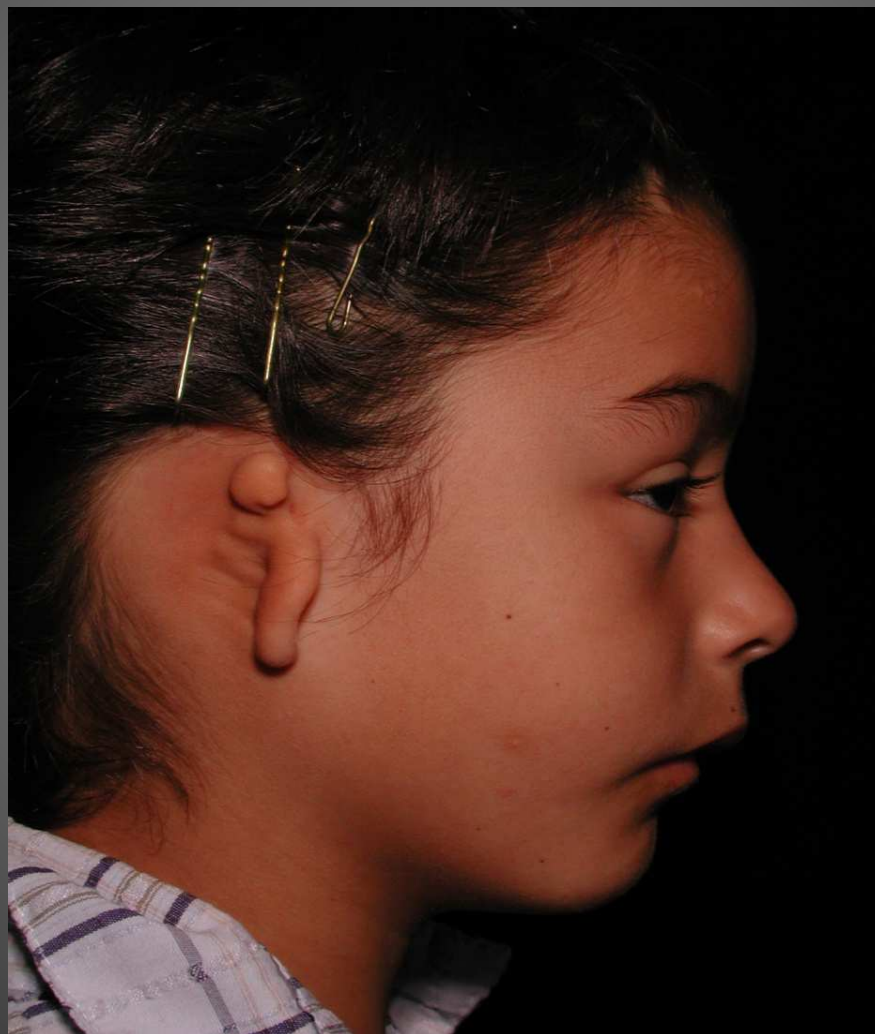Congreso argentino de pediatría

Microtia

- Incidencia $1/4.000$

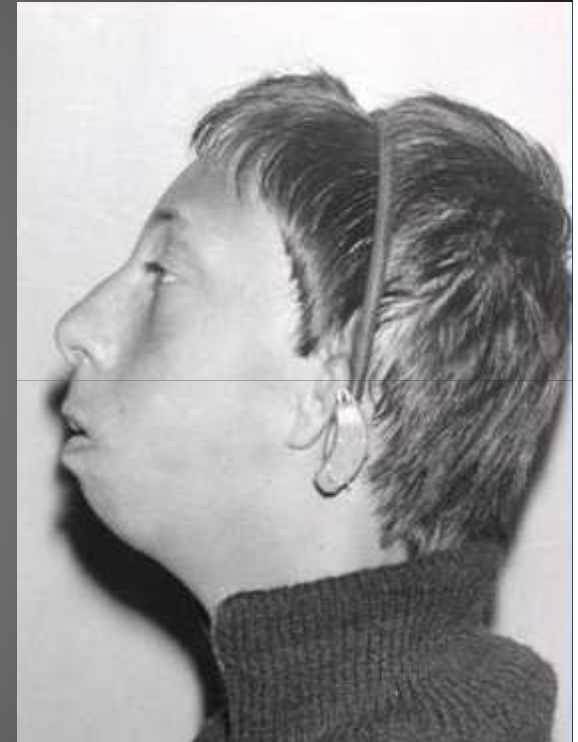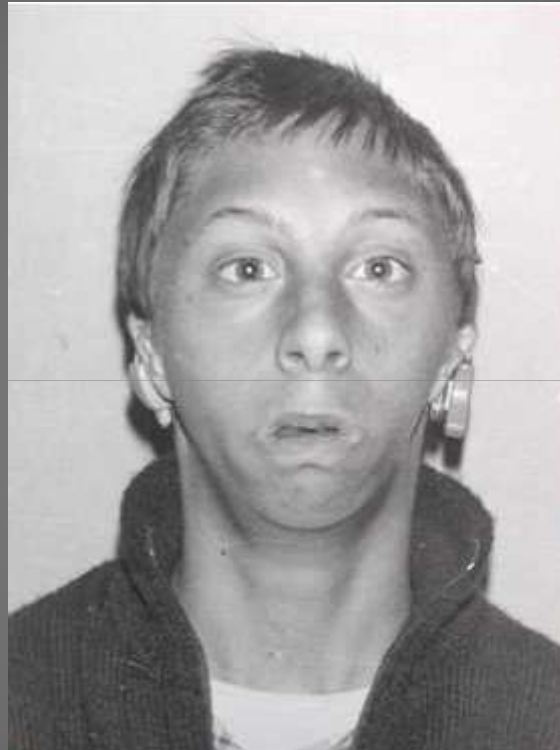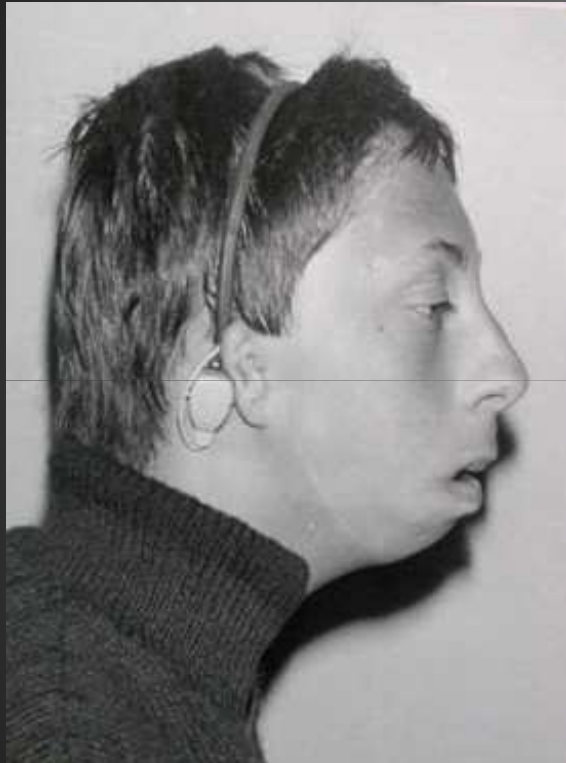Congreso argentino de pediatría

Microtia



Congreso argentino de pediatría

Microtia



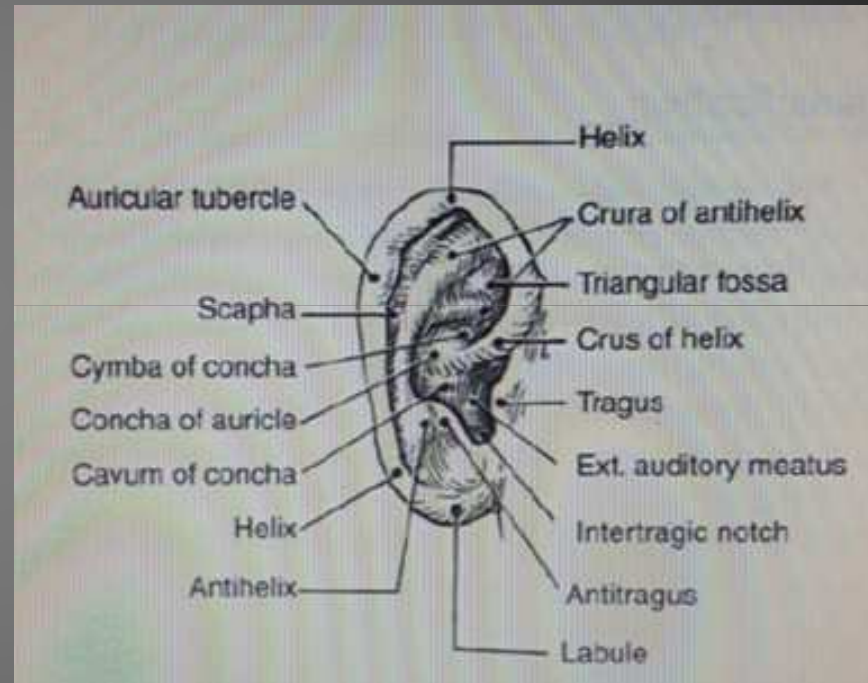
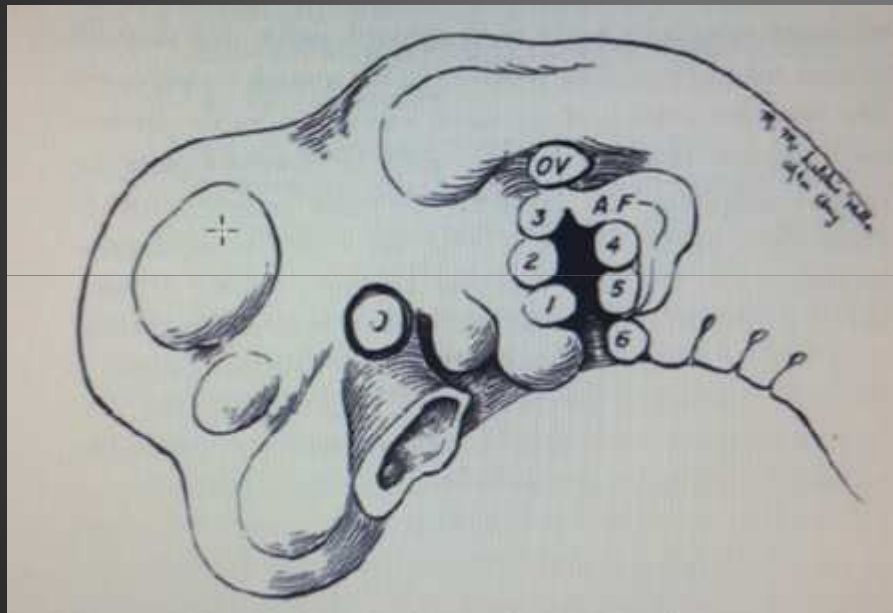
Congreso argentino de pediatría

Microtia

- Microtia = SIGNO

Congreso argentino de pediatría

Microtia



Congreso argentino de pediatría

Microtia

Table 62-1. Structures Derived From the First and Second Branchial Arches and the Otic Capsule

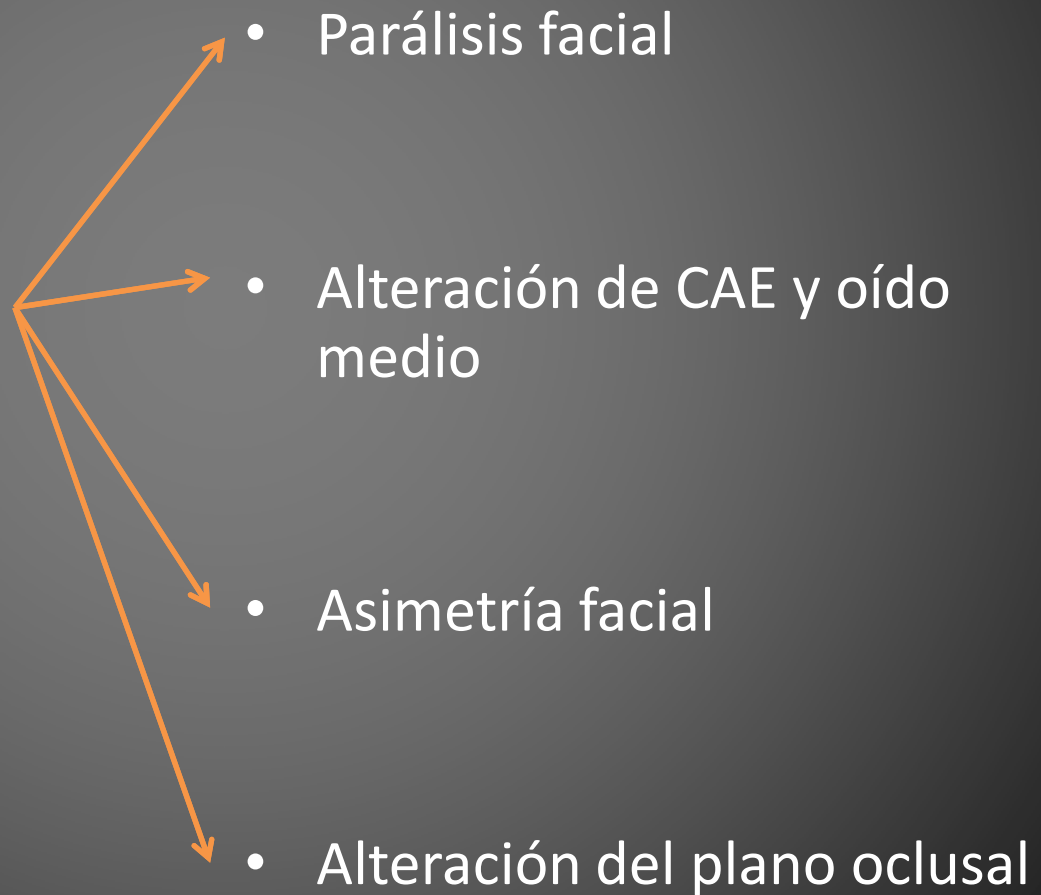
First branchial arch	
Maxillary process	Maxilla Palatine bone Zygoma
Mandibular process	Trigeminal nerve Anterior part of auricle Mandible Head of malleus Body of incus Tympanic bone Sphenomandibular ligament
First branchial groove	External auditory meatus Tympanic membrane
First pharyngeal pouch	Eustachian tube Middle ear cavity
Second branchial arch	Facial nerve Posterior part of auricle Manubrium of malleus, long process of incus, stapedial superstructure, tympanic surface Stapedial artery, styloid process, stylohyoid ligament Lesser cornu of hyoid
Otic capsule	Vestibular surface of stapes, internal acoustic meatus Inner ear

Modified from Pearson, A. A., and Jacobson, A. D.: The development of the ear. *In* Manual Am. Acad. Ophth. & Otolaryng. Portland, University of Oregon Printing Dept., 1967.

Congreso argentino de pediatría

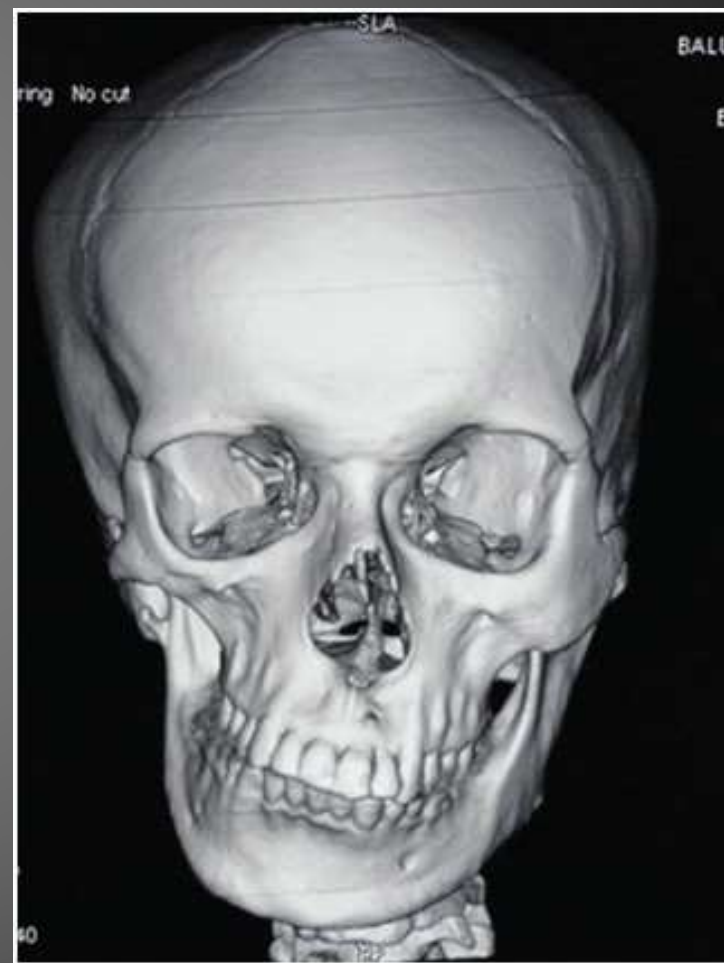
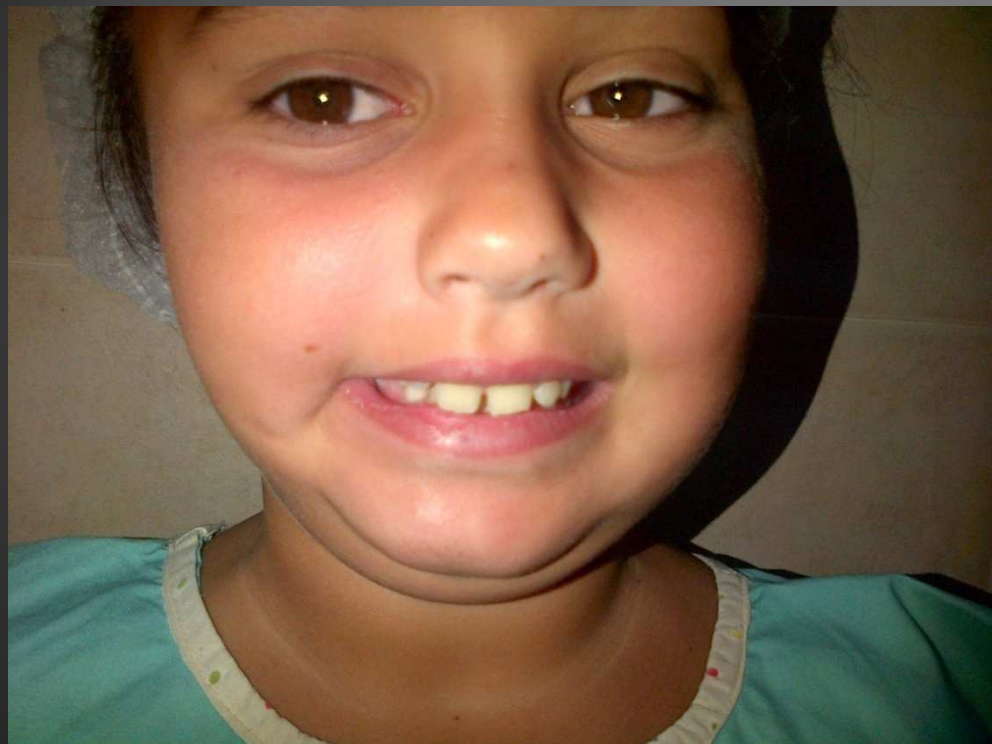
Microtia

Asociado a Microtia

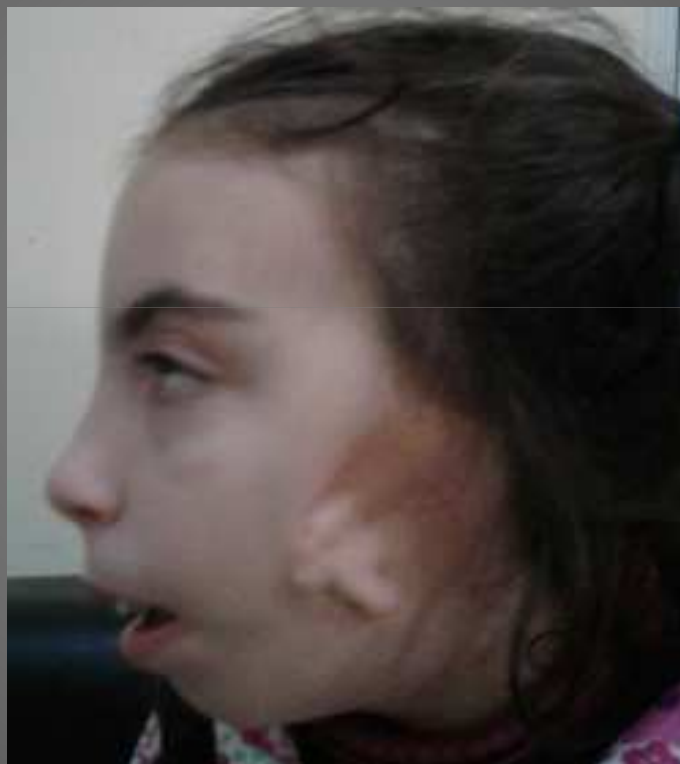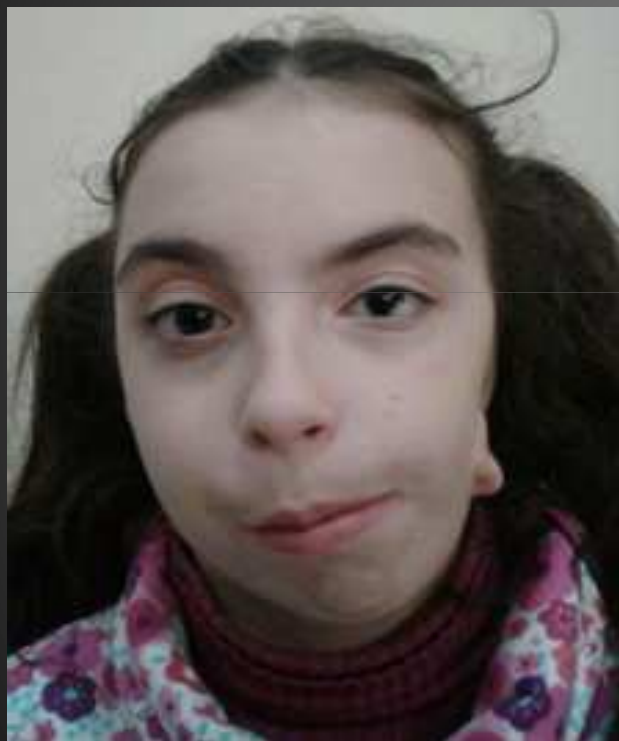
- Parálisis facial
 - Alteración de CAE y oído medio
 - Asimetría facial
 - Alteración del plano oclusal
- 

Congreso argentino de pediatría

Microtia

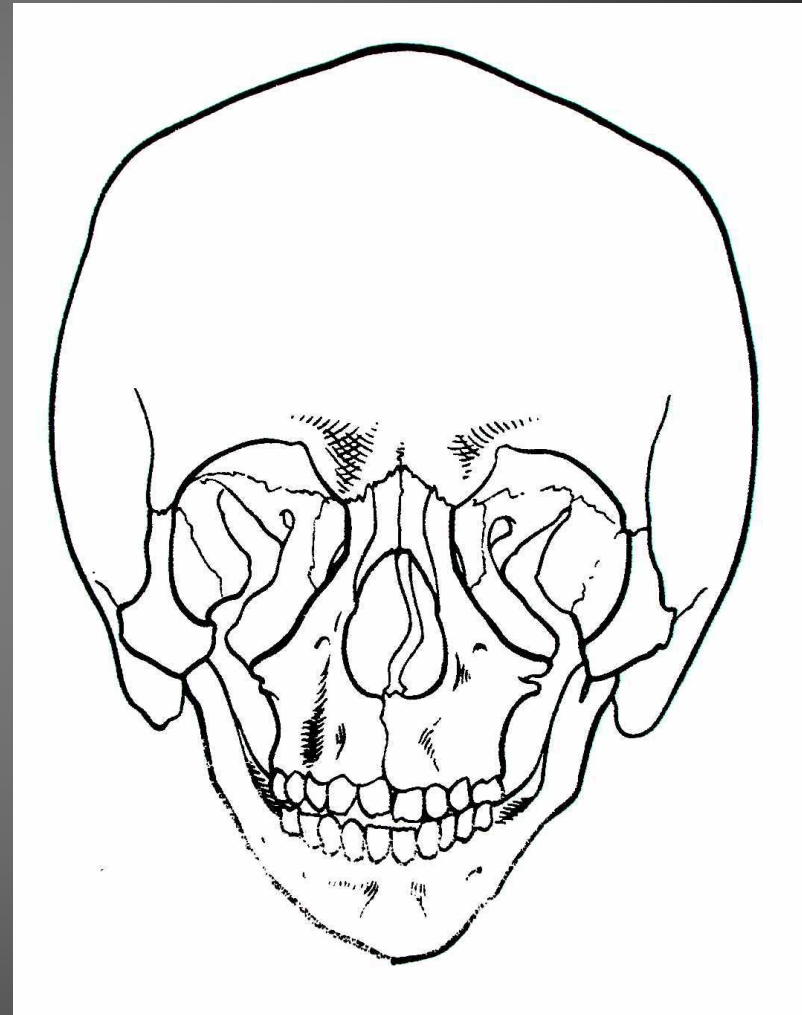
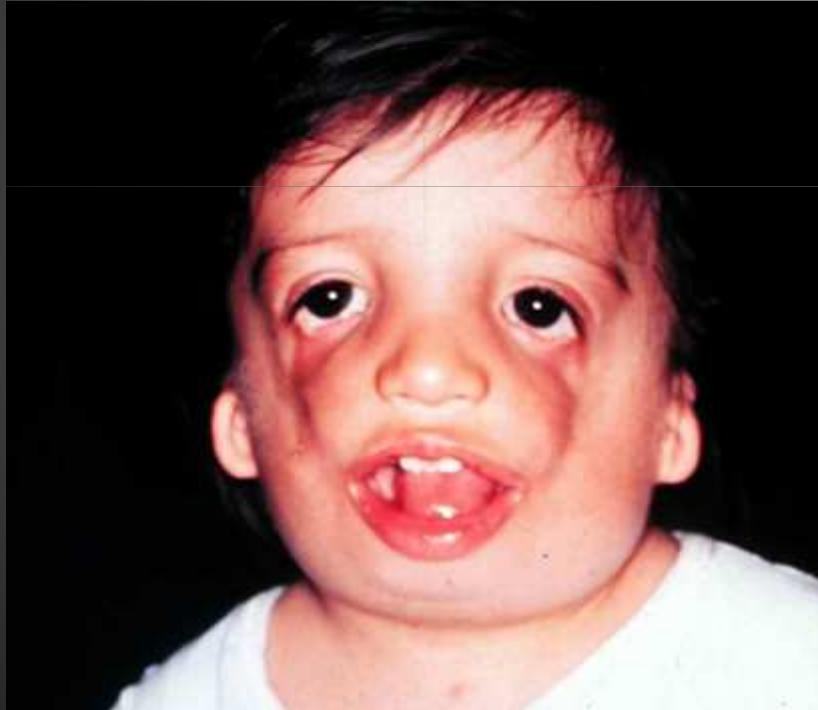

Congreso argentino de pediatría
Microtia



Congreso argentino de pediatría

Microtia



Congreso argentino de pediatría

Microtia

ETIOLOGÍA

- Microsomía hemifacial
(Poswillo ---- hematoma en arteria estapedial)
- Goldenhar
(autosómico dominante)
- Treacher Collins
(autosómico dominante)

Congreso argentino de pediatría

Microtia

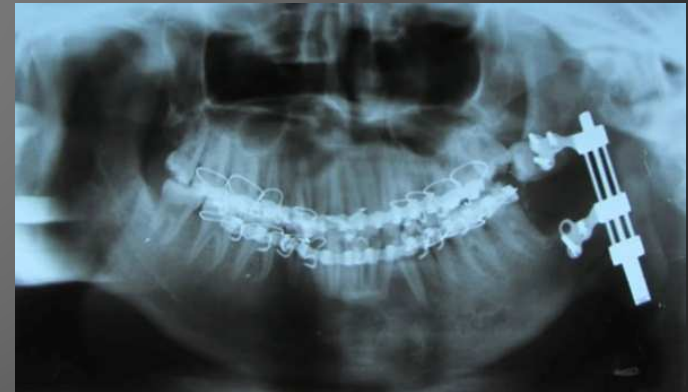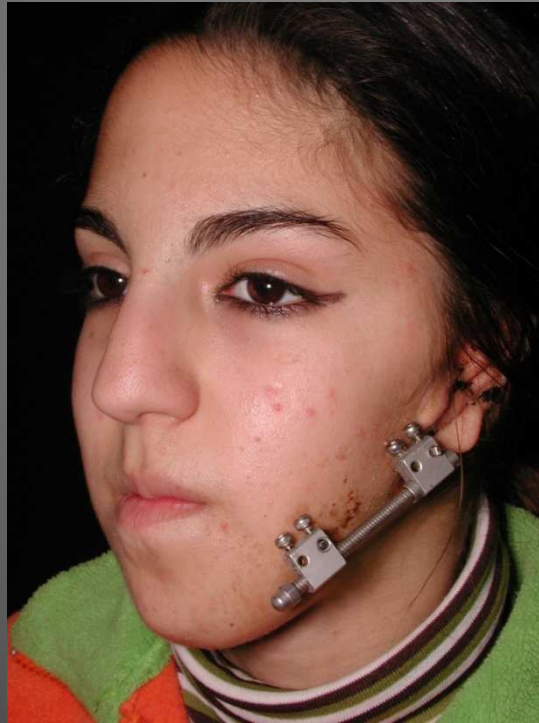
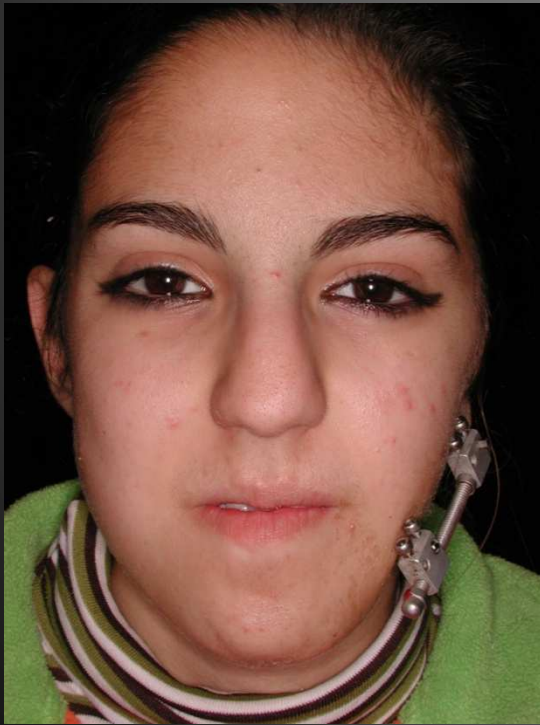
CIRUGÍA

- ¿ Qué hacer ?
- ¿ Cuándo ?
- ¿ Cómo ?
- ¿ Por qué ?

Congreso argentino de pediatría

Microtia

PRIMERO CORRECCIÓN DE ASIMETRÍAS ÓSEAS



Congreso argentino de pediatría

Microtia

¿ CUÁNDO ?

Momento de la cirugía

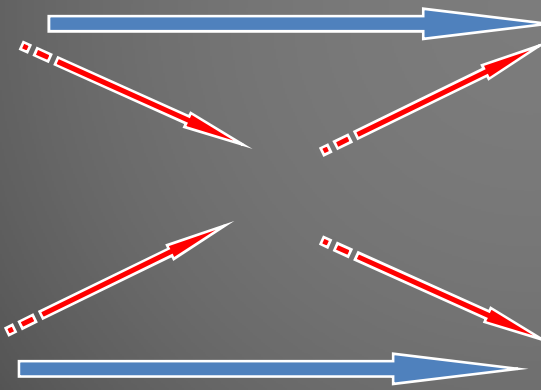
Motivos

*¿6 años?

*Psicológicos

*12 años

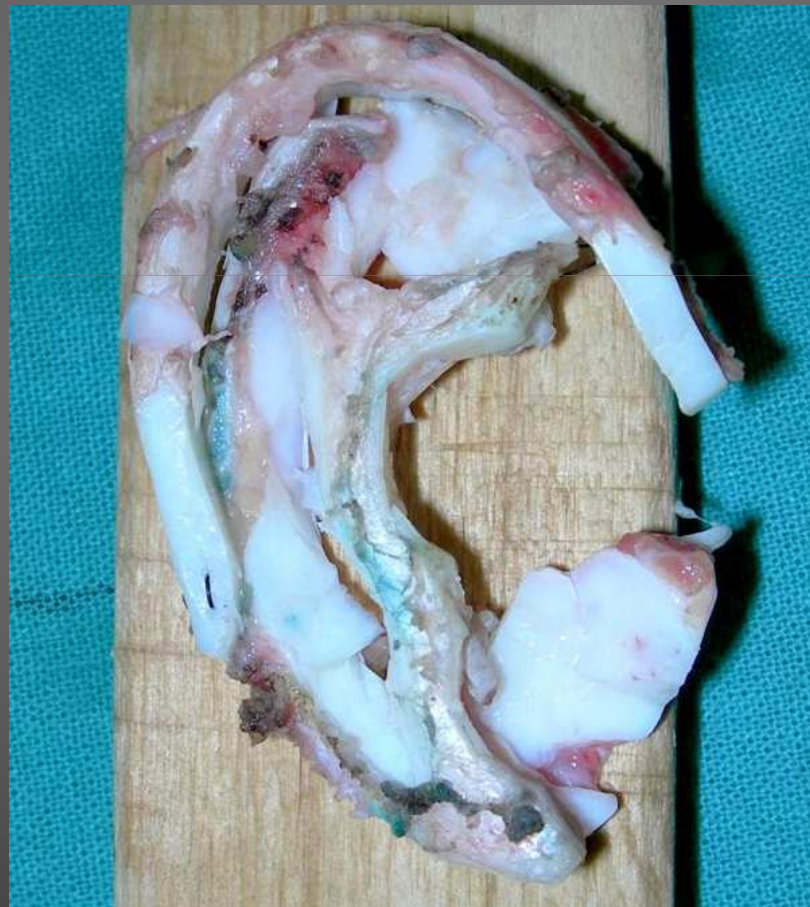*Estructurales



Congreso argentino de pediatría

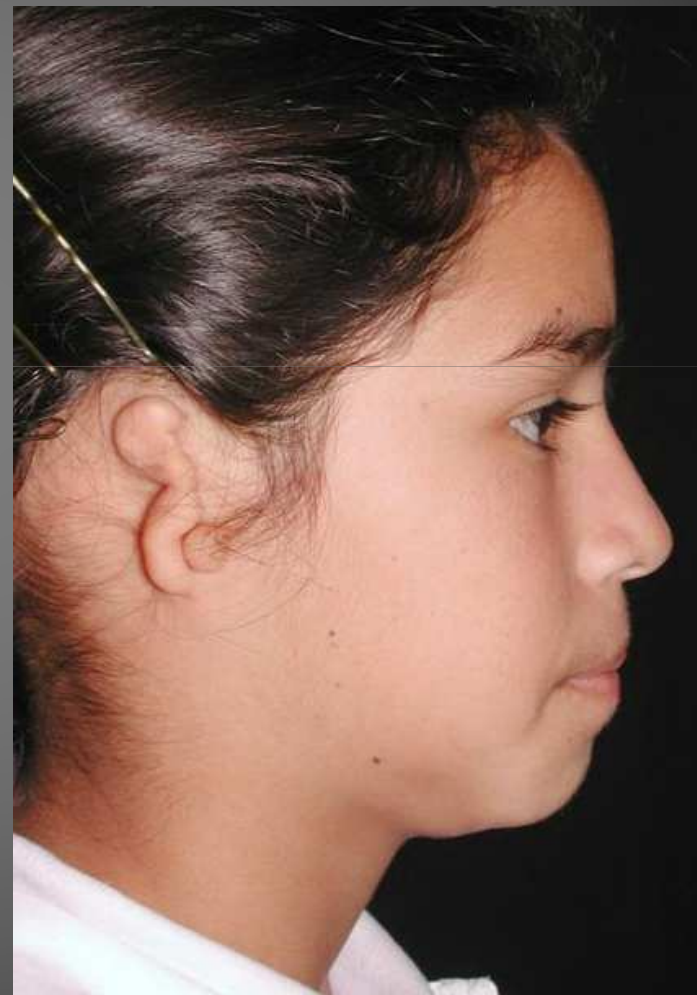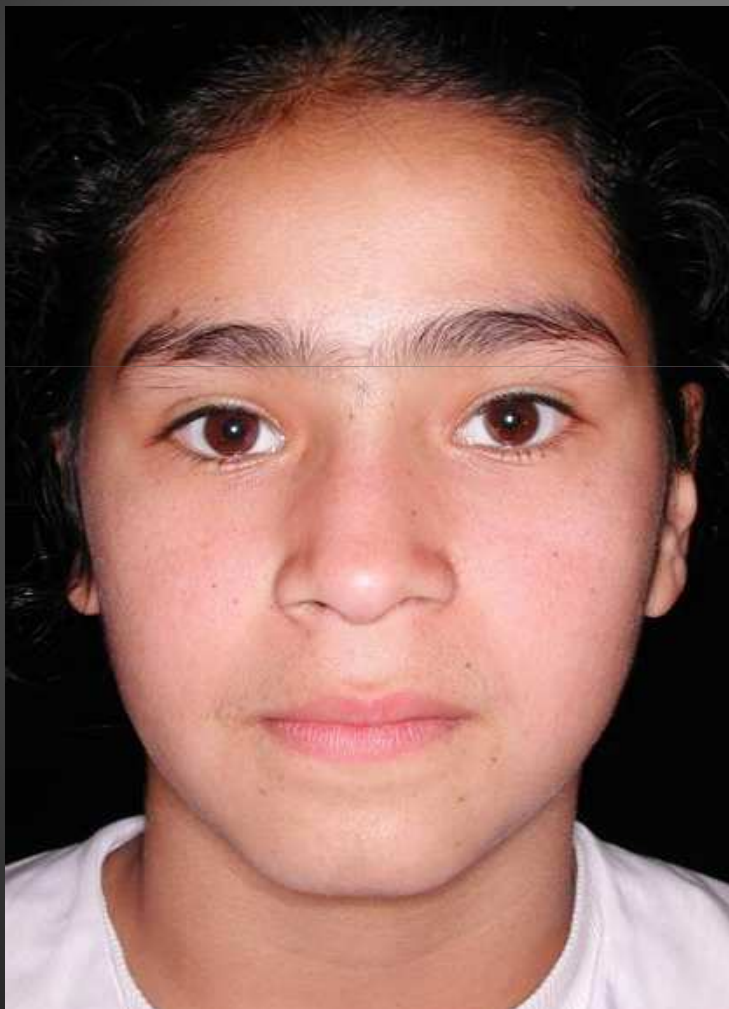
Microtia

¿ CÓMO?



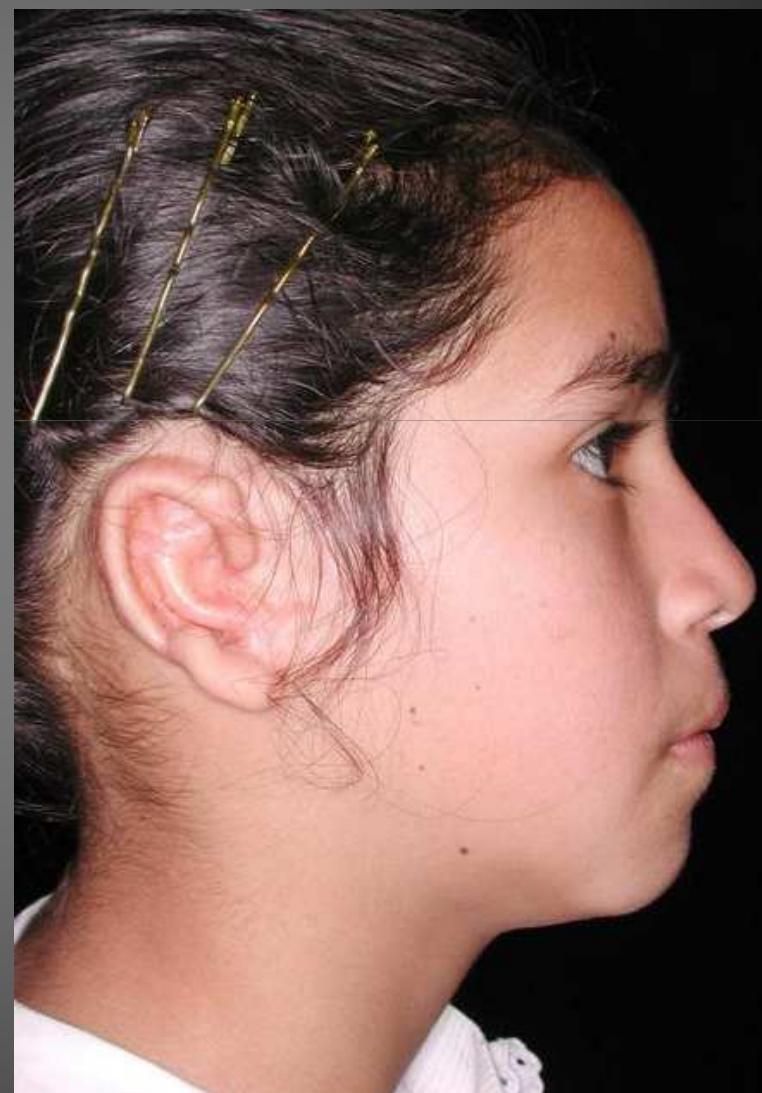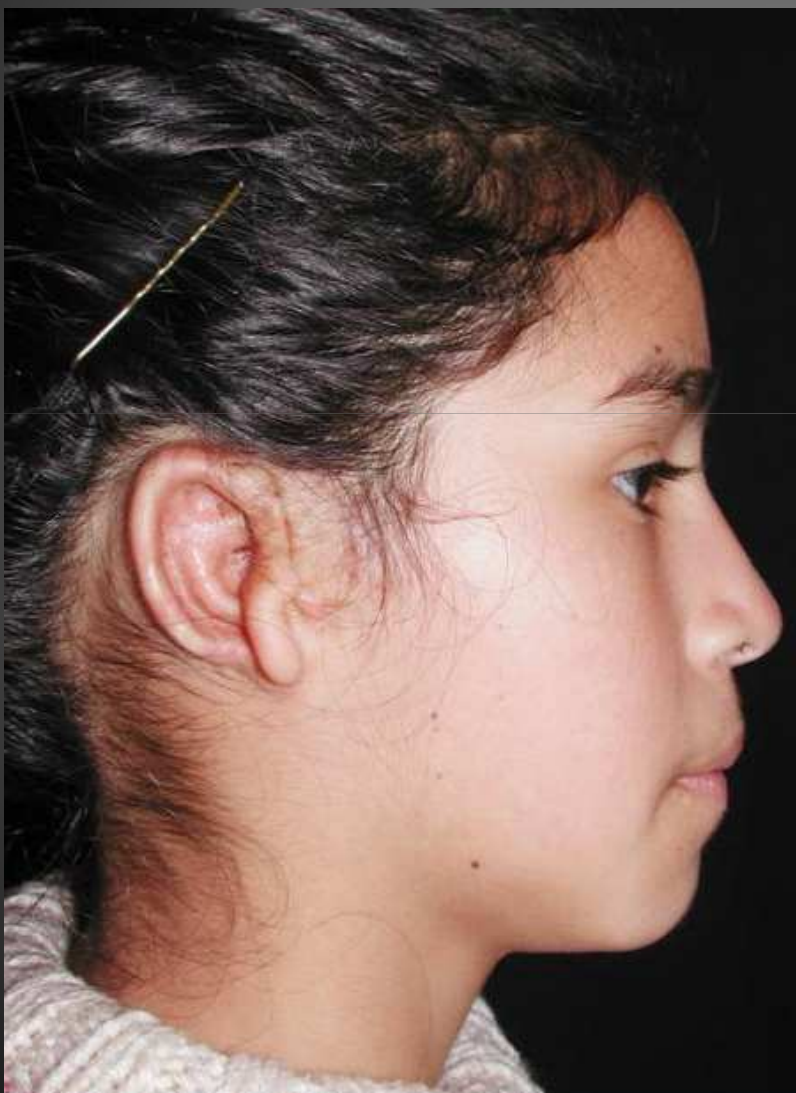Congreso argentino de pediatría

Microtia

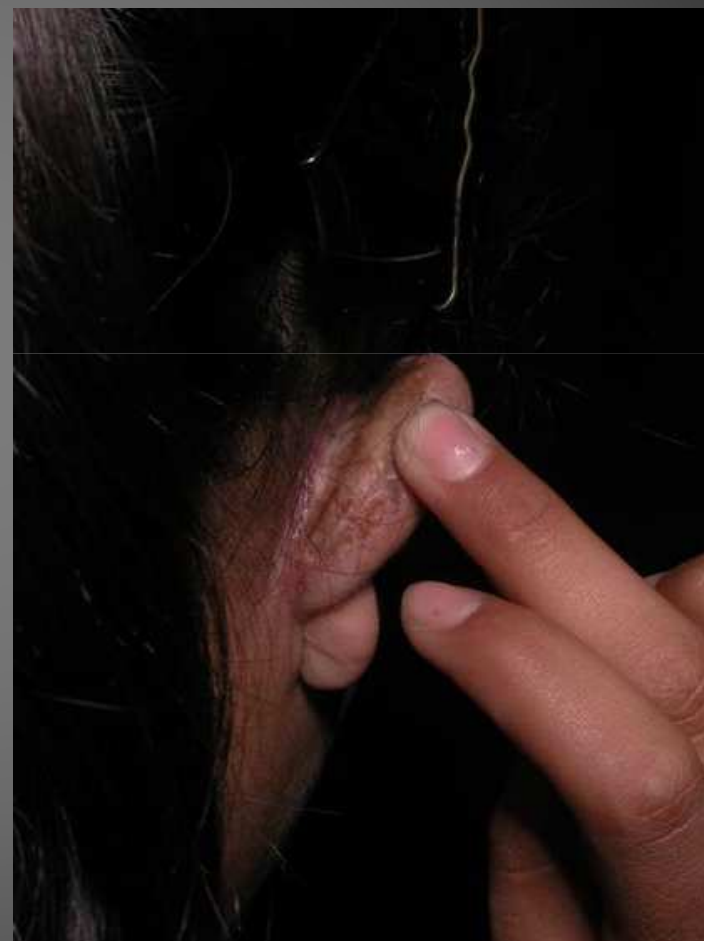
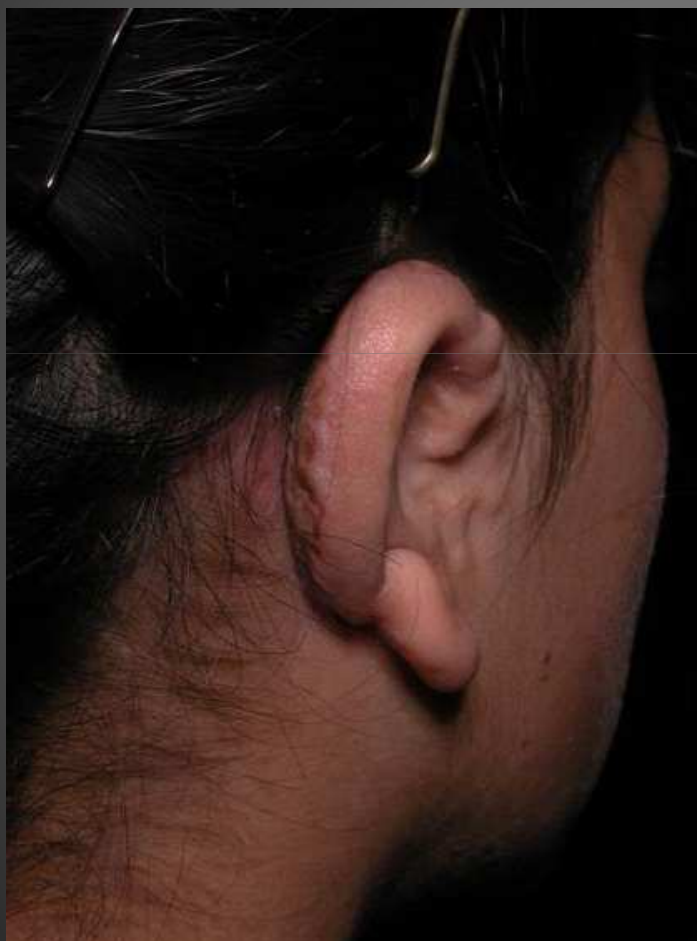
Congreso argentino de pediatría

Microtia



Congreso argentino de pediatría
Microtia



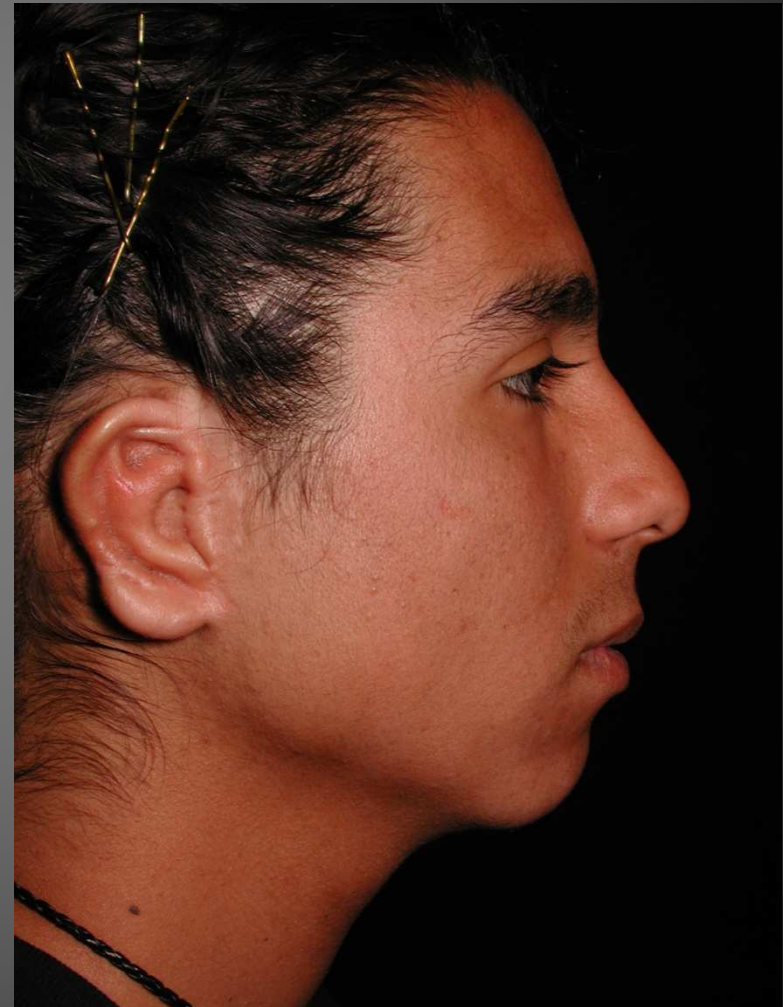
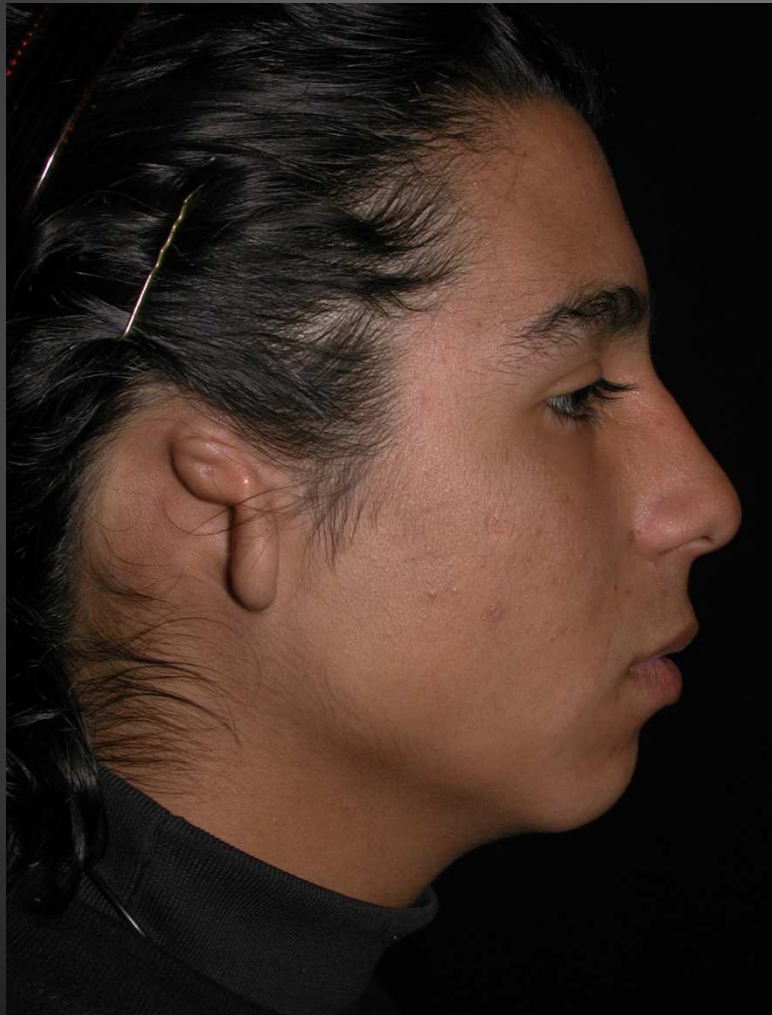Congreso argentino de pediatría

Microtia



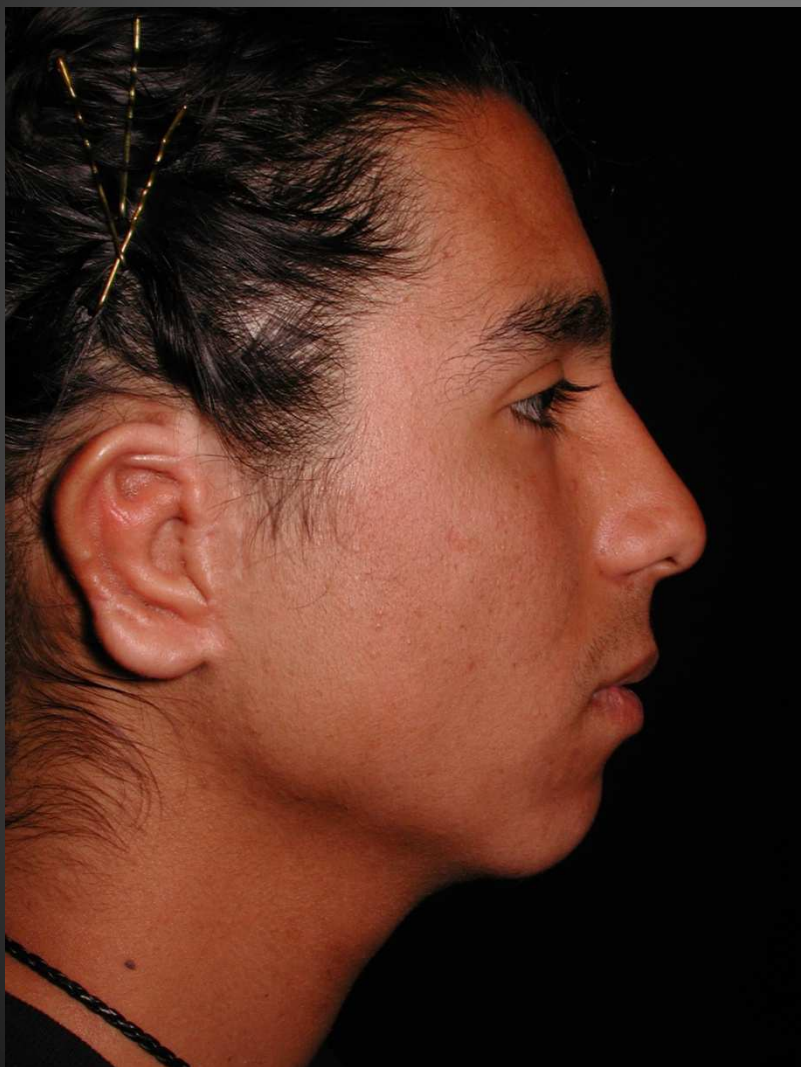
Congreso argentino de pediatría

Microtia



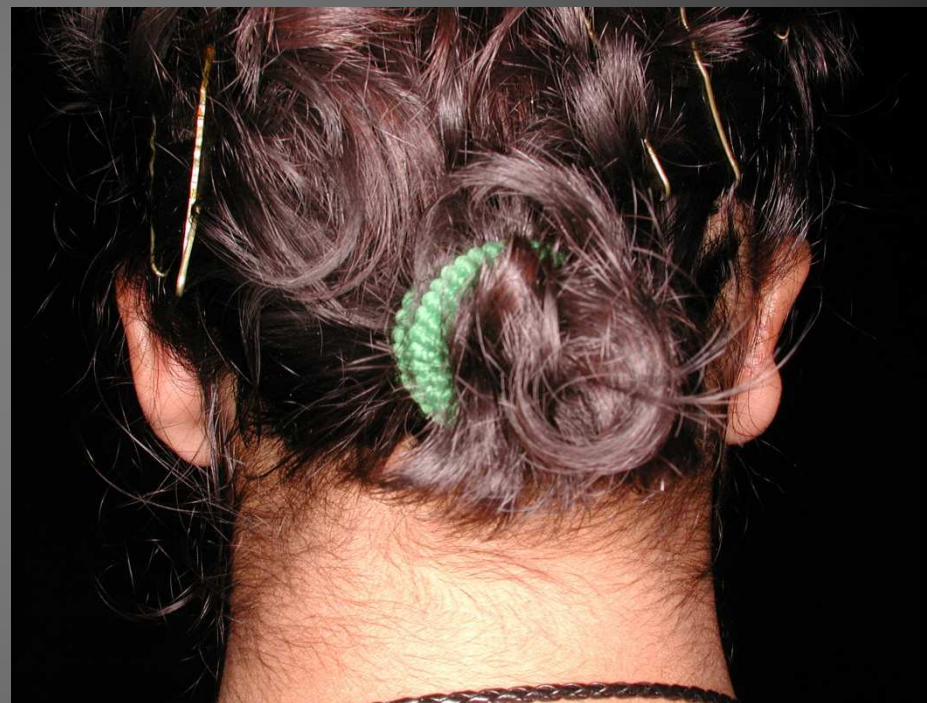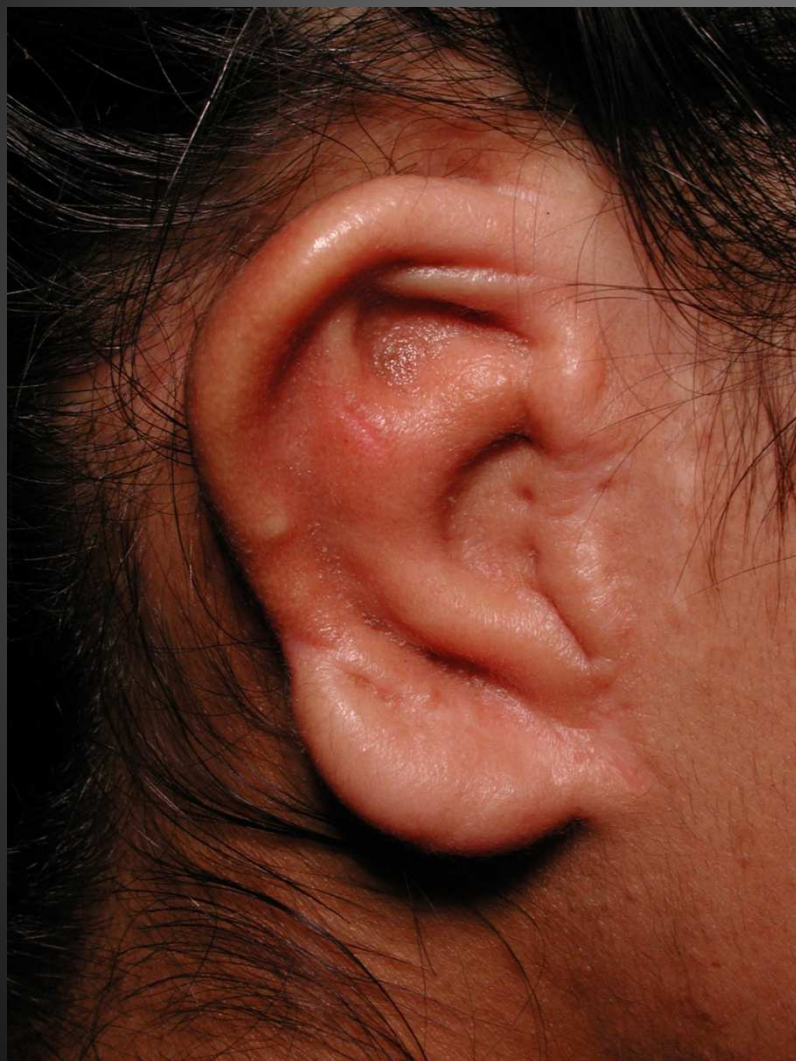Congreso argentino de pediatría

Microtia



Congreso argentino de pediatría

Microtia



Congreso argentino de pediatría

Microtia

CONCLUSIONES

- La Microtia es una malformación-signo, que acompaña a otras malformaciones subyacentes .
- La mayoría de las fallas del desarrollo que acompañan a la Microtia, están presentes en el área.
- El apoyo psicológico al paciente y su familia, es fundamental.
- No existe emergencia reconstructiva

GRACIAS

