



38° CONGRESO ARGENTINO de PEDIATRÍA

26, 27, 28 y 29 de septiembre de 2017 • Ciudad de Córdoba • Córdoba • Argentina



MESA REDONDA: Consultas frecuentes al otorrinolaringólogo




Coordinador: Dr. Eduardo Federico Cáceres Collante

Secretaria: Dra. Leticia Eguizabal

Panelistas:

- Hipoacusia : una mirada interdisciplinaria Dra. Carina Valeriani
- Estridor en el lactante Dr. Hugo Aníbal Rodríguez
- Urgencias otorrinolaringológicas Dr. Rubén Comisso

14:45 a 16:15 Cine 4 (Centro de Convenciones Dinosaurio Mall - planta baja) - 178



38° CONGRESO ARGENTINO de PEDIATRÍA

26, 27, 28 y 29 de septiembre de 2017 • Ciudad de Córdoba • Córdoba • Argentina




Por un niño sano
en un mundo mejor



Diagnóstico diferencial de estridores laríngeos

Dr. Hugo Rodríguez 

Servicio de Endoscopia Respiratoria



Hospital de Pediatría
Prof. Dr. Juan P. Garrahan





OIR

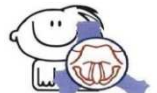

Diagnóstico diferencial del estridor laríngeo

Dr. Hugo Rodríguez



Servicio de Endoscopia Respiratoria

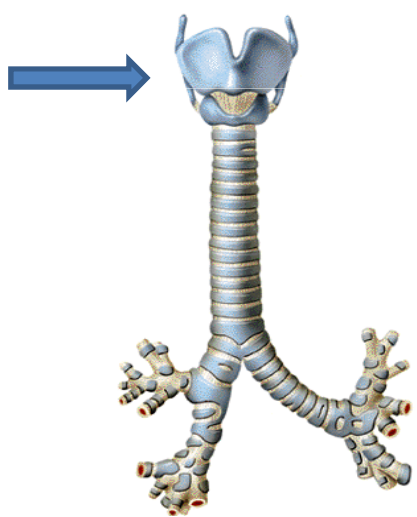
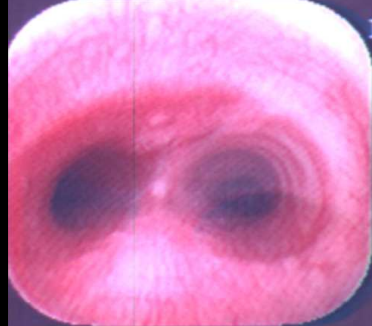
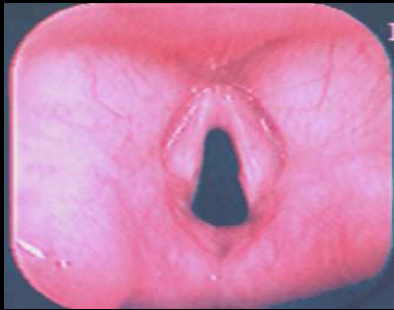


Hospital de Pediatría
Prof. Dr. Juan P. Garrahan

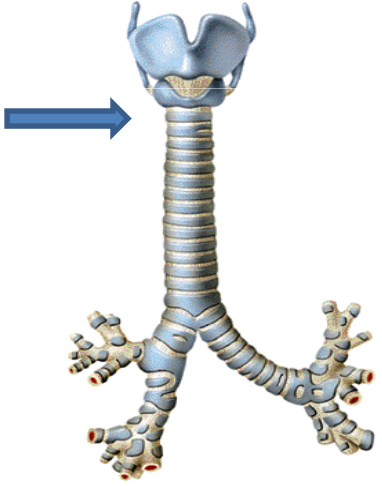
Inspiratorio

Bifásico
(predominio inspiratorio)

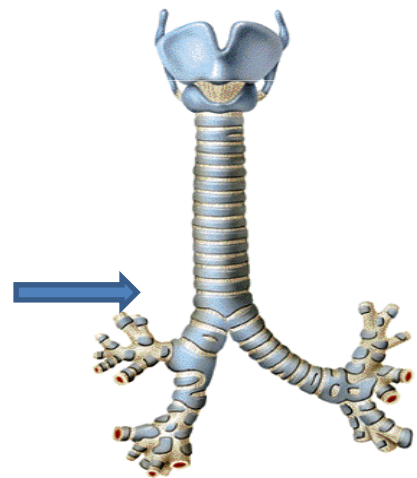
Espiratorio



Patología supraglótica y glótica



Patología subglótica



Patología traqueal



Diagnóstico diferencial del estridor laríngeo

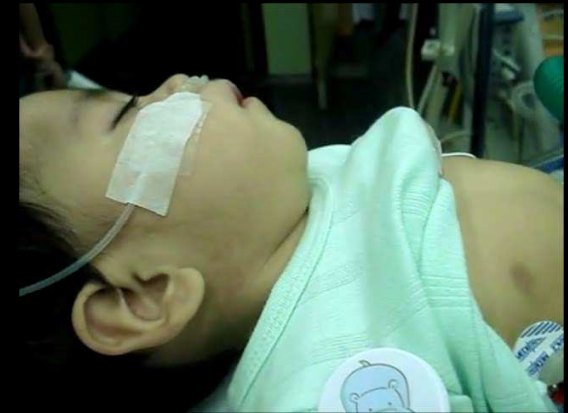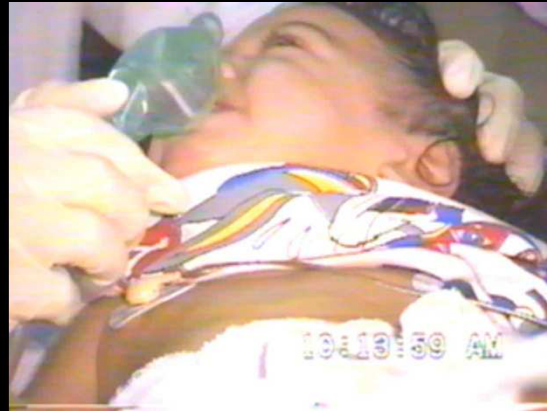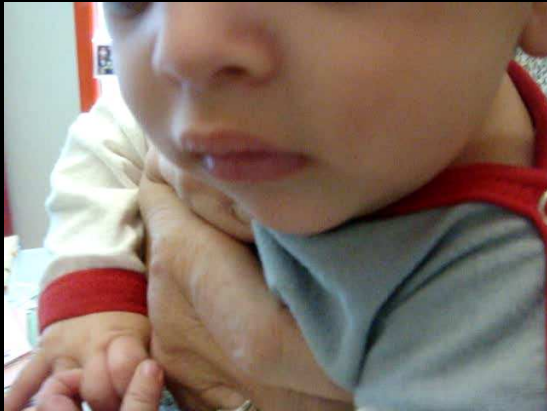Dr. Hugo Rodríguez



Servicio de Endoscopia Respiratoria



Hospital de Pediatría
Prof. Dr. Juan P. Garrohan



OIR Y VER



Diagnóstico diferencial del estridor laríngeo

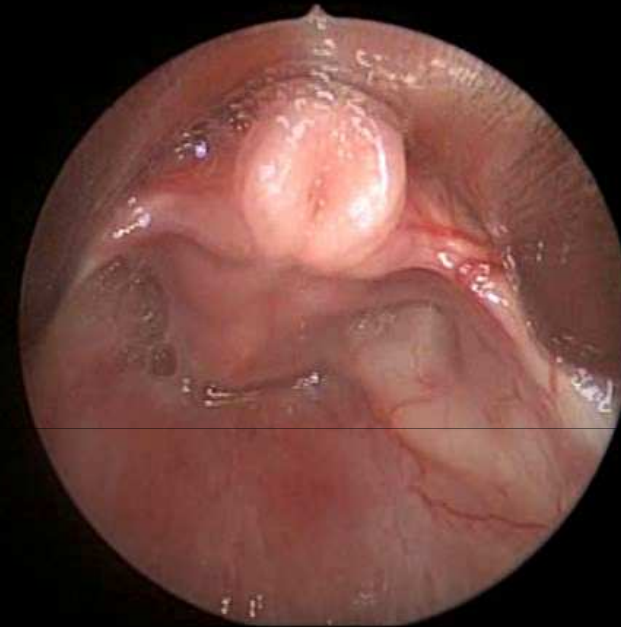
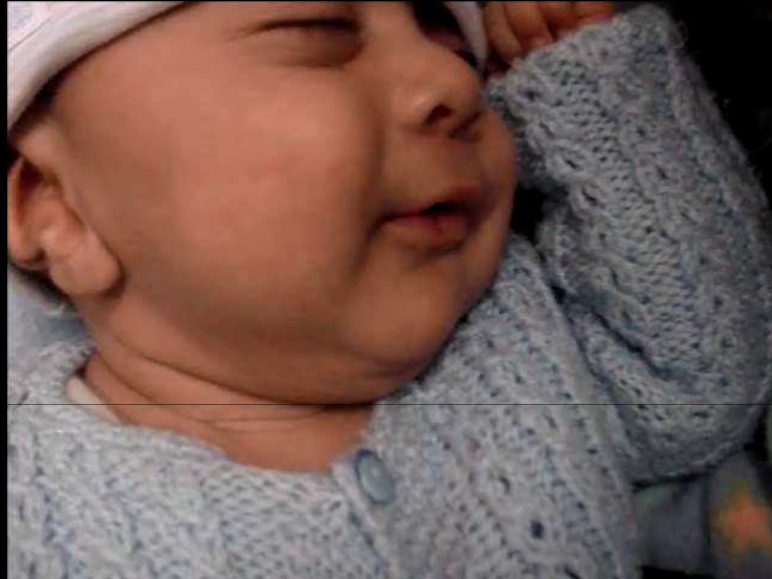Dr. Hugo Rodríguez



Servicio de Endoscopia Respiratoria



Hospital de Pediatría
Prof. Dr. Juan P. Garrahan

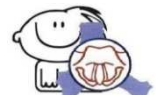

Diagnóstico diferencial del estridor laríngeo

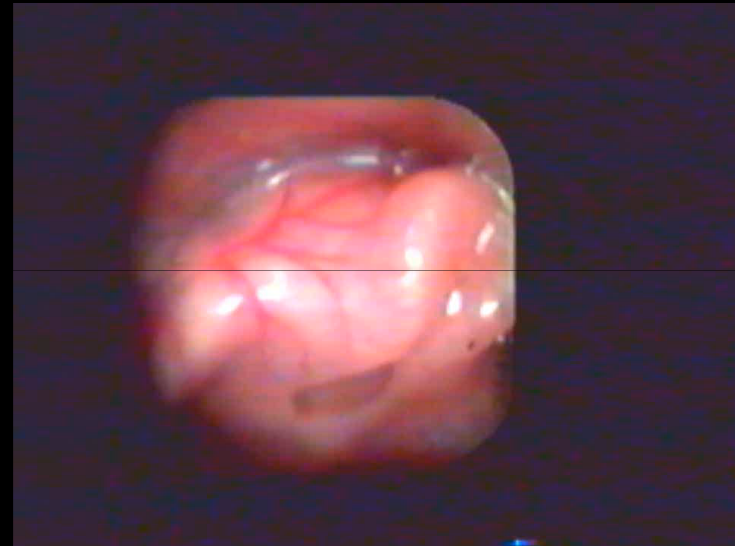
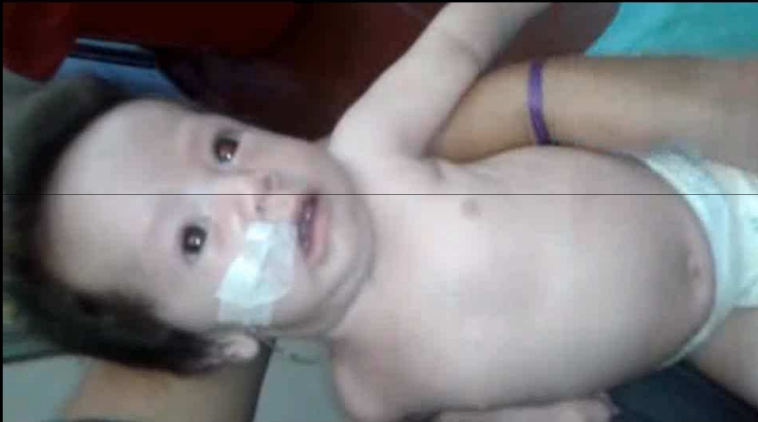Dr. Hugo Rodríguez



Servicio de Endoscopia Respiratoria



Hospital de Pediatría
Prof. Dr. Juan P. Garrohan



Diagnóstico diferencial del estridor laríngeo

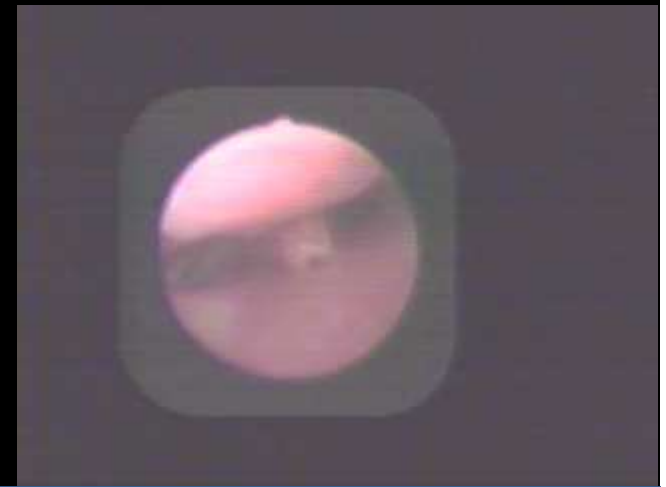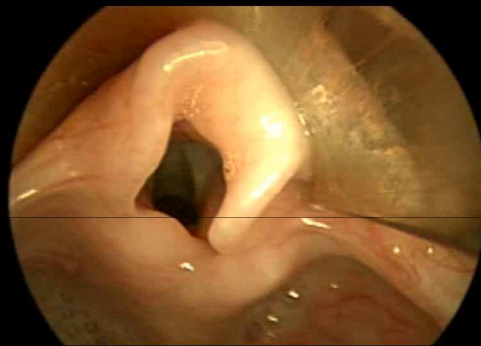
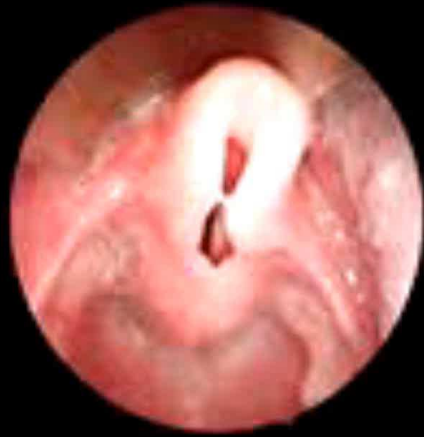Dr. Hugo Rodríguez



Servicio de Endoscopia Respiratoria



Hospital de Pediatría
Prof. Dr. Juan P. Garrohan

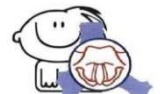

Diagnóstico diferencial del estridor laríngeo

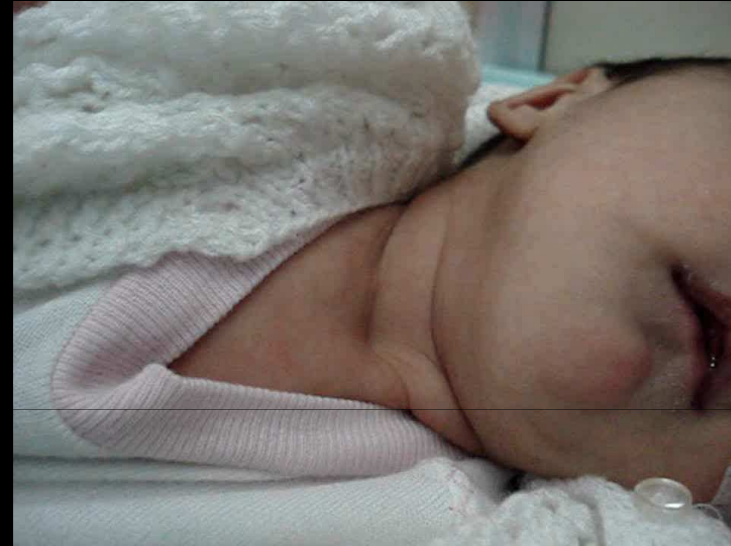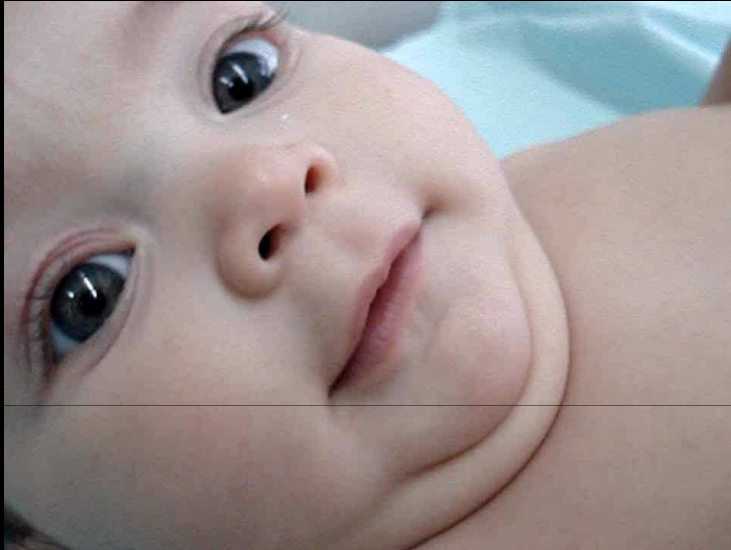
Dr. Hugo Rodríguez



Servicio de Endoscopia Respiratoria



Hospital de Pediatría
Prof. Dr. Juan P. Garrahan

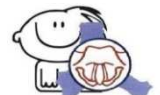

Diagnóstico diferencial del estridor laríngeo

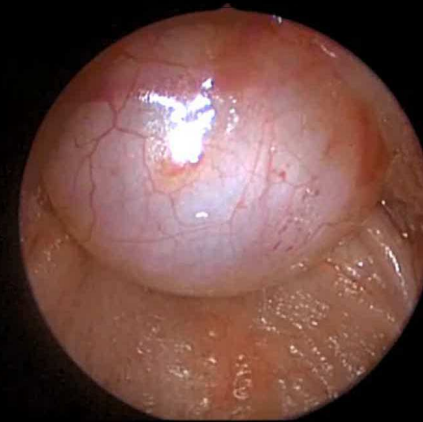
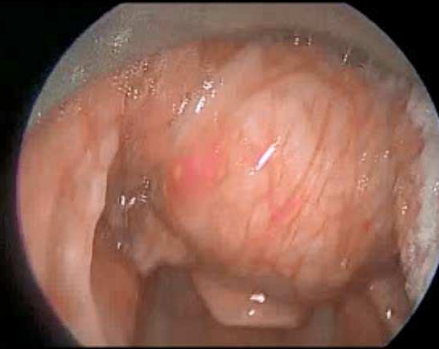
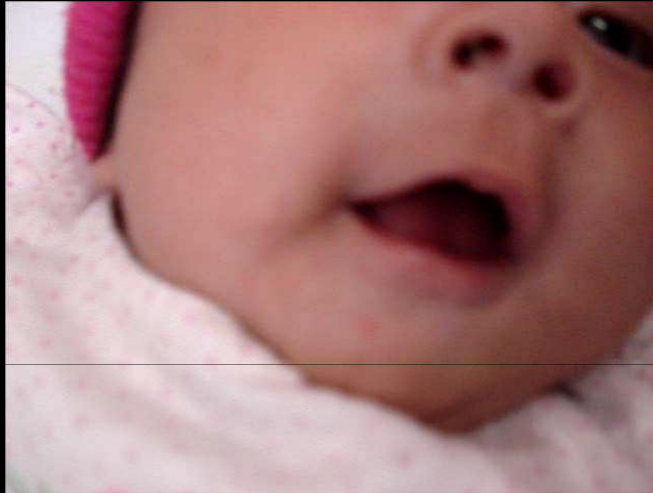Dr. Hugo Rodríguez



Servicio de Endoscopia Respiratoria



Hospital de Pediatría
Prof. Dr. Juan P. Garrohan



Diagnóstico diferencial del estridor laríngeo

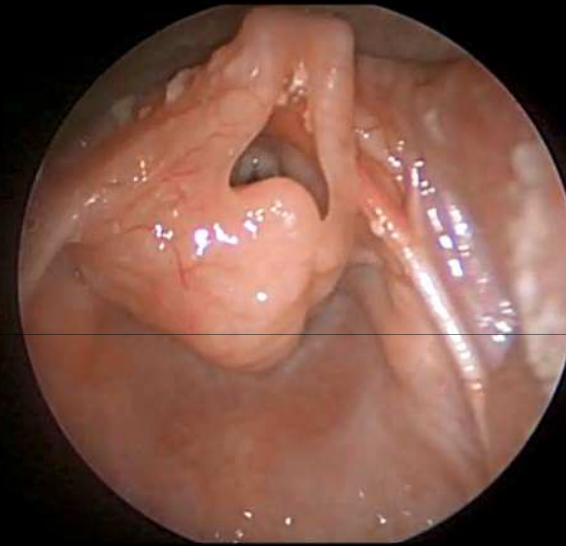Dr. Hugo Rodríguez



Servicio de Endoscopia Respiratoria



Hospital de Pediatría
Prof. Dr. Juan P. Garrohan

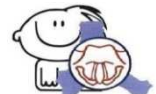

Diagnóstico diferencial del estridor laríngeo

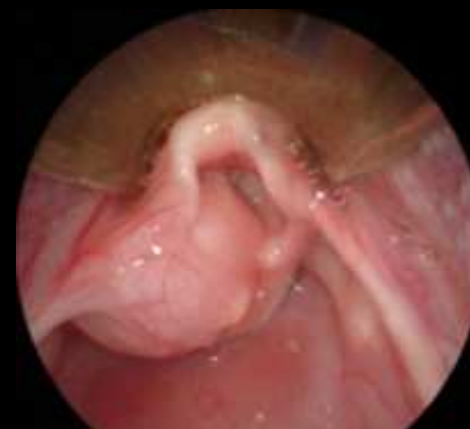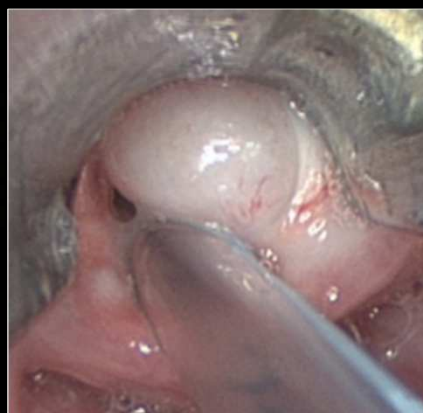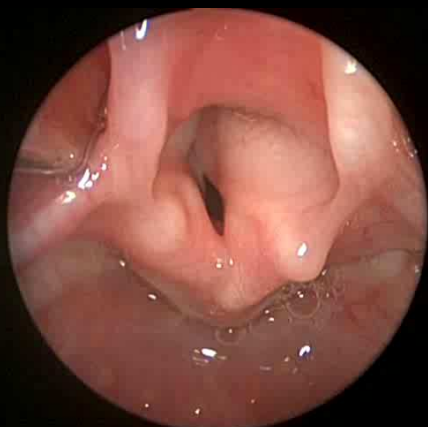

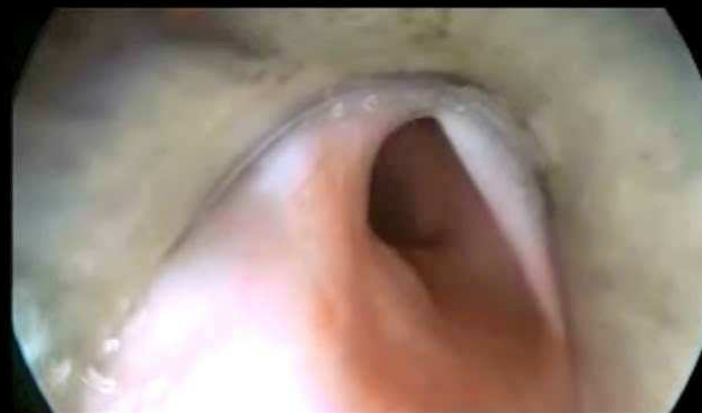Dr. Hugo Rodríguez



Servicio de Endoscopia Respiratoria



Hospital de Pediatría
Prof. Dr. Juan P. Garrahan



Diagnóstico diferencial del estridor laríngeo

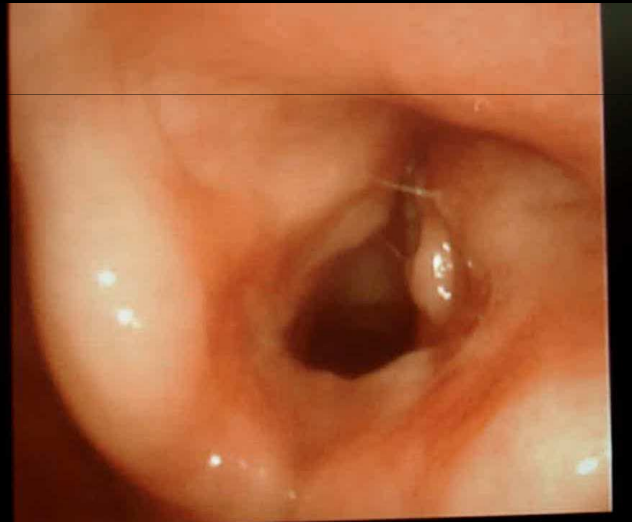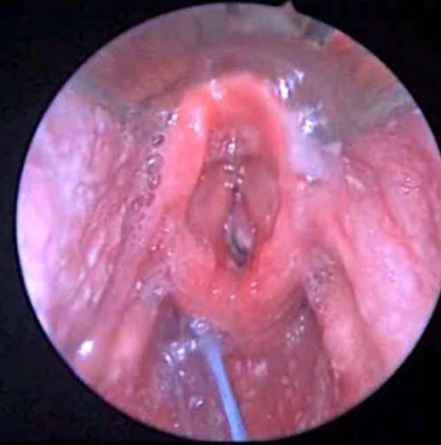
Dr. Hugo Rodríguez



Servicio de Endoscopia Respiratoria



Hospital de Pediatría
Prof. Dr. Juan P. Garrahan



Diagnóstico diferencial del estridor laríngeo

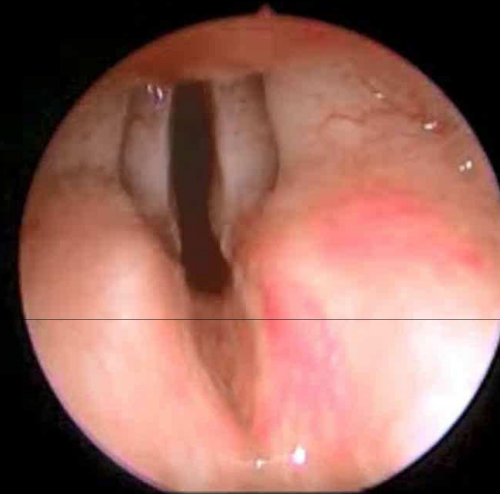
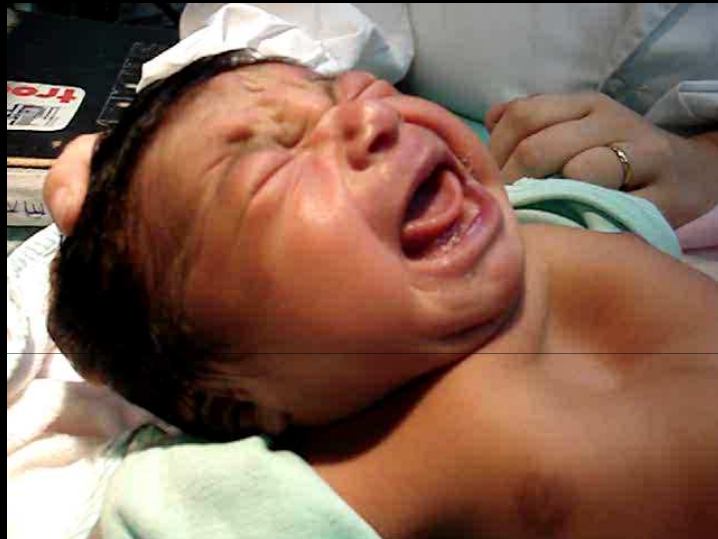Dr. Hugo Rodríguez



Servicio de Endoscopia Respiratoria



Hospital de Pediatría
Prof. Dr. Juan P. Garrohan



Diagnóstico diferencial del estridor laríngeo

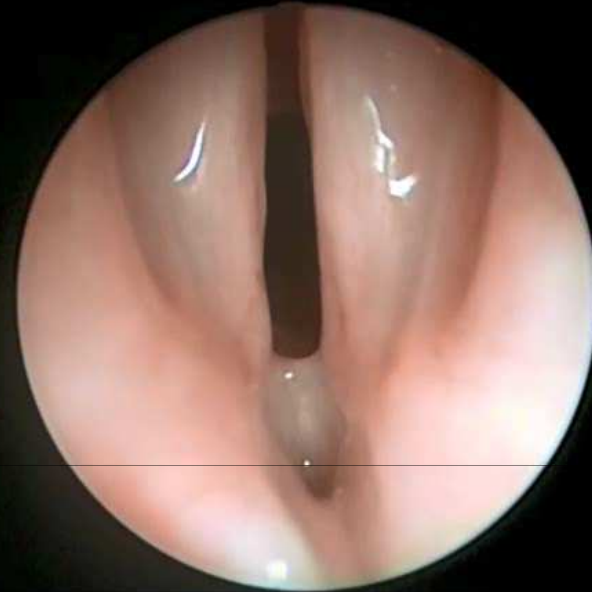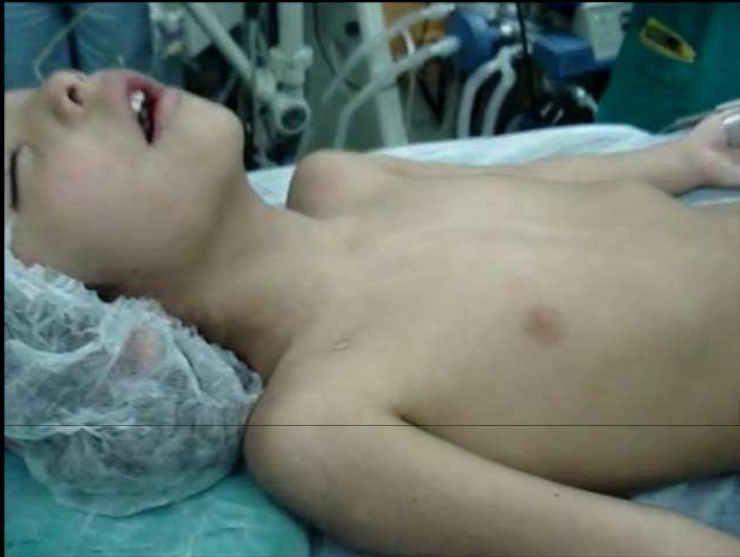Dr. Hugo Rodríguez



Servicio de Endoscopia Respiratoria



Hospital de Pediatría
Prof. Dr. Juan P. Garrohan



Diagnóstico diferencial del estridor laríngeo

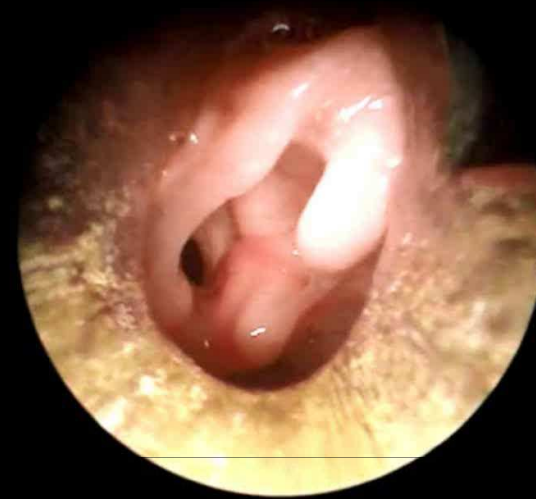
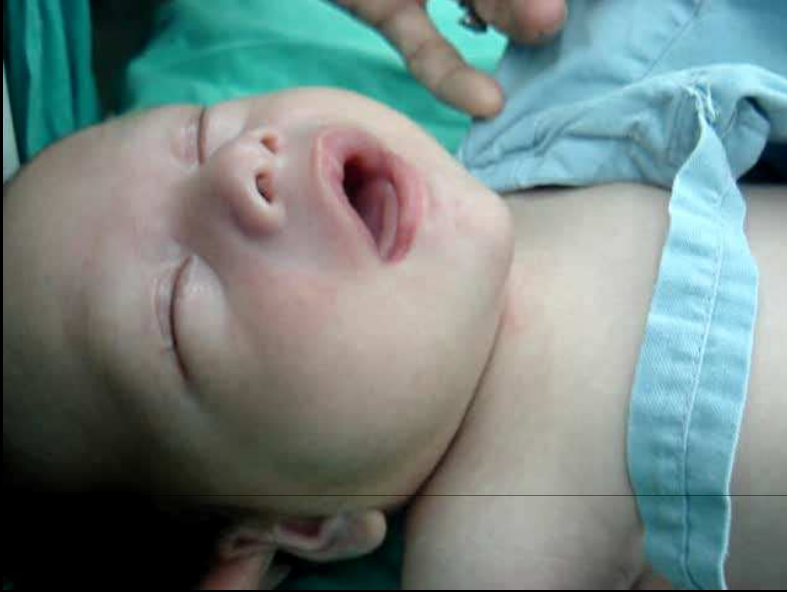Dr. Hugo Rodríguez



Servicio de Endoscopia Respiratoria



Hospital de Pediatría
Prof. Dr. Juan P. Garrohan



Diagnóstico diferencial del estridor laríngeo

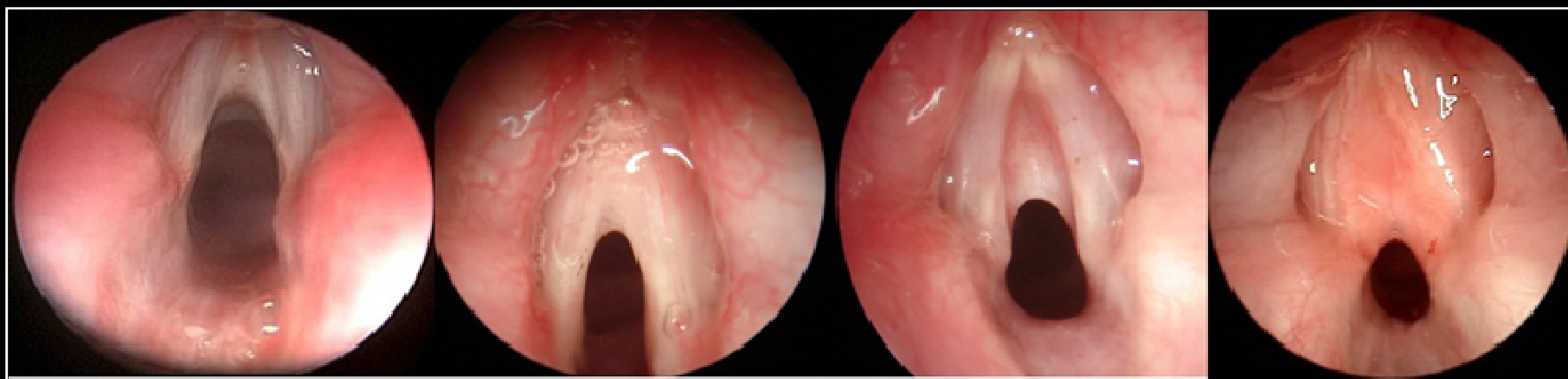
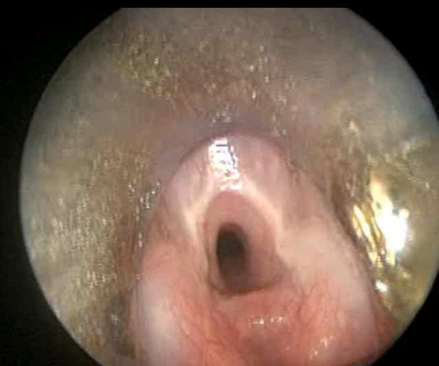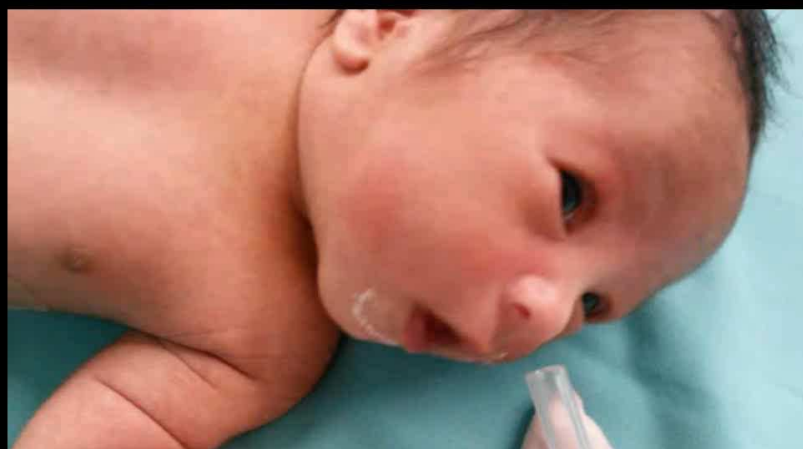Dr. Hugo Rodríguez



Servicio de Endoscopia Respiratoria



Hospital de Pediatría
Prof. Dr. Juan P. Garrohan

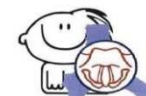

Diagnóstico diferencial del estridor laríngeo

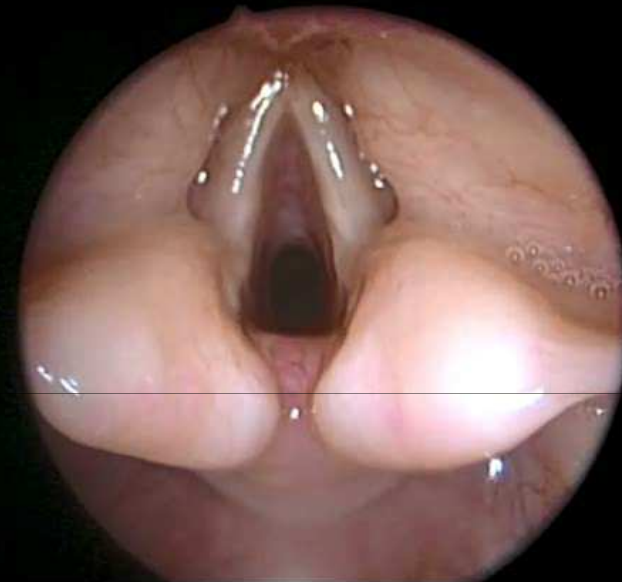
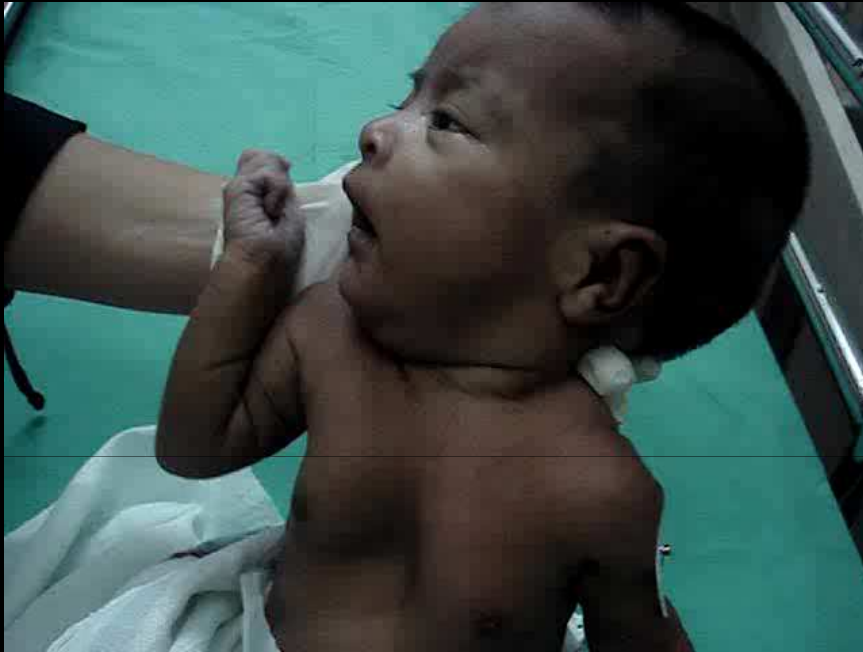Dr. Hugo Rodríguez



Servicio de Endoscopia Respiratoria



Hospital de Pediatría
Prof. Dr. Juan P. Garrahan



Diagnóstico diferencial del estridor laríngeo

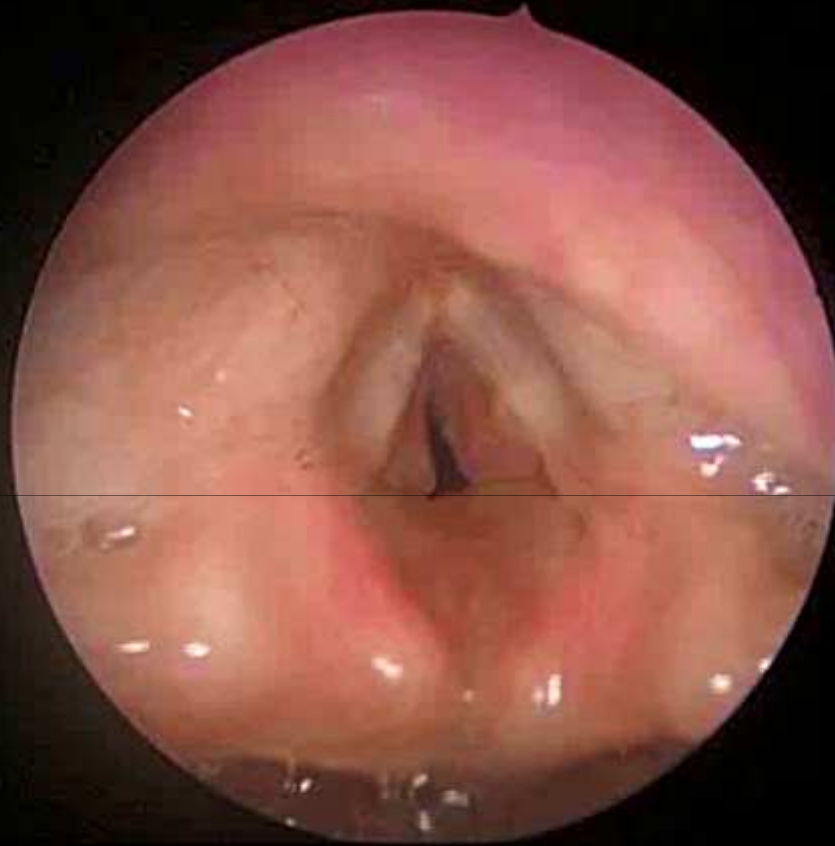Dr. Hugo Rodríguez



Servicio de Endoscopia Respiratoria



Hospital de Pediatría
Prof. Dr. Juan P. Garrohan



Diagnóstico diferencial del estridor laríngeo

Dr. Hugo Rodríguez

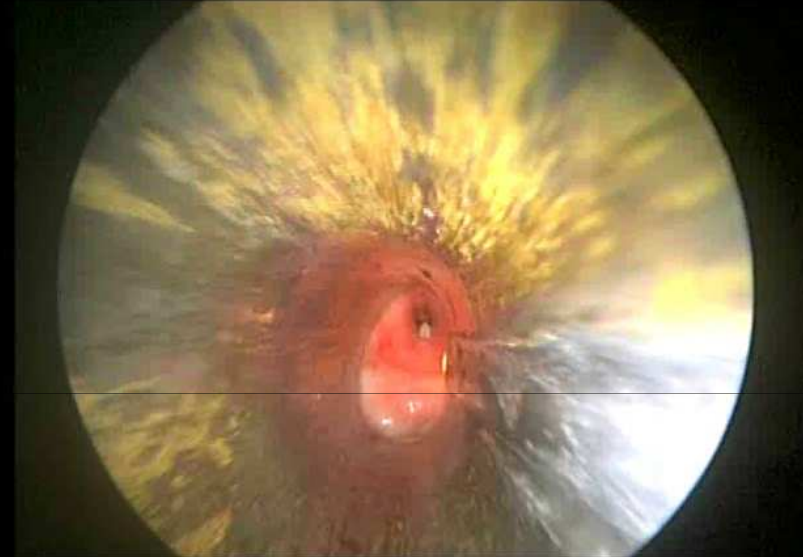
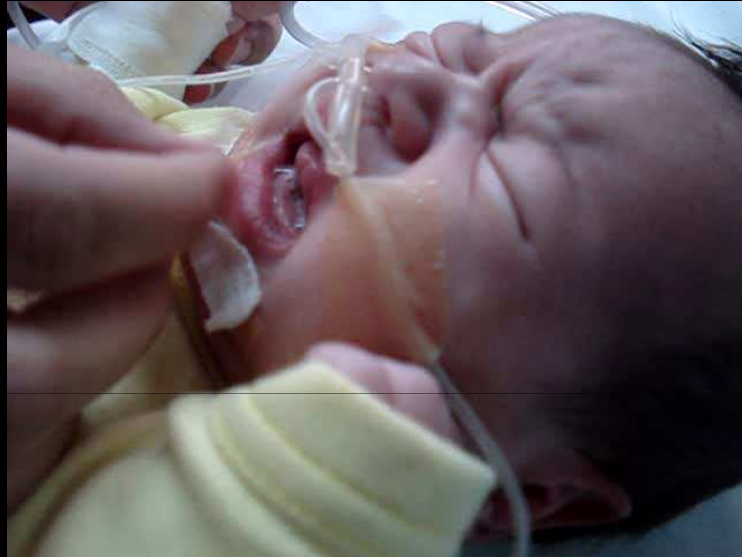

Servicio de Endoscopia Respiratoria



Hospital de Pediatría
Prof. Dr. Juan P. Garrahan





Diagnóstico diferencial del estridor laríngeo

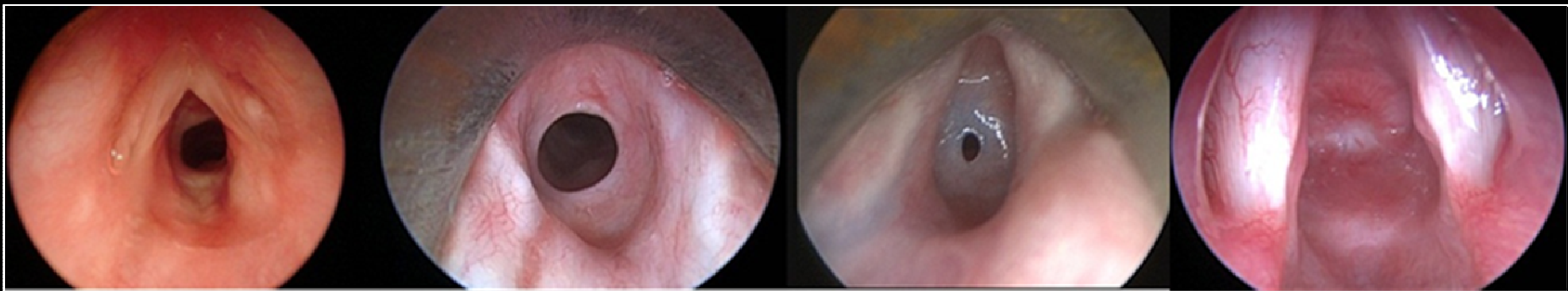
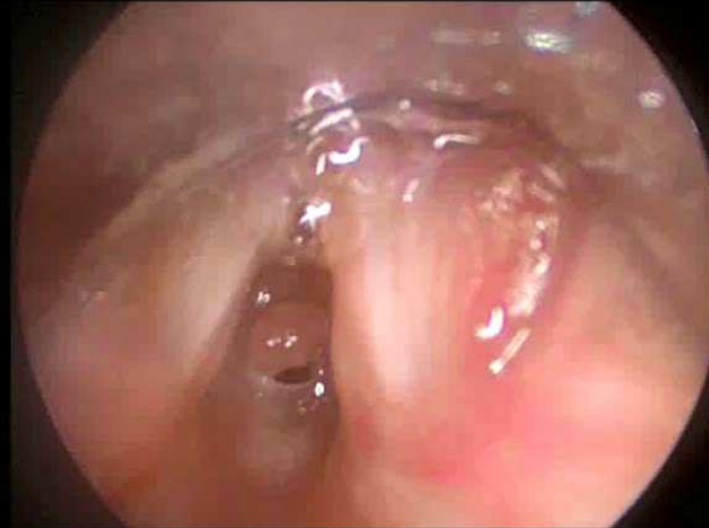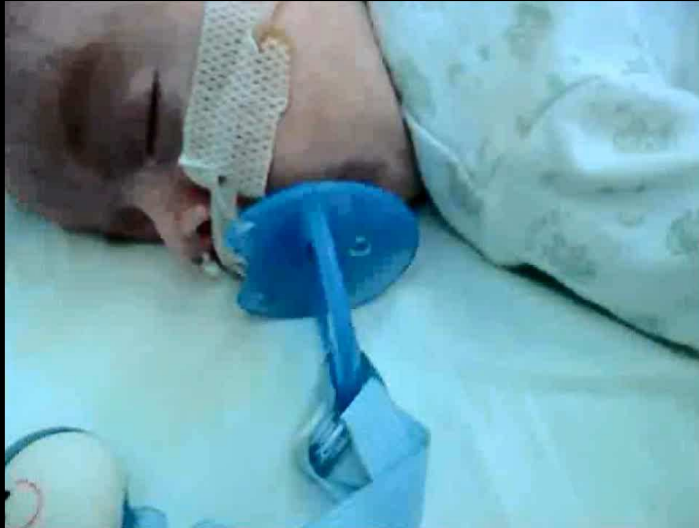Dr. Hugo Rodríguez



Servicio de Endoscopia Respiratoria



Hospital de Pediatría
Prof. Dr. Juan P. Garrohan



Diagnóstico diferencial del estridor laríngeo

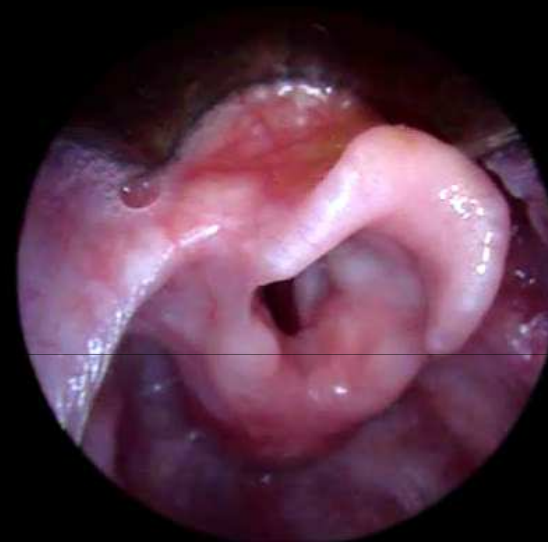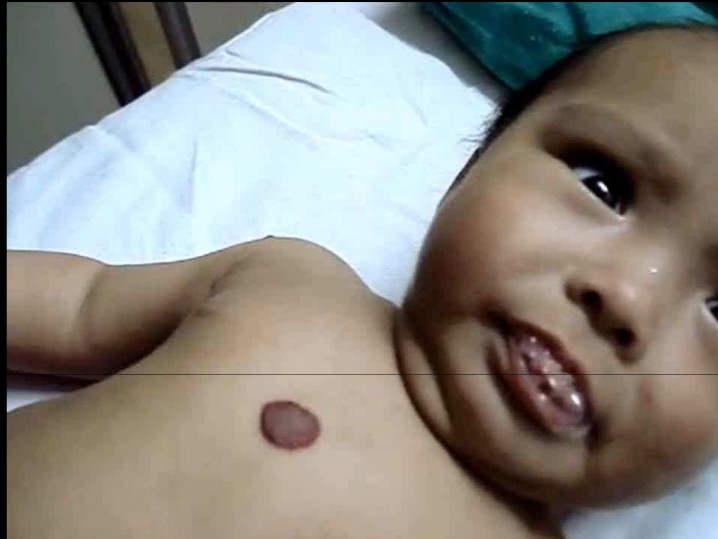Dr. Hugo Rodríguez



Servicio de Endoscopia Respiratoria



Hospital de Pediatría
Prof. Dr. Juan P. Garrahan



Diagnóstico diferencial del estridor laríngeo

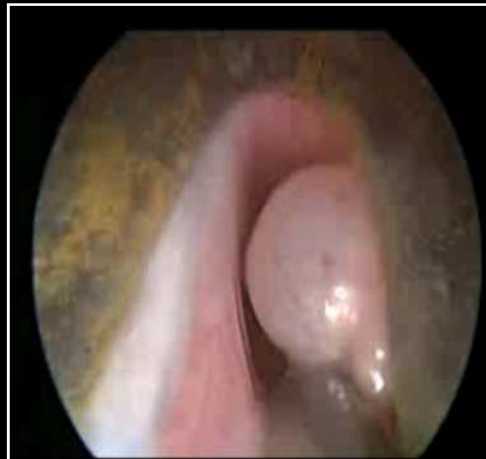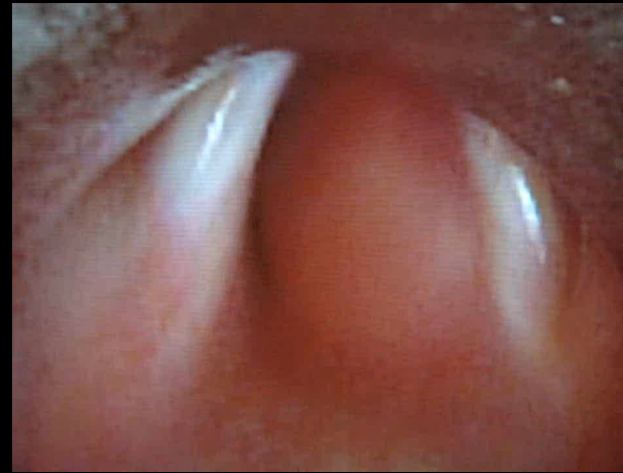Dr. Hugo Rodríguez



Servicio de Endoscopia Respiratoria



Hospital de Pediatría
Prof. Dr. Juan P. Garrohan



Diagnóstico diferencial del estridor laríngeo

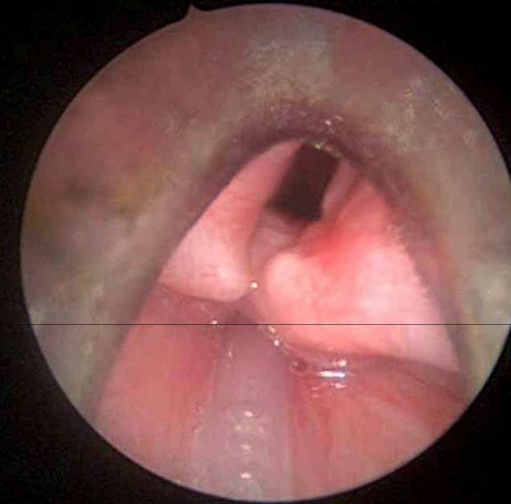
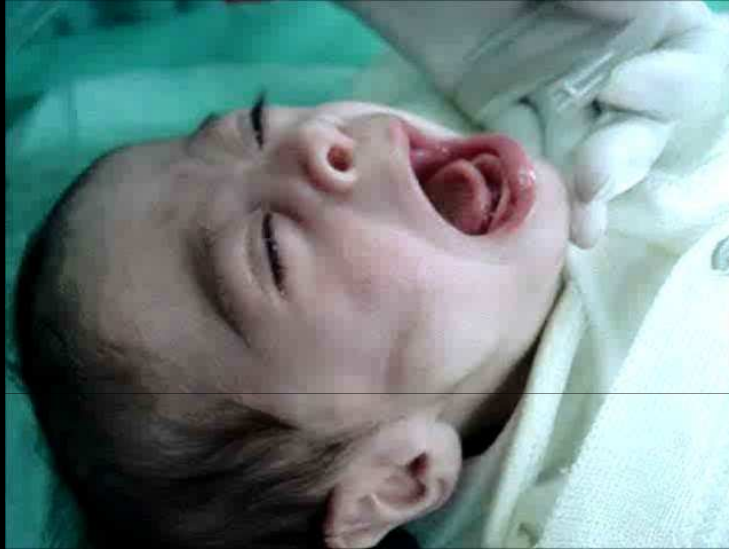Dr. Hugo Rodríguez



Servicio de Endoscopia Respiratoria



Hospital de Pediatría
Prof. Dr. Juan P. Garrohan



Diagnóstico diferencial del estridor laríngeo

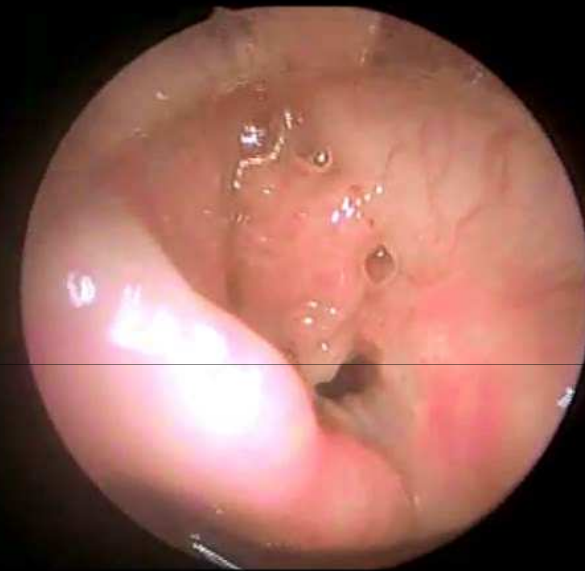Dr. Hugo Rodríguez



Servicio de Endoscopia Respiratoria



Hospital de Pediatría
Prof. Dr. Juan P. Garrahan



Diagnóstico diferencial del estridor laríngeo

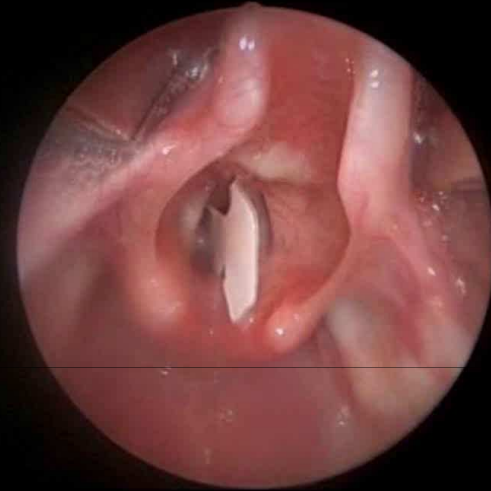
Dr. Hugo Rodríguez



Servicio de Endoscopia Respiratoria



Hospital de Pediatría
Prof. Dr. Juan P. Garrohan



Diagnóstico diferencial del estridor laríngeo

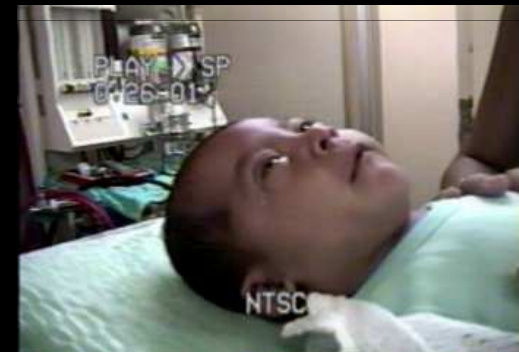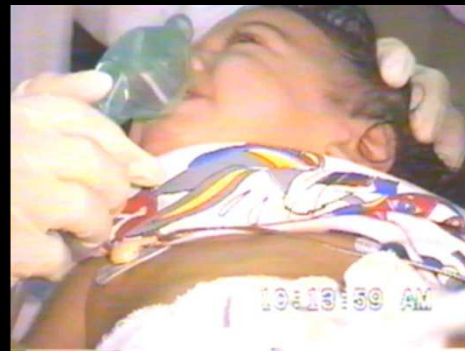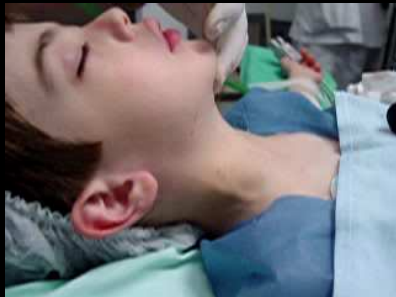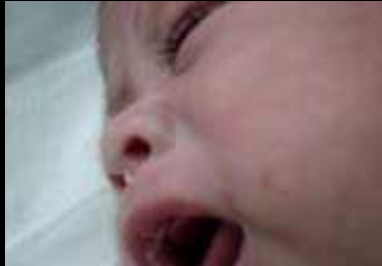Dr. Hugo Rodríguez



Servicio de Endoscopia Respiratoria



Hospital de Pediatría
Prof. Dr. Juan P. Garrohan



Diagnóstico diferencial del estridor laríngeo

Dr. Hugo Rodríguez



Servicio de Endoscopia Respiratoria



Hospital de Pediatría
Prof. Dr. Juan P. Garrahan



Diagnóstico diferencial del estridor laríngeo

Dr. Hugo Rodríguez




Servicio de Endoscopia Respiratoria



Hospital de Pediatría
Prof. Dr. Juan P. Garrohan



Servicio de Endoscopia Respiratoria



Hospital de Pediatría
Prof. Dr. Juan P. Garrahan

harodríguez.ent@gmail.com





Diagnóstico diferencial del estridor laríngeo

Dr. Hugo Rodríguez



Servicio de Endoscopia Respiratoria



Hospital de Pediatría
Prof. Dr. Juan P. Garrohan



Dra. Cintia Antonioli



Diagnóstico diferencial del estridor laríngeo

Dr. Hugo Rodríguez



Servicio de Endoscopia Respiratoria



Hospital de Pediatría
Prof. Dr. Juan P. Garrohan