



Rp/

OJO ROJO

Dr. Walter E. Sánchez



Instituto Oftalmológico
de Córdoba S.A. Privado




**Hospital de Niños
de Córdoba**

Rp/

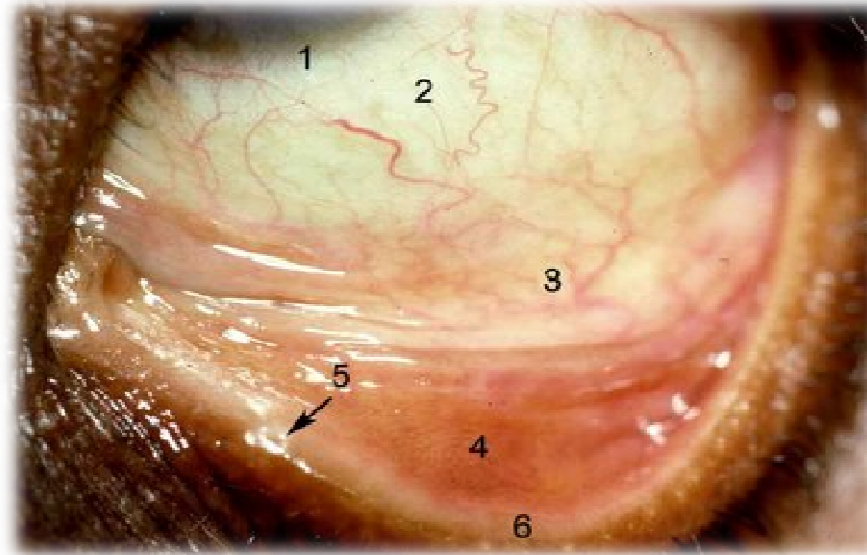
OJOS ROJOS

Patologías oculares que se presentan con ojos rojos

- ✓ *Bacteriana*
- ✓ *Viral*
- ✓ *Micótica*
- ✓ *Parasitaria*
- ✓ *Clamydia*
- ✓ *Alérgica*
- ✓ *Leñosa*
- ✓ *Queratitis*
- ✓ *Ojo seco*
- ✓ *Cuerpo extraño*
- ✓ *Ectropion*
- ✓ *Entropion*
- ✓ *Límbica superior*
- ✓ *Obstrucciones lagrimales*
- ✓ *Cicatrizales*
- ✓ *Tóxicas*
- ✓ *Químicas*
- ✓ *Fístulas y várices*
- ✓ *Lupus*
- ✓ *Psoriasis*
- ✓ *Reiter*
- ✓ *Artritis reumatoidea*
- ✓ *Epiescleritis*
- ✓ *Escleritis*
- ✓ *Glaucoma agudo*
- ✓ *Uveítis*
- ✓ *Rosácea*
- ✓ *Distiroidismo*
- ✓ *Enfermedad de Kawasaki*
- ✓ *Gota*
- ✓ *Linfoma*
- ✓ *Traumatismos*
- ✓ *Radiación UV*
- ✓ *Radioterapia*
- ✓ *Idiopáticas*
- ✓ **y siguen firmas**




Rp/



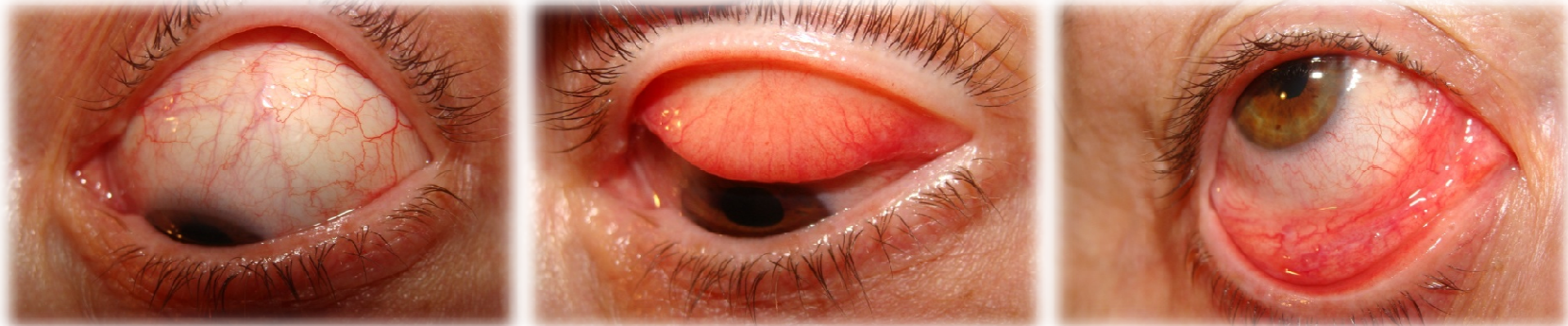ANATOMIA

- ✓ *Subdivisiones:*
 - *Conjuntiva palpebral o tarsal*
 - *Conjuntiva bulbar*
 - *Conjuntiva del fondo de saco*
- ✓ *Glándulas:*
 - *Secretoras de mucina*
 - *Lagrimales accesorias*




Rp/

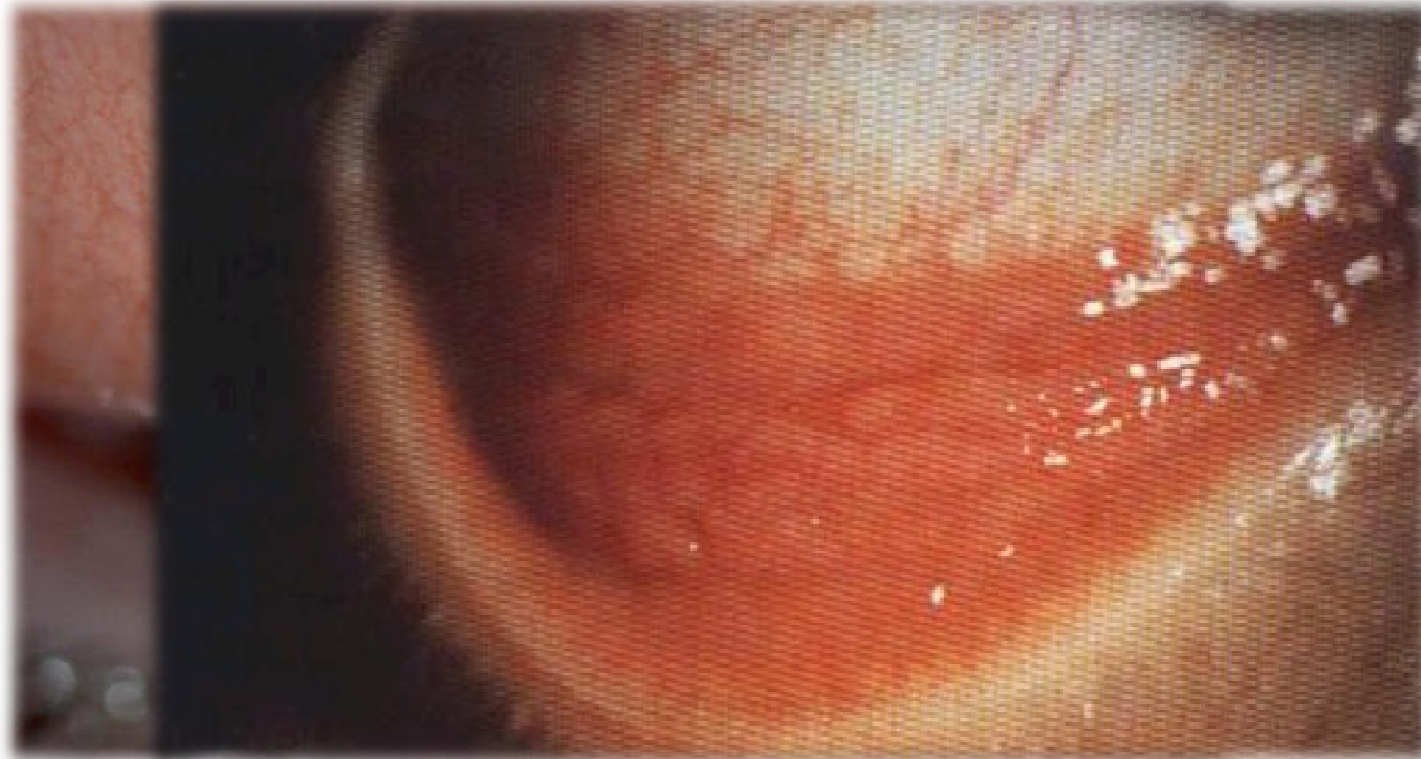
Estado Normal de la Conjuntiva



- ✓ *Transparente y brillante*
- ✓ *Bulbar móvil y Tarsal fija*
- ✓ *Vasos sanguíneos bien visibles*
- ✓ *Folículos en fondo de saco inferior*
- ✓ *Papilas en laterales del tarso superior*
- ✓ *Secreción mucosa escasa*



Rp/




PAPILAS

Elevación del epitelio con un brote vascular central
Conjuntiva tarsal superior
Causas: conjuntivitis ALERGICA, traumáticas

FOLICULOS


Acumulo de linfoblastos, rodeado de vasos, pero sin vasos en su interior
Conjuntiva tarsal inferior
Causas: conjuntivitis VIRAL



Rp/

SINTOMAS CONJUNTIVALES


- ✓ *Picazón o escozor*
- ✓ *Ardor*
- ✓ *Ojo rojo*
- ✓ *Secreciones*
- ✓ *Sensación de cuerpo extraño (SCE)*
- ✓ *Lagrimeo*



Rp/

LESIONES BÁSICAS O SIGNOS

- ✓ *Hiperemia*
- ✓ *Edema (Quemosis)*
- ✓ *Hipersecreción*
 - *Serosa o acuosa*
 - *Purulenta*
 - *Pseudomembranas o Membranas*
- ✓ *Hemorragias*
- ✓ *Alteraciones tisulares*
 - *Papilas*
 - *Folículos*
 - *Flictenulas*
 - *Quistes de retención*
 - *Granulomas*
 - *Ulceraciones*
 - *Cicatrizaciones o Fibrosis*
 - *Concreciones*
 - *Pigmentaciones*
 - *Aneurismas vasculares*
 - *Metaplasia escamosa*
 - *Linfangiectasias*



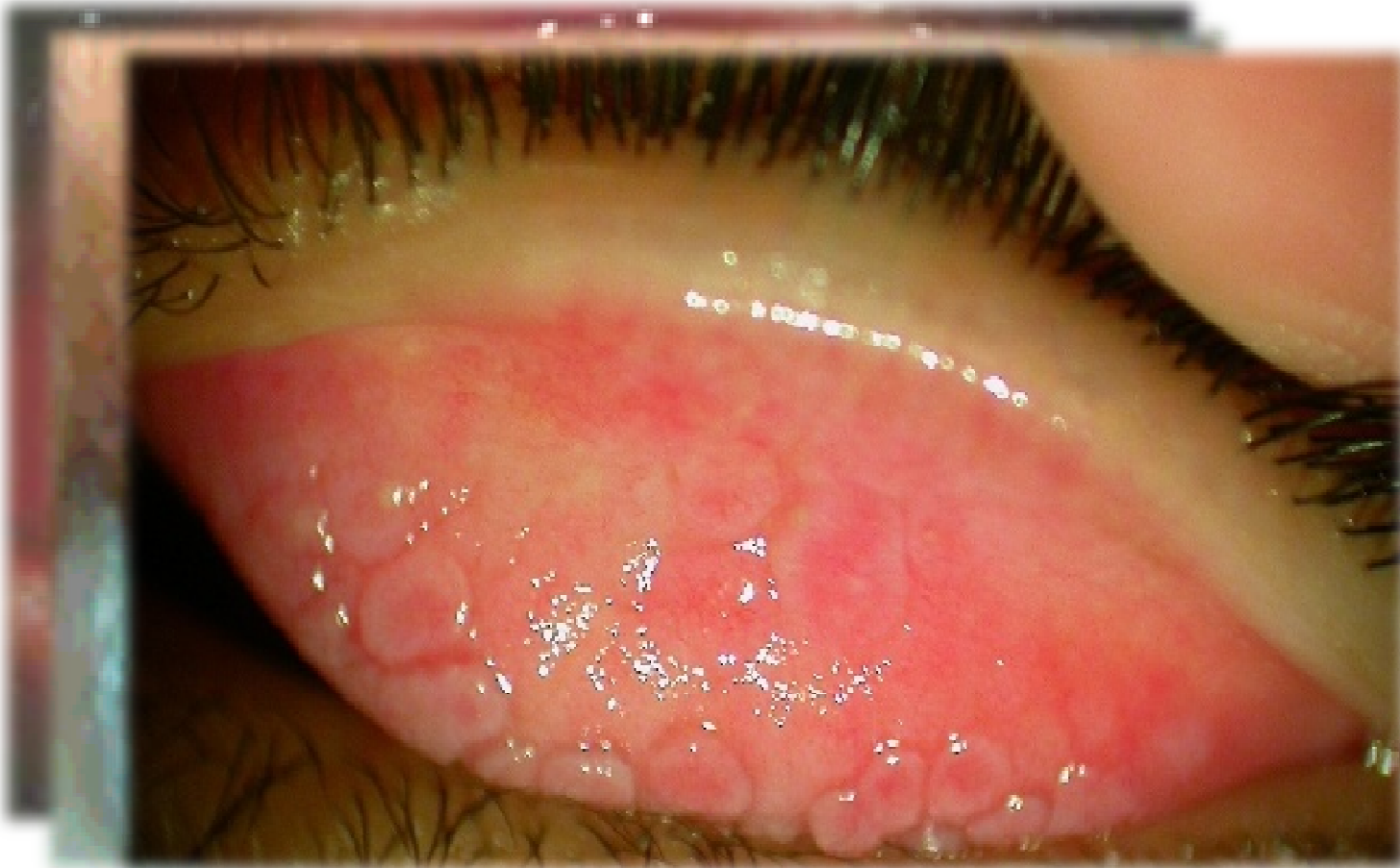


Instituto Oftalmológico
de Córdoba S.A. Privado

Dr. Walter Sánchez
Hospital de Niños de Córdoba



Rp/




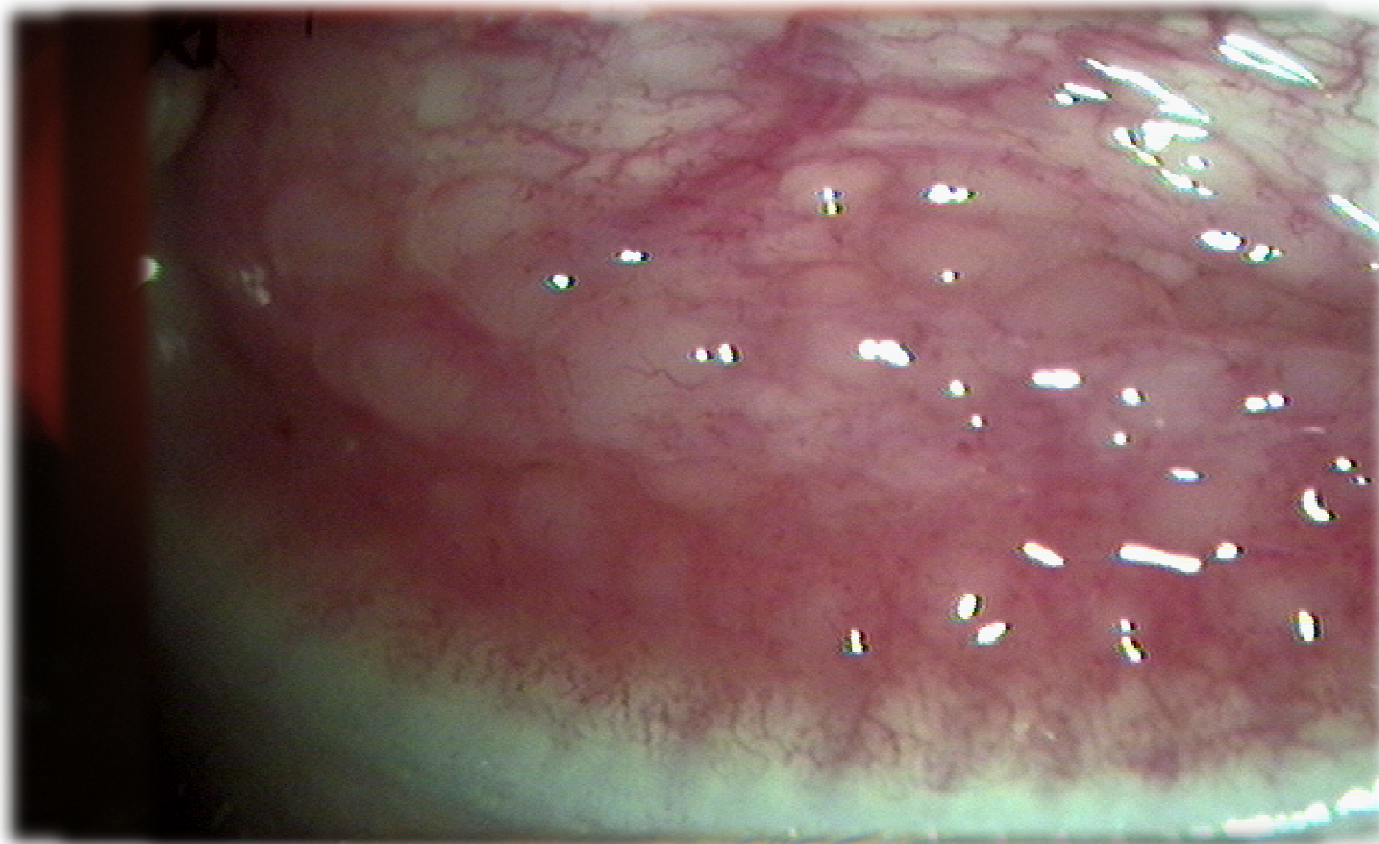


Instituto Oftalmológico
de Córdoba S.A. Privado

Dr. Walter Sánchez
Hospital de Niños de Córdoba



Rp/




Rp/

CONJUNTIVITIS

Clasificación

- ✓ *Conjuntivitis Infecciosas*

- ✓ *Conjuntivitis no Infecciosas*
 - *Conjuntivitis alérgicas*
 - *Conjuntivitis tóxicas*
 - *Conjuntivitis traumáticas*
 - *Conjuntivitis asociadas a enfermedades Endócrinas, Reumatológicas, Penfigoides, Autoinmunes*




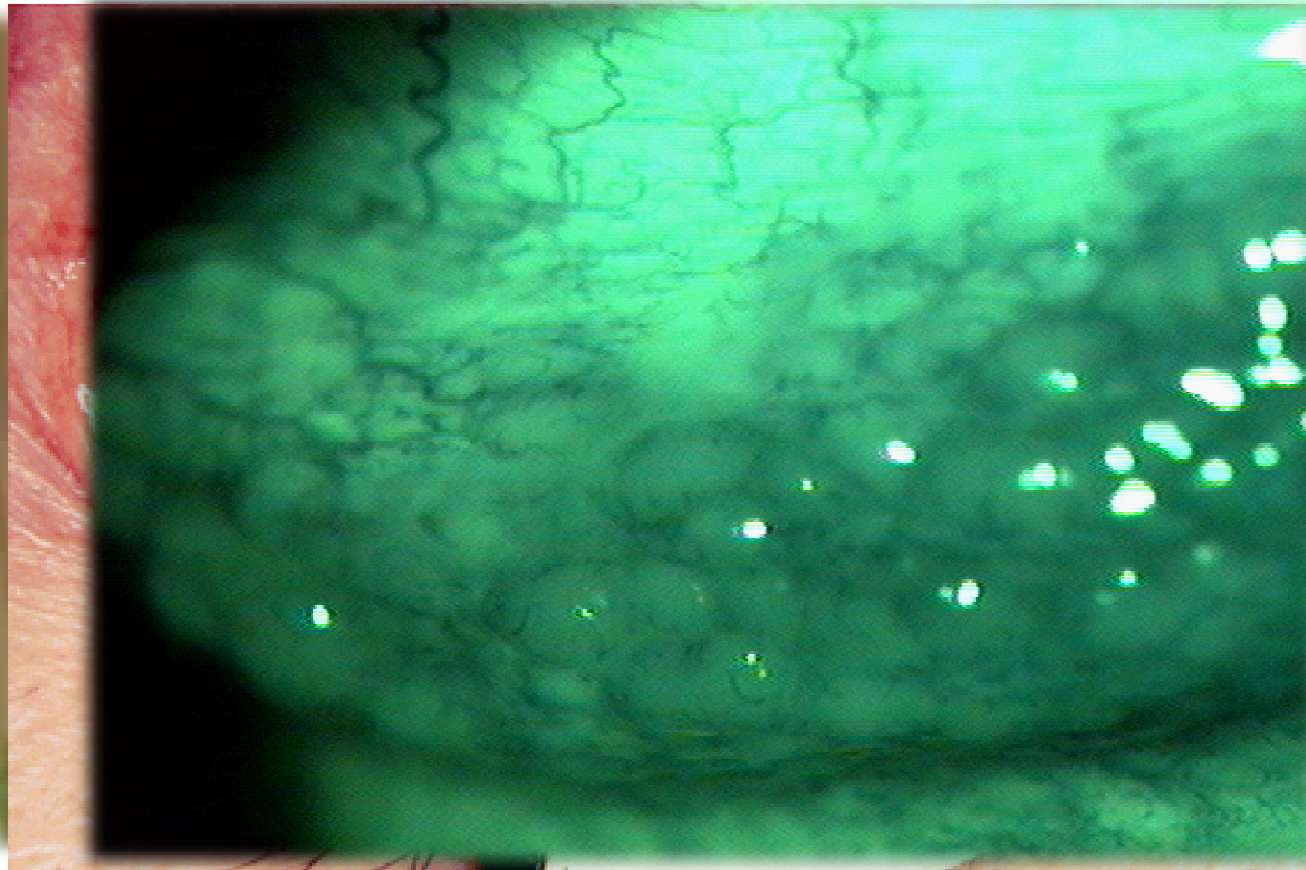


Instituto Oftalmológico
de Córdoba S.A. Privado

Dr. Walter Sánchez
Hospital de Niños de Córdoba



Rp/



Rp/


CONJUNTIVITIS INFECCIOSAS

BACTERIANAS

- ✓ *S. Epidermidis*
- ✓ *S. Aureus*
- ✓ *S. Pneumoniae*
- ✓ *H. Influenzae*
- ✓ **QUERATOCONJUNTIVITIS.
GONOCOCCICA**

VIRALES

- ✓ *Adenovirus*
- ✓ *Herpes virus*
- ✓ *Enterovirus*
- ✓ *Molluscum
contagiosum*



Rp/


CONJUNTIVITIS INFECCIOSAS

MICOTICAS

- ✓ *Cándida*

CHLAMYDIA

- ✓ *Conjuntivitis del adulto*
- ✓ **CONJUNTIVITIS
NEONATAL**
- ✓ *Tracoma*



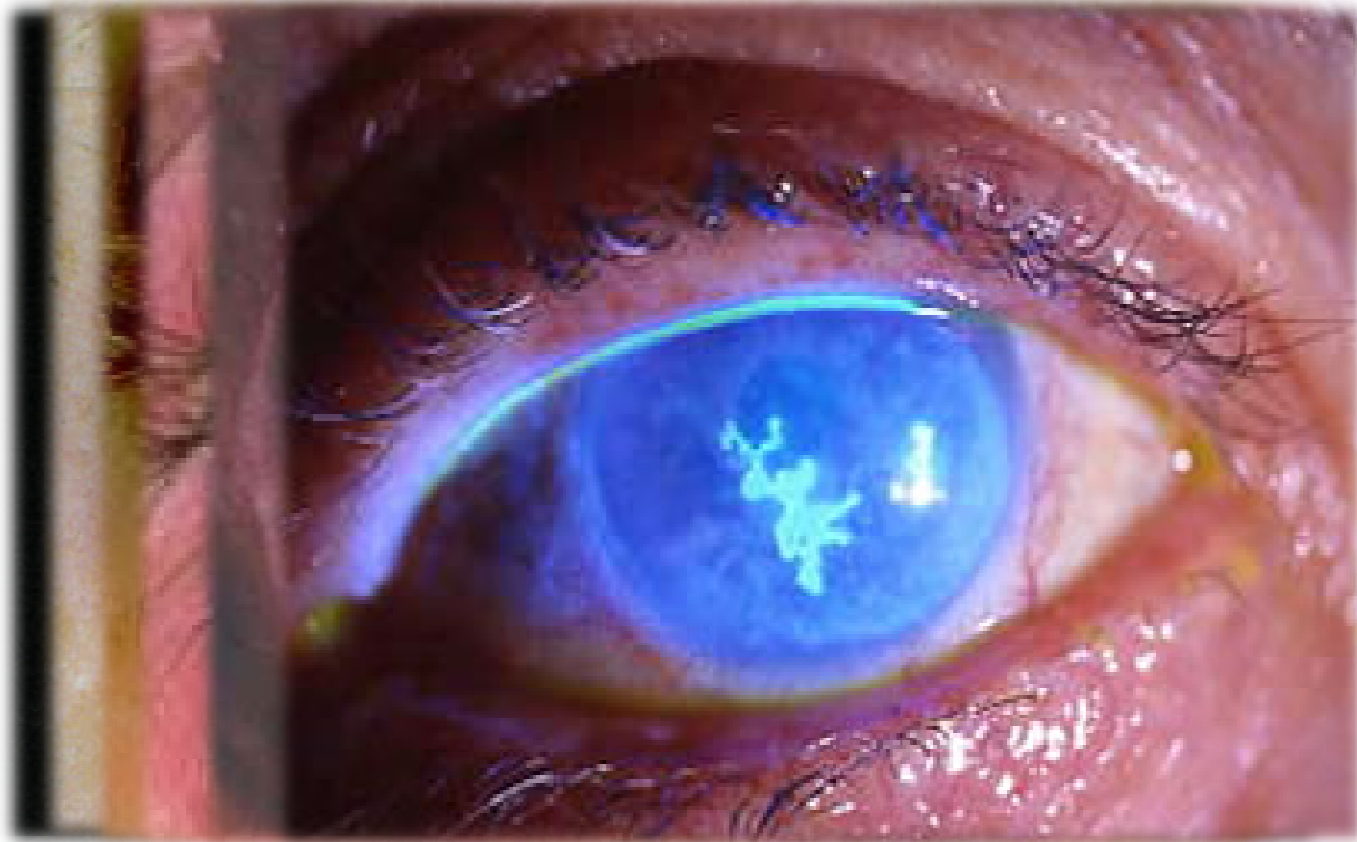


Instituto Oftalmológico
de Córdoba S.A. Privado

Dr. Walter Sánchez
Hospital de Niños de Córdoba



Rp/




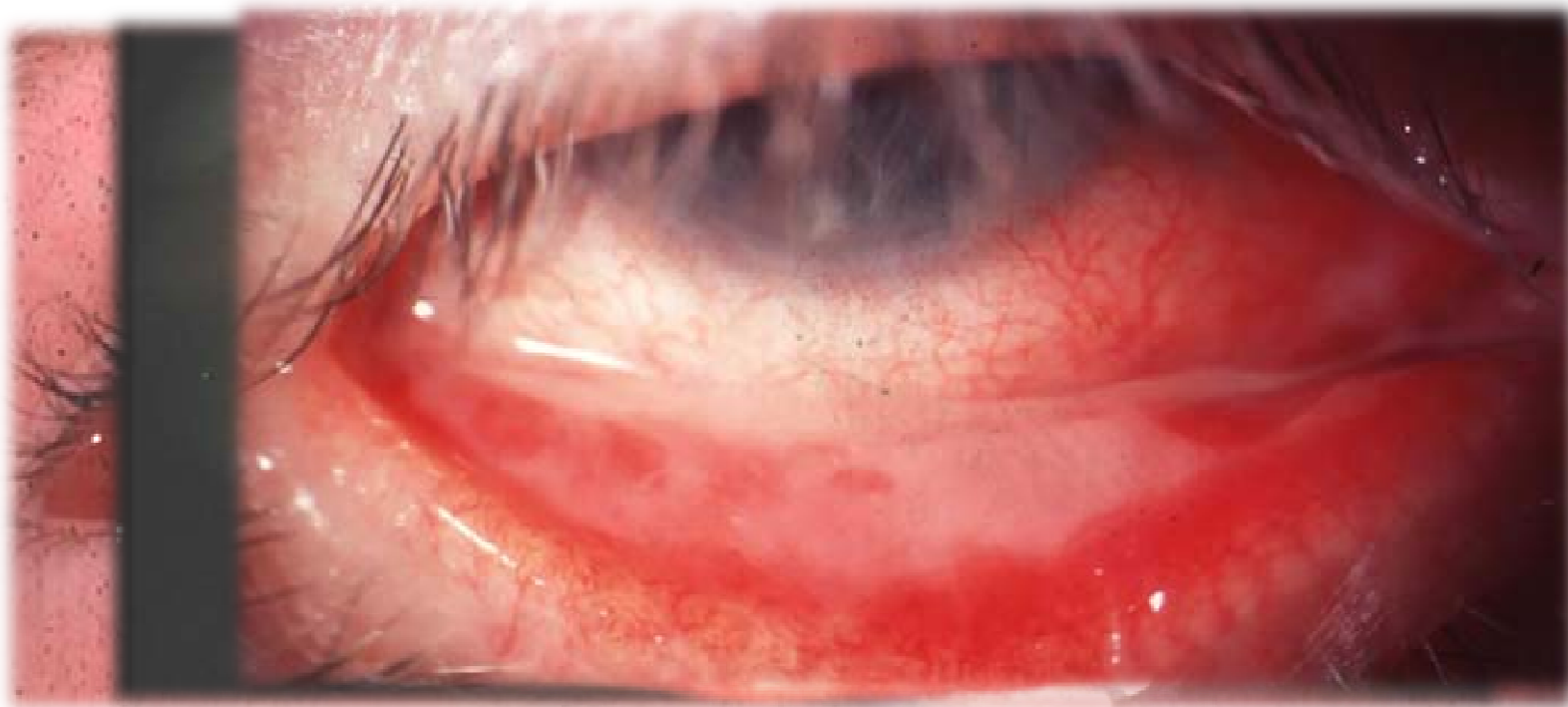


Instituto Oftalmológico
de Córdoba S.A. Privado

Dr. Walter Sánchez
Hospital de Niños de Córdoba



Rp/




Rp/

*Alteraciones de la
Conjuntiva*

**CONJUNTIVITIS
NEONATAL.**

- ✓ *Tóxica*
- ✓ *Neisseria gonorrhoeae.*
- ✓ *Otras bacterias*
(estreptococo, estafilococo).
- ✓ *Chlamydia.*
- ✓ *Haemophilus.*
- ✓ *Herpes simplex*



Rp/

CONJUNTIVITIS DEL NEONATO

CONJUNTIVITIS HIPERAGUDA POR GONOCOCCO

Frecuente y potencialmente grave !!!


Aparece 2 días después del nacimiento!!!

CHLAMYDIA TRACHOMATIS

Período de Incubación: aprox. 14 días

HERPES SIMPLEX

Período de Incubación: 10 a 14 días




Rp/

CONJUNTIVITIS DEL NEONATO

NEISSERIA GONORRHEAE:

- ✓ *24-48 horas.*
- ✓ *Edema de párpado++++*
- ✓ *Secreción purulenta abundante.*
- ✓ *Puede perforar la córnea*
- ✓ *Conducta: internación, ATB sistémico y tópico*




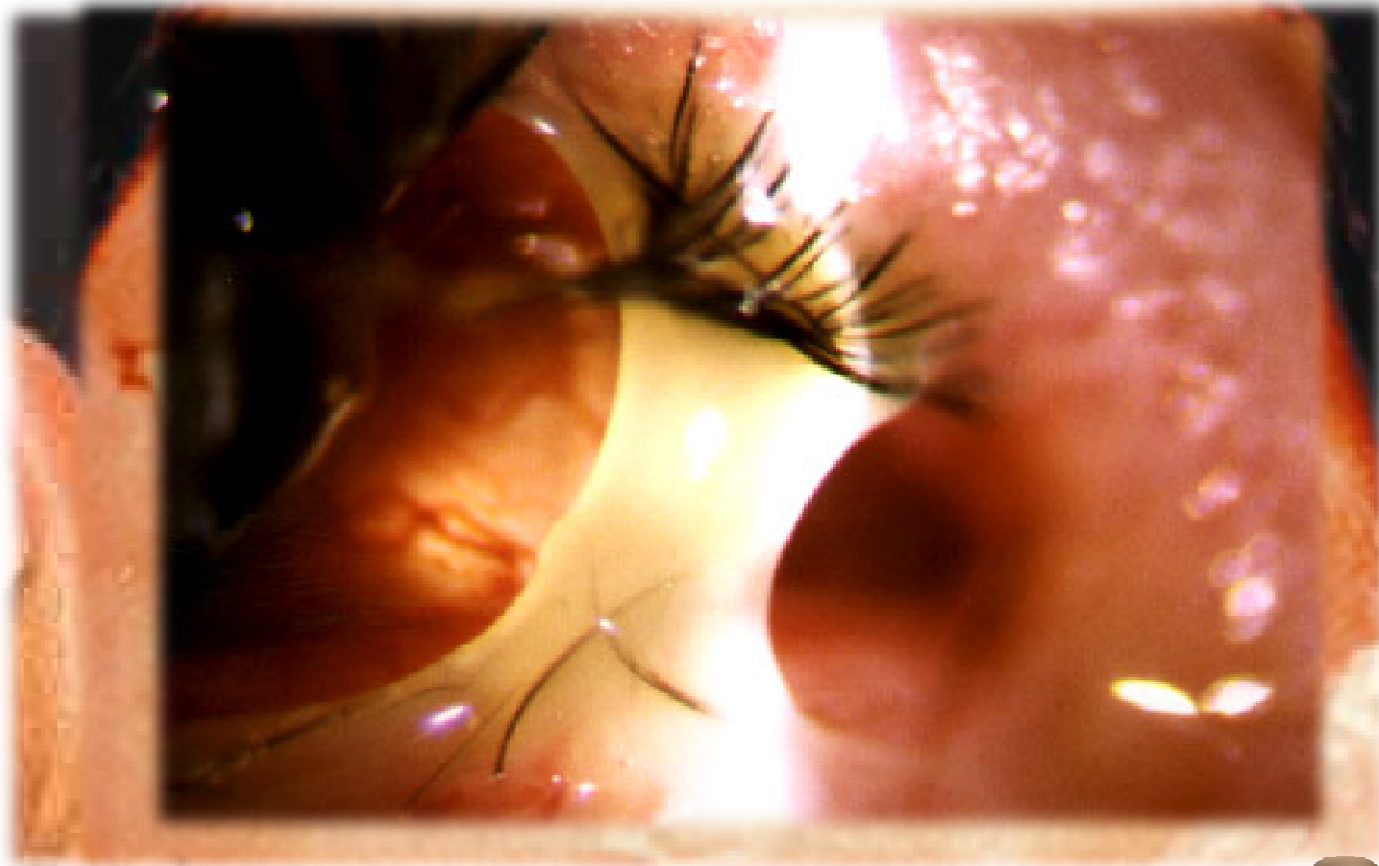


Instituto Oftalmológico
de Córdoba S.A. Privado

Dr. Walter Sánchez
Hospital de Niños de Córdoba



Rp/




Rp/

CONJUNTIVITIS ALÉRGICA

CLASIFICACIÓN

- ✓ *Conjuntivitis alérgica estacional o perenne*
- ✓ *Queratoconjuntivitis vernal*
- ✓ *Queratoconjuntivitis atópica*
- ✓ *Conjuntivitis papilar gigante*
- ✓ *Conjuntivitis de contacto*
- ✓ *Conjuntivitis microbioalérgica*




Rp/

CONJUNTIVITIS ALÉRGICA

SÍNTOMAS

- ✓ *Prurito*
- ✓ *Ojo rojo*
- ✓ *Lagrimeo*
- ✓ *Edema de la conjuntiva y/o del párpado*
- ✓ *Ardor*
- ✓ *Sensación de arenilla*




Rp/

CONJUNTIVITIS ALÉRGICA

SÍGNOS


- ✓ *Congestión conjuntival*
- ✓ *Hipertrofia papilar o Papilas gigantes*
- ✓ *Edema de conjuntiva y párpados*
- ✓ *Secreción mucosa*
- ✓ *Puntos de Trantas*
- ✓ *Compromiso corneal (neovasos, úlcera, etc.)*



Rp/

QUERATOCONJUNTIVITIS VERNAL

- ✓ *Comienza en la infancia*
- ✓ *varones > mujeres*
- ✓ *Historia personal y familiar de enfermedades alérgicas*
- ✓ *Estacional*
- ✓ *Climas secos y cálidos*
- ✓ *Hipersensibilidad Tipo I y IV*




Rp/

✓ *Síntomas:*

- *Prurito severo*
- *Secreción mucosa abundante y espesa*
- *Lagrimeo*
- *Fotofobia y Blefaroespasmos*
- *Disminución de la agudeza visual*

✓ *Signos*

- *Conjuntiva tarsal engrosada y opalescente*
- *Papilas gigantes en conjuntiva tarsal superior*
- *Puntos de Trantas*
- *Queratitis puntata superficial (1/3 superior)*
- *Vascularización (Panus)*
- *Úlceras en escudo*




Rp/

QUERATOCONJUNTIVITIS VERNAL

Complicaciones

- ✓ *Cicatrices corneales*
- ✓ *Ambliopía*
- ✓ *Infecciones virales o bacterianas agregadas*
- ✓ *Queratocono*



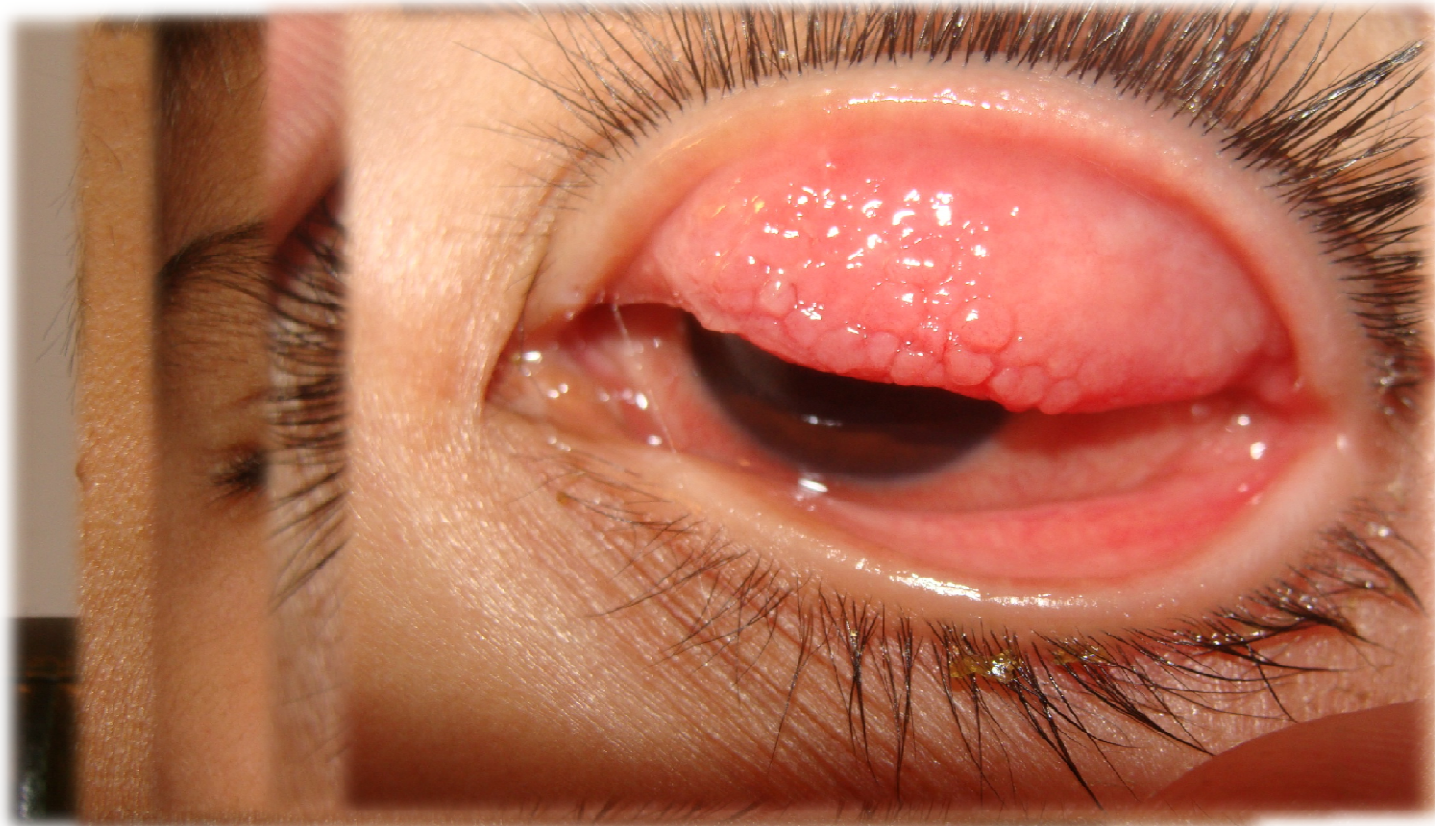


Instituto Oftalmológico
de Córdoba S.A. Privado

Dr. Walter Sánchez
Hospital de Niños de Córdoba



Rp/




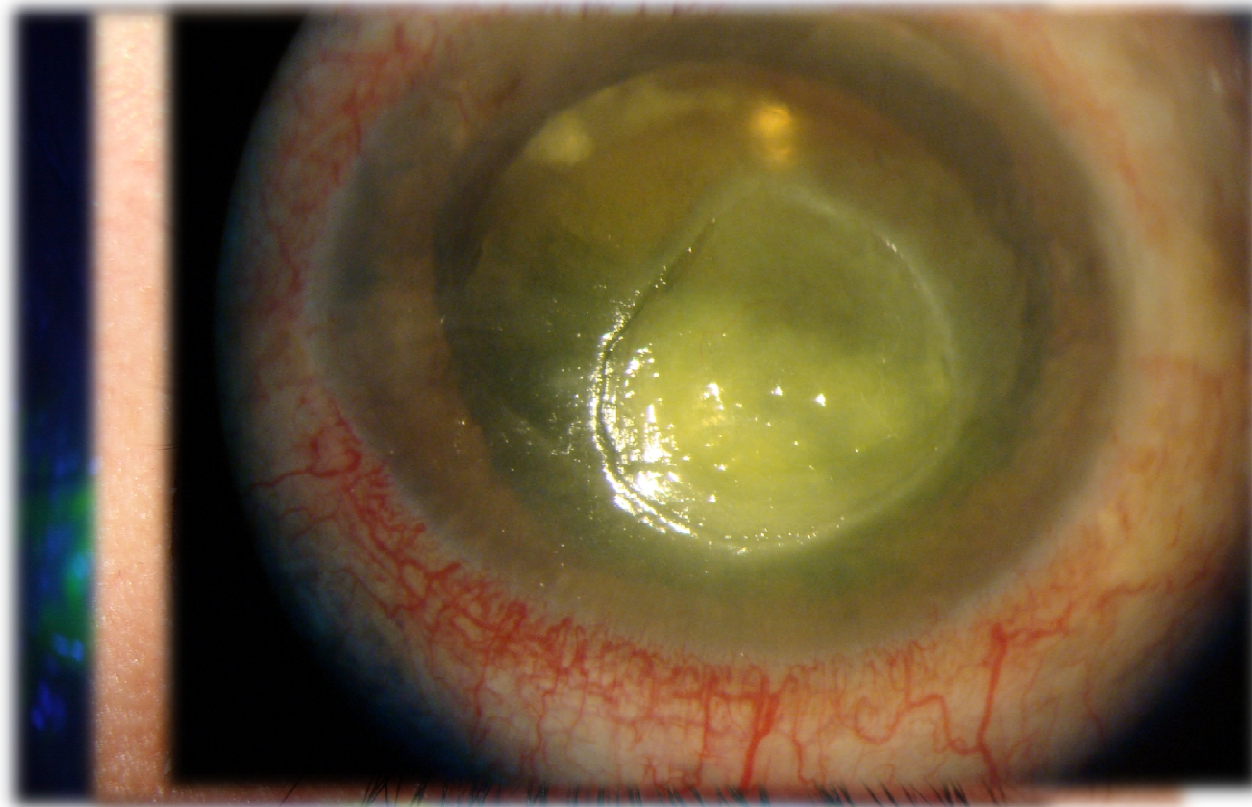


Instituto Oftalmológico
de Córdoba S.A. Privado

Dr. Walter Sánchez
Hospital de Niños de Córdoba




Rp/



Rp/

CONJUNTIVITIS MICROBIOALÉRGICA

- ✓ *Unilateral*
- ✓ *Frecuente en niños*
- ✓ *Hipersensibilidad Tipo IV*
- ✓ *Etiologías:*
 - *Staphilococcus*
 - *Cándida*
 - *Coccidioides*
 - *Bacilo de Koch*
 - *Adenovirus*



Rp/


CONJUNTIVITIS MICROBIOALÉRGICA

✓ *Síntomas:*

- *Ojo rojo sectorial*
- *Ardor*
- *Fotofobia*
- *Lagrimeo*

✓ *Signos:*

- *Nódulos límbicos*
- *Vasodilatación conjuntival perinodular*
- *Blefaritis anterior*



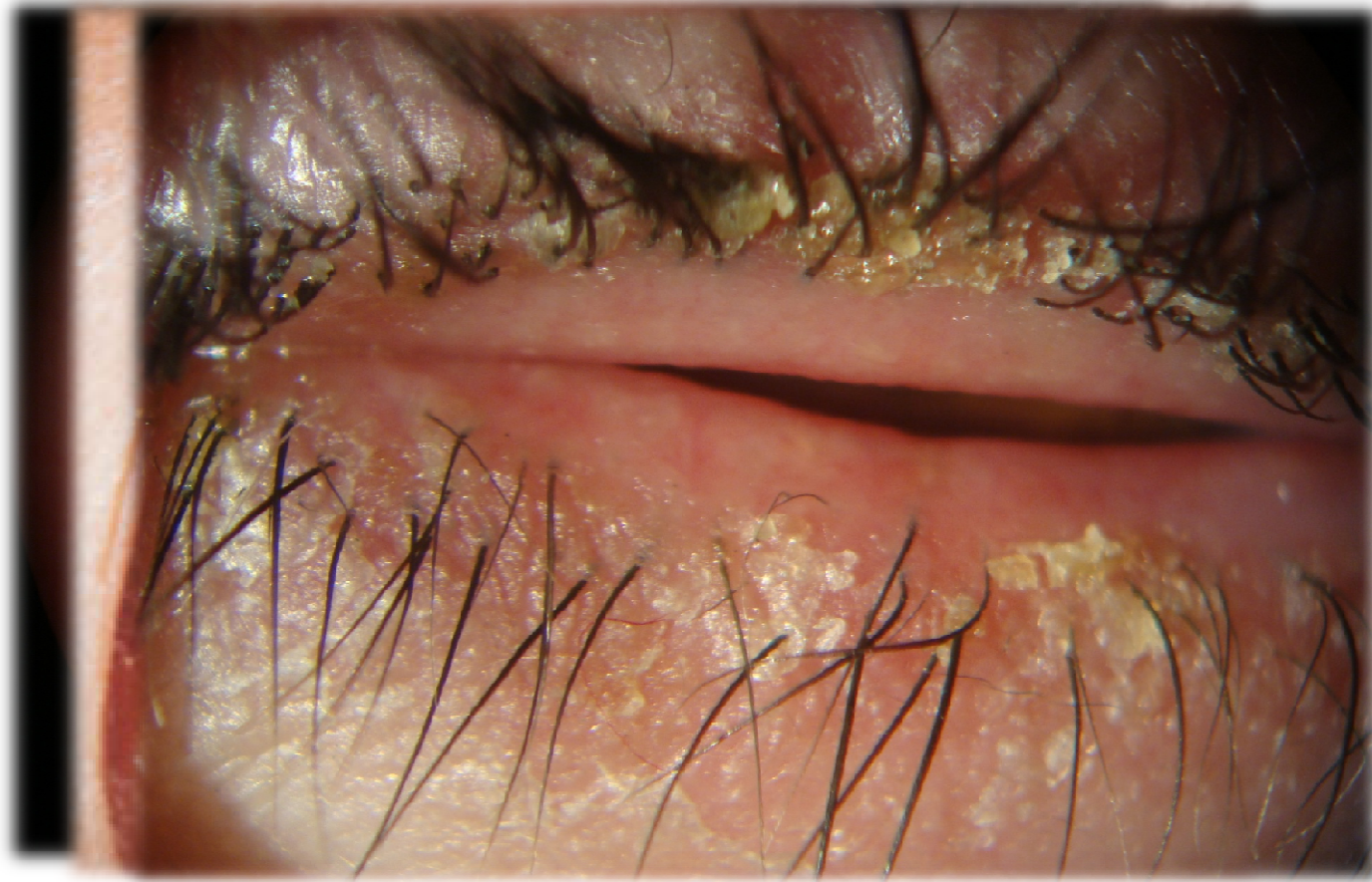


Instituto Oftalmológico
de Córdoba S.A. Privado

Dr. Walter Sánchez
Hospital de Niños de Córdoba



Rp/



Rp/


TRATAMIENTO

✓ **Local**

- Antihistamínicos: Olopatadina, Epinastina, ketotifeno, Azelastina, Cromoglicato de Sodio.
- Corticoides: Loteprednol, Prednisolona, Dexametasona, Fluorometolona


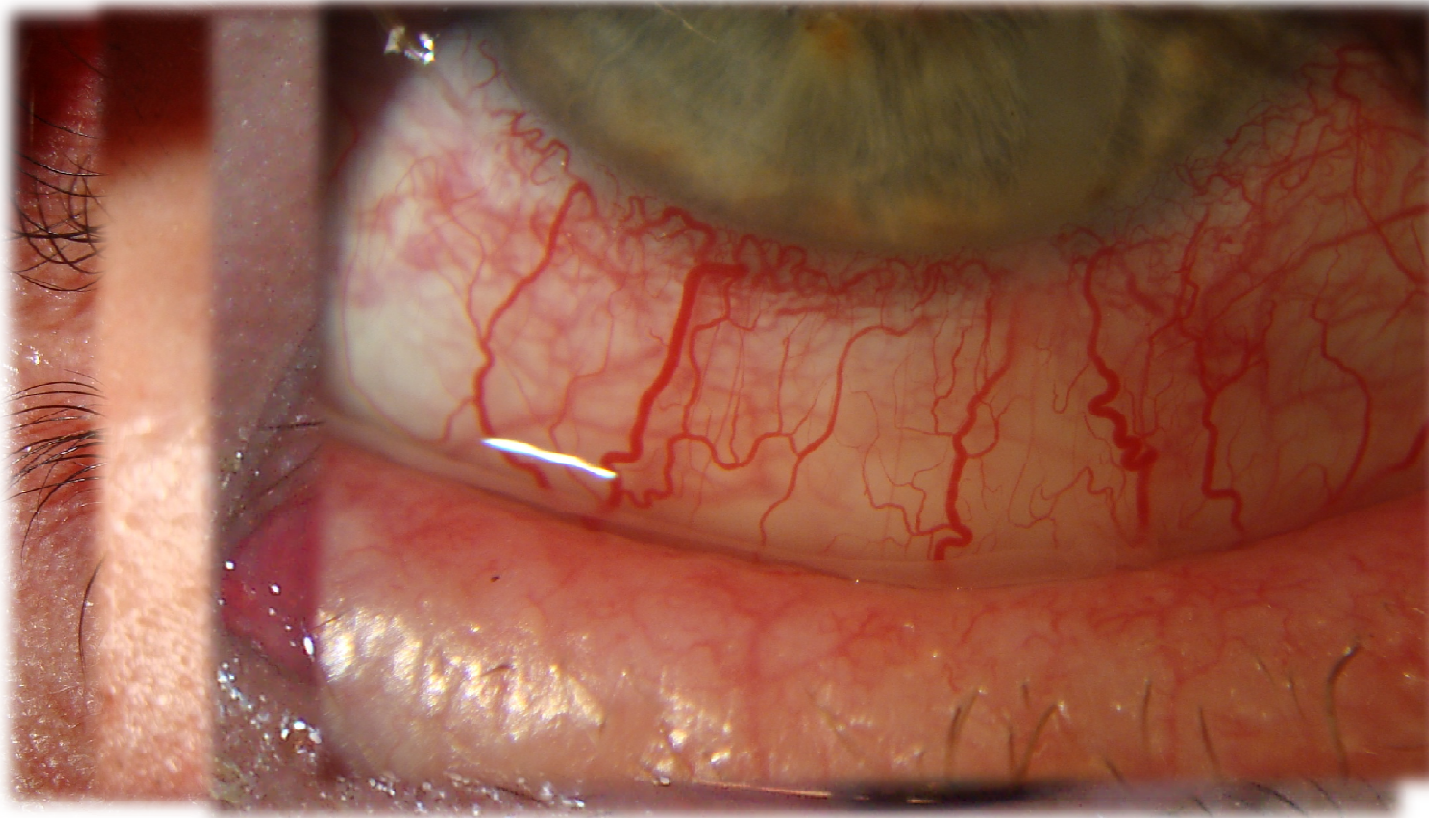
✓ **Sistémico**

- Antihistamínicos
- Corticoides



Rp/

OTRAS CAUSAS DE OJOS ROJOS



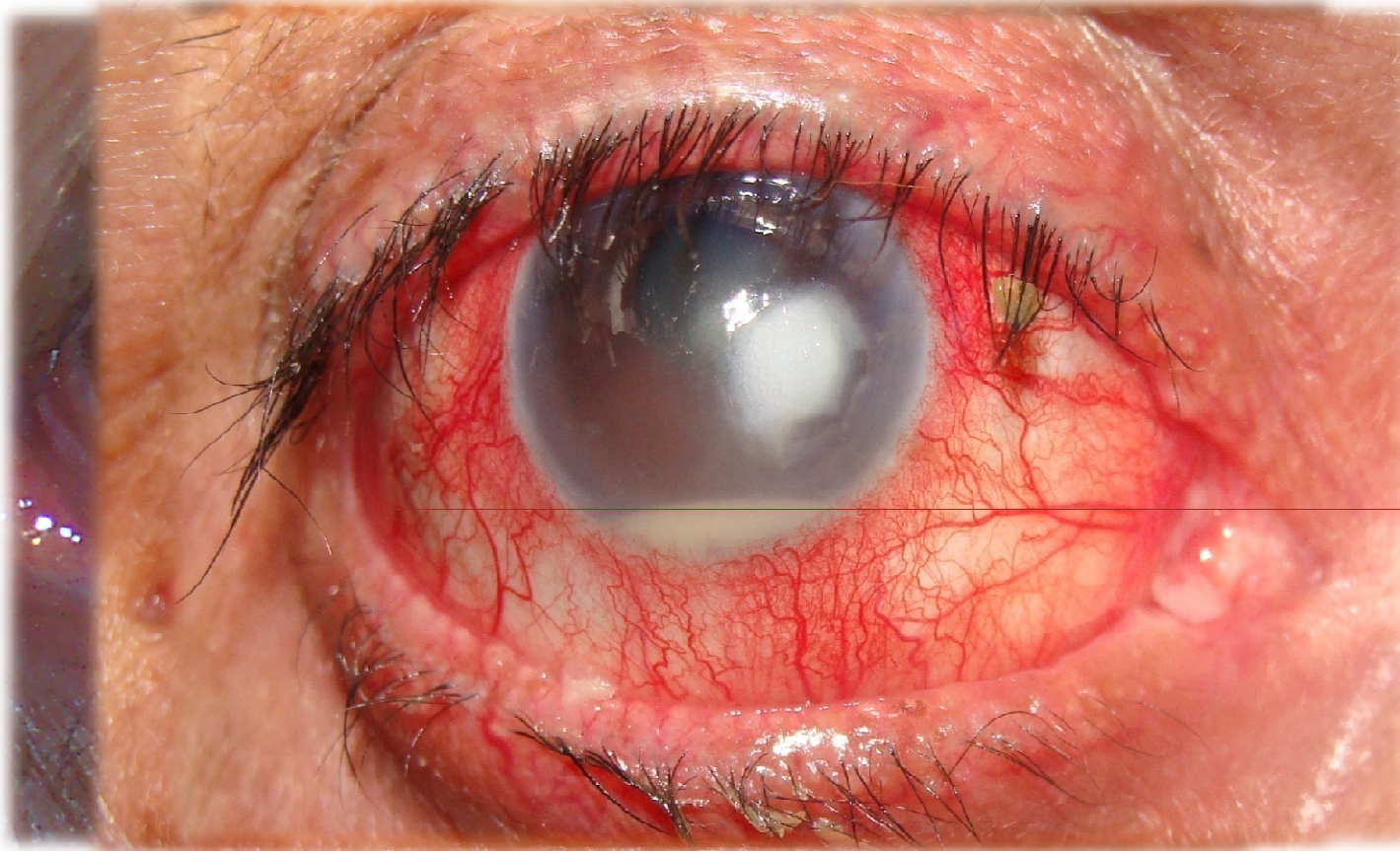


Instituto Oftalmológico
de Córdoba S.A. Privado

Dr. Walter Sánchez
Hospital de Niños de Córdoba



Rp/





Instituto Oftalmológico
de Córdoba S.A. Privado

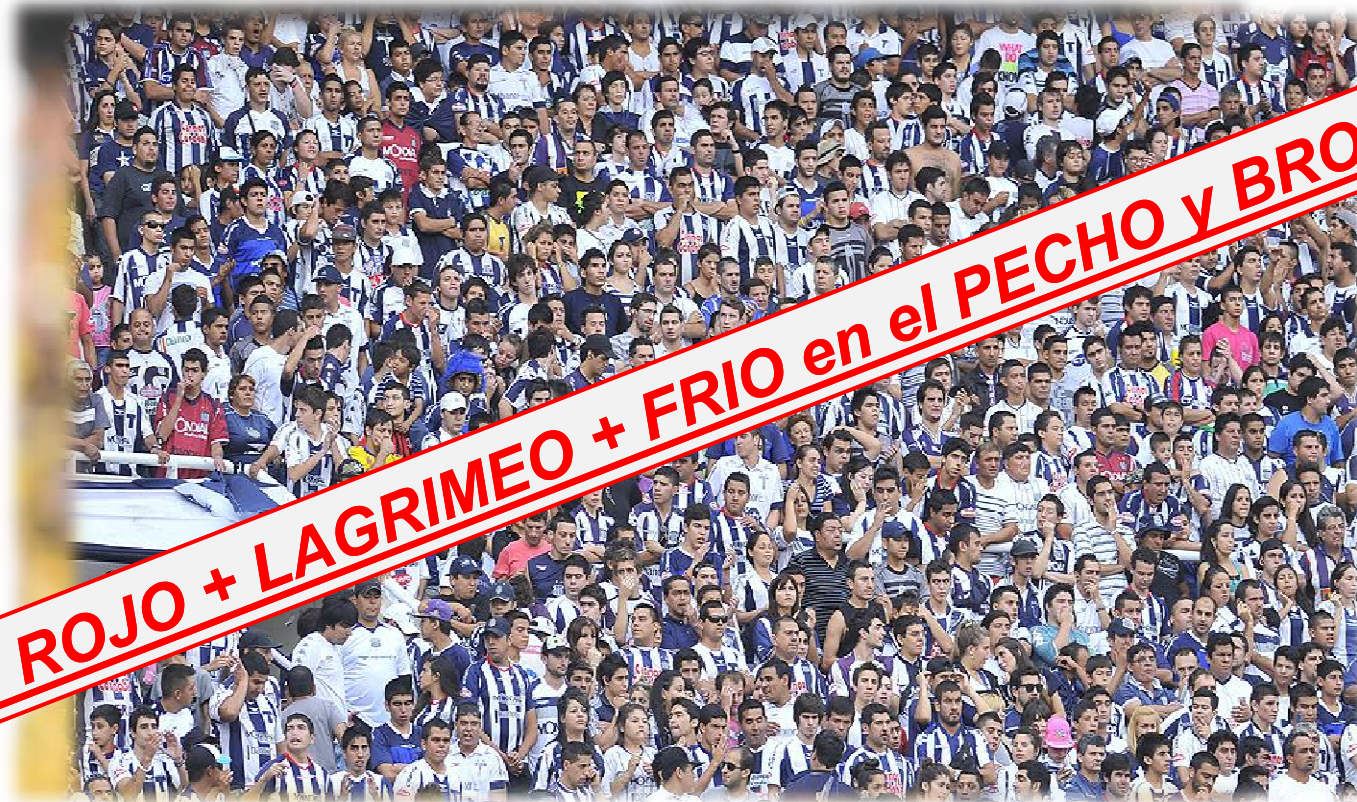
Dr. Walter Sánchez
Hospital de Niños de Córdoba



Rp/

SITUACIONES ESPECIALES

OJO ROJO + LAGRIMEO + FRIO en el PECHO y BROTE



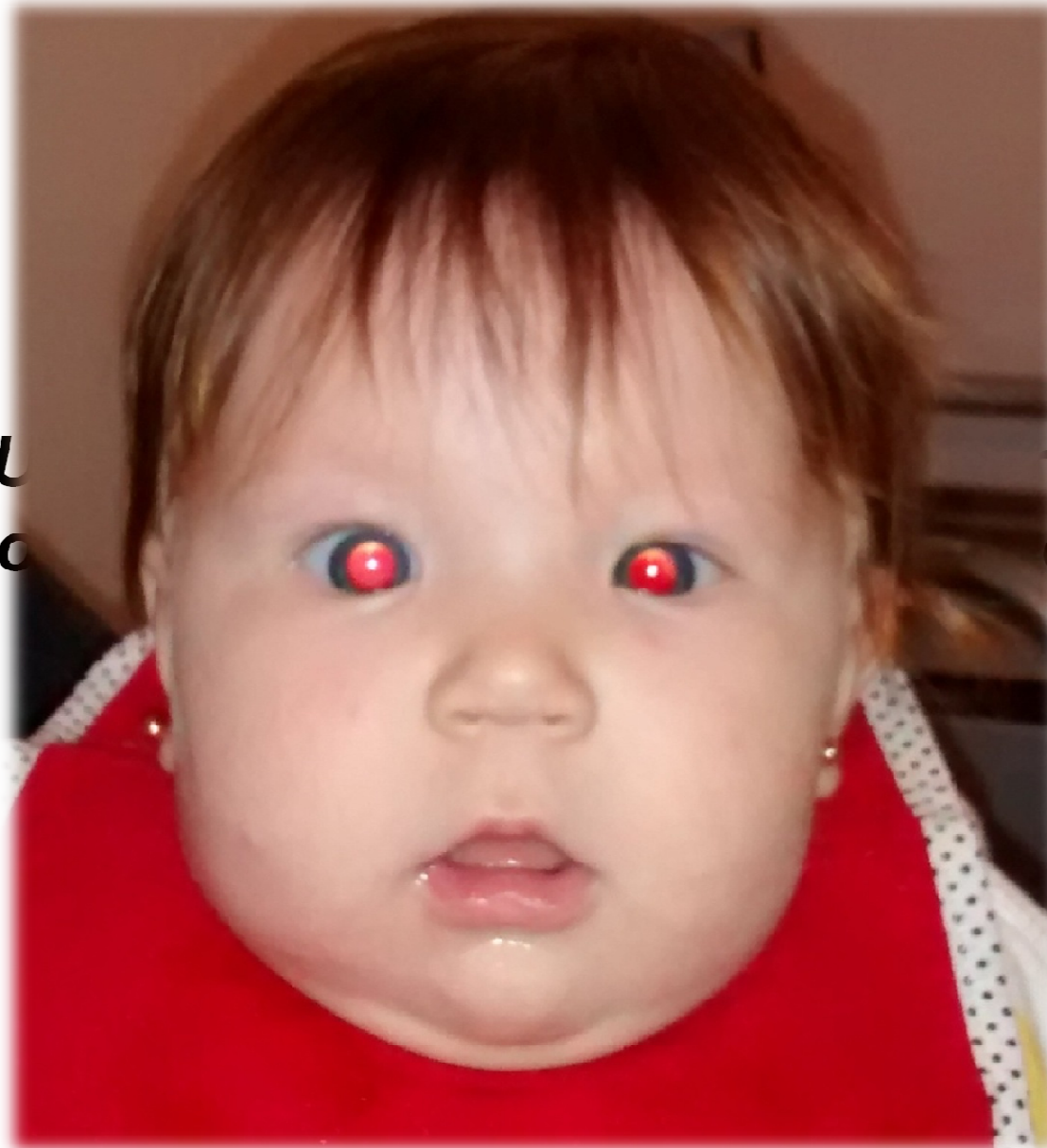

Instituto Oftalmológico
de Córdoba S.A. Privado

Dr. Walter Sánchez
Hospital de Niños de Córdoba




Rp/



L
CO

O
OS







Instituto Oftalmológico
de Córdoba S.A. Privado


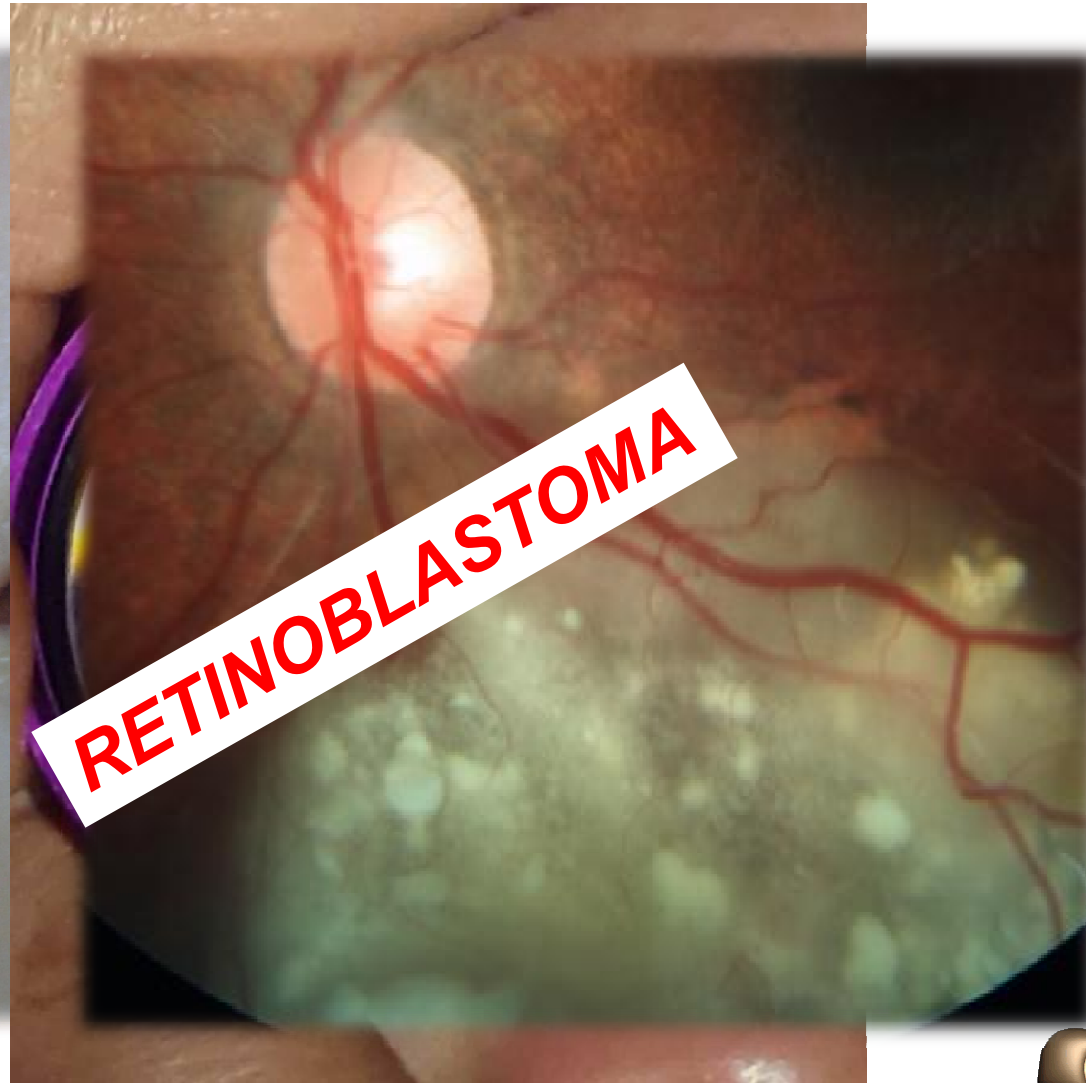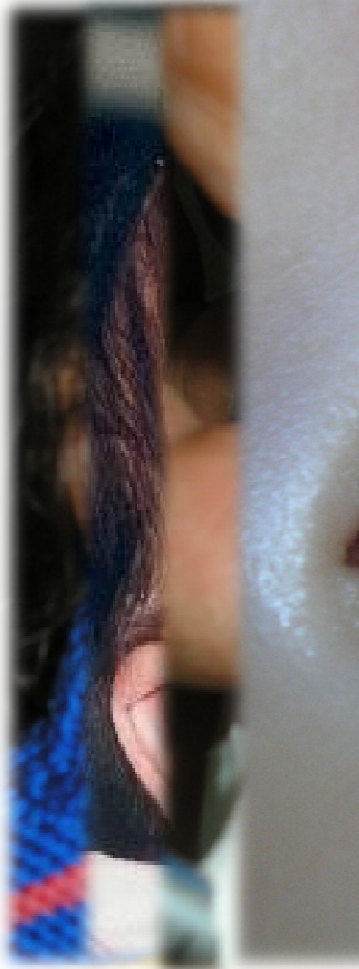
Dr. Walter Sánchez
Hospital de Niños de Córdoba



Rp/



Rp/





Instituto Oftalmológico
de Córdoba S.A. Privado

Dr. Walter Sánchez
Hospital de Niños de Córdoba




Rp/

PESQUISA OFTALMOLÓGICA

SAOI y CAO recomiendan la pesquisa oftalmológica en todos los niños:


- ✓ *Al nacer o en los primeros 2 meses de vida.*
- ✓ *Al 6° mes de vida.*
- ✓ *Al año de vida.*
- ✓ *A los 3 años.*
- ✓ *Al ingreso escolar.-*



Rp/

¿ POR QUÉ REALIZAR SCREENING VISUAL ?

- ✓ *La detección temprana y el tratamiento de las enfermedades oculares pediátricas es fundamental para el correcto desarrollo visual del niño.*
- ✓ *Un mal manejo puede resultar en pérdida irreversible de la visión (ambliopía).*
- ✓ *Es fundamental recomendar a los padres un control oftalmológico periódico de su niño sano desde bebé.*



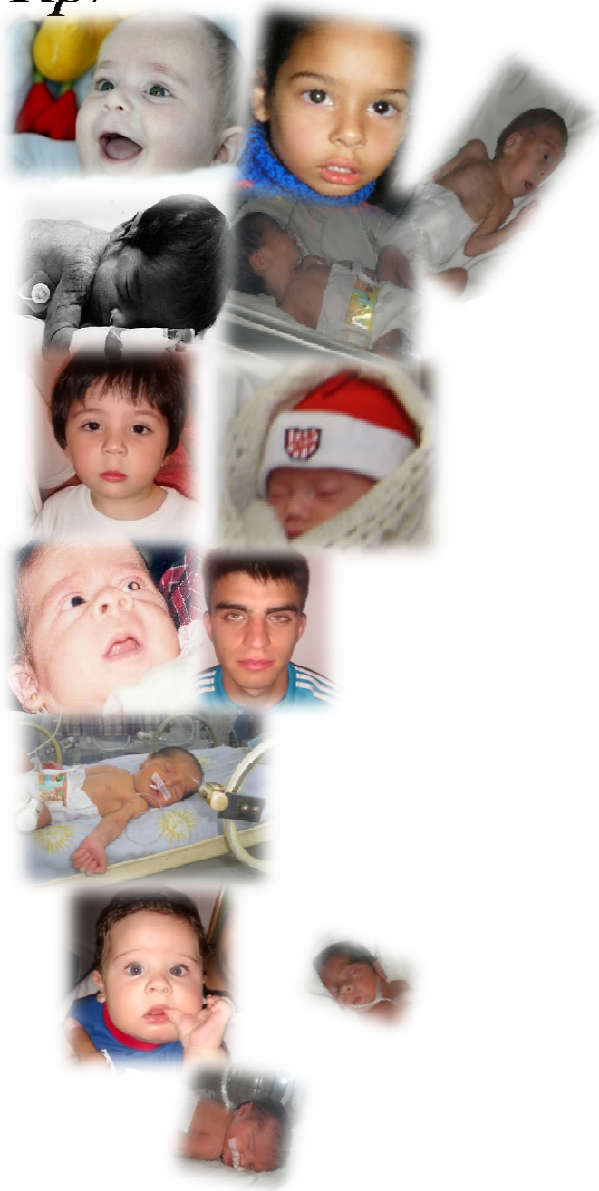

Instituto Oftalmológico
de Córdoba S.A. Privado

Dr. Walter Sánchez
Hospital de Niños de Córdoba



Rp/



**Gracias por
venir...
Gracias por su
atención.
La Oftalmología
y estos niños,
agradecidos.**