

Urgencias en ORL

Dra. Adriana Severina
-Servicio de ORL –
Hosp. Infantil Municipal



EPISTAXIS

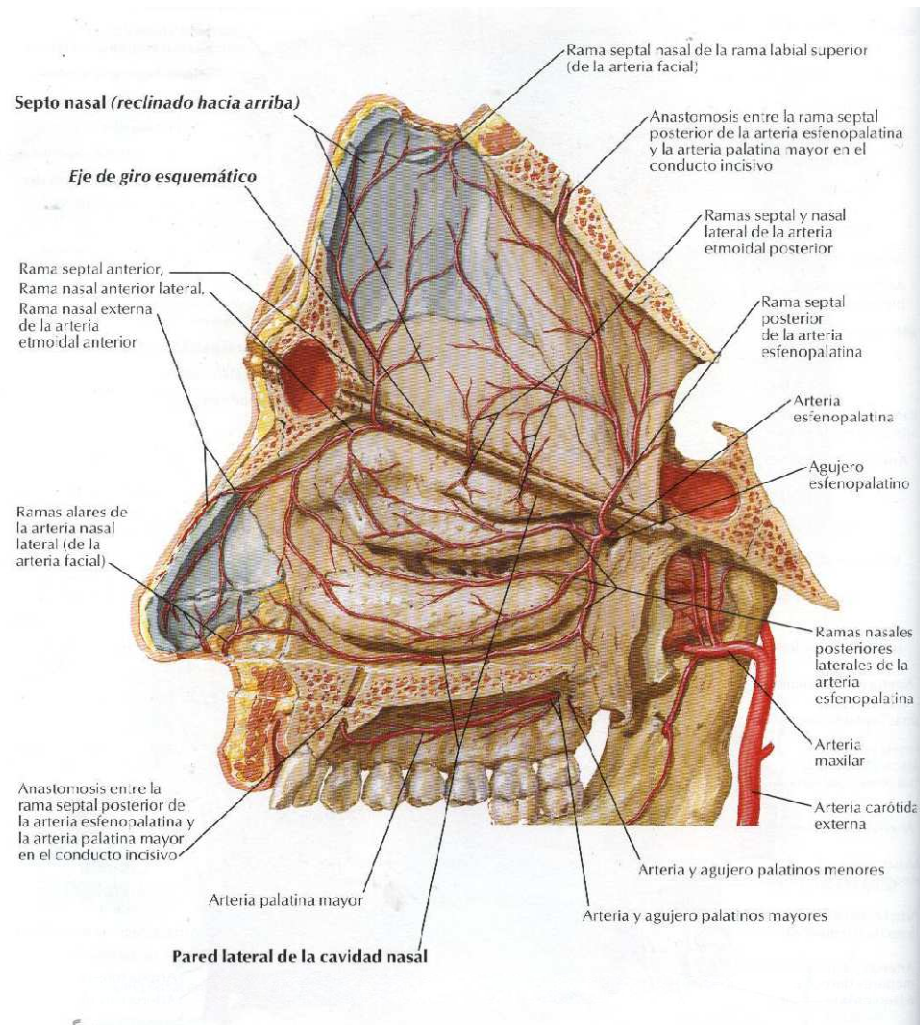
CUERPOS EXTRAÑOS

OTORREA

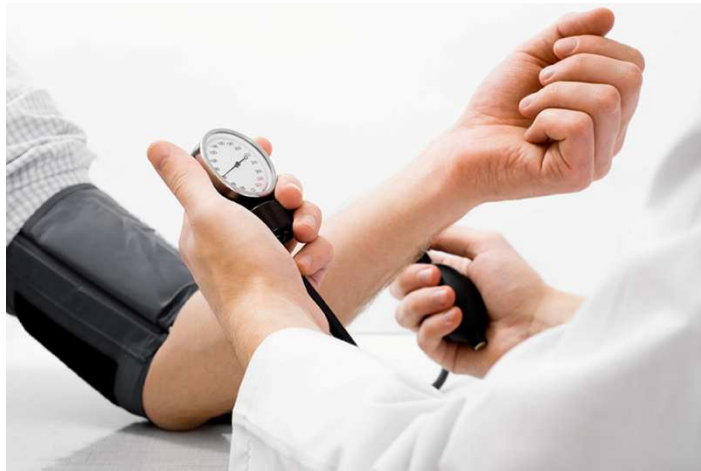EPISTAXIS



ORIGEN DEL SANGRADO

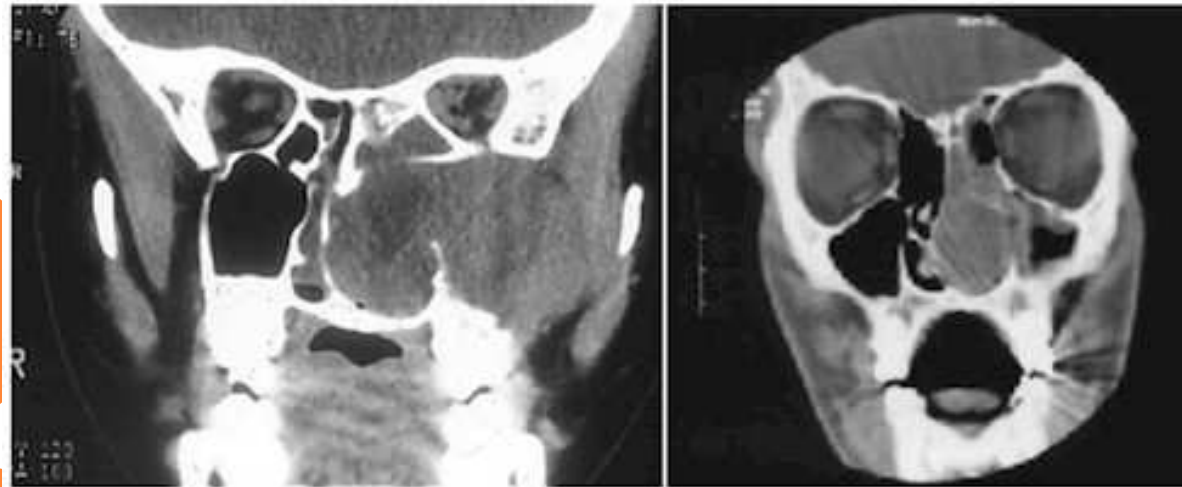


CAUSAS



EPISTAXIS

TUMORES



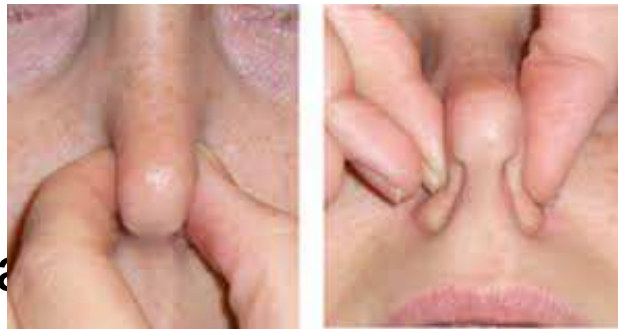TRATAMIENTO

- Calmar al paciente y a la familia
- Dedicarnos al paciente y no al entorno


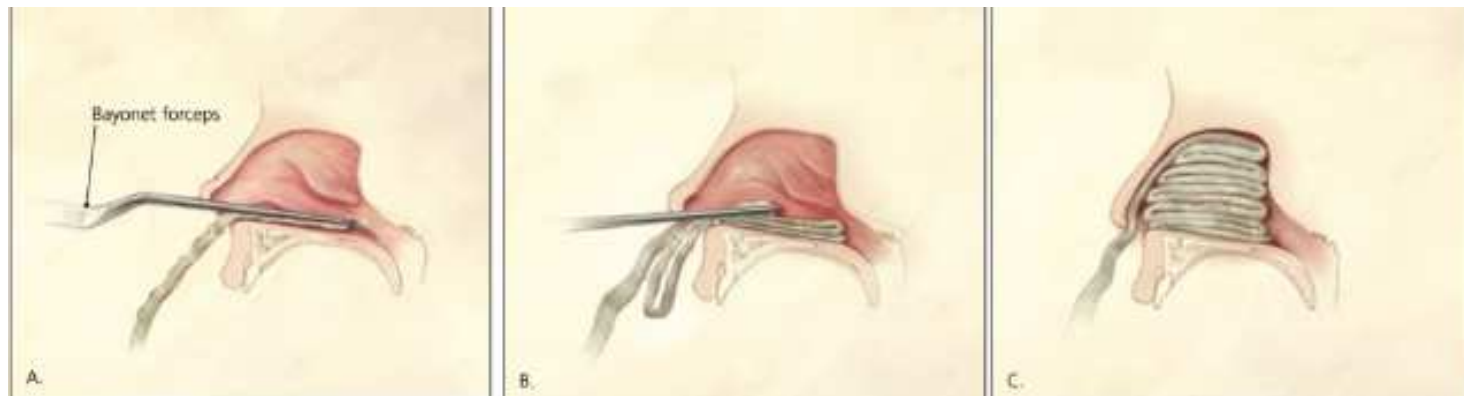


DETECTAR EL SITIO DE SANGRADO

- Si es Anterior, leve , por sospecha de trauma digital

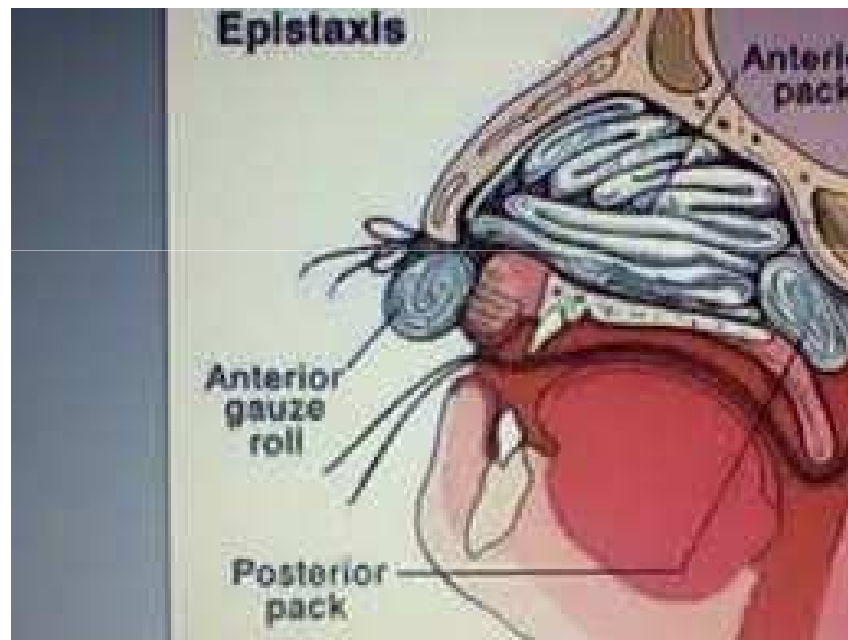


- Si es Anterior, a... de a la presión,
o paciente anticoagulado y HIA asociada





DETECTAR EL SITIO DE SANGRADO

- Si es posterior



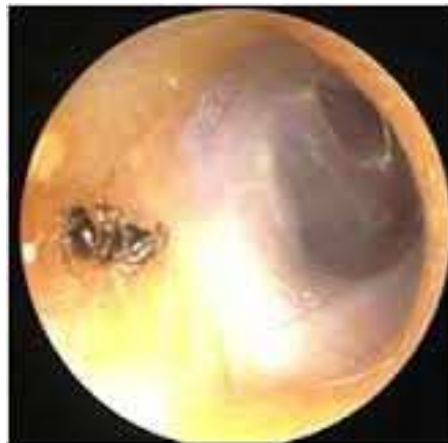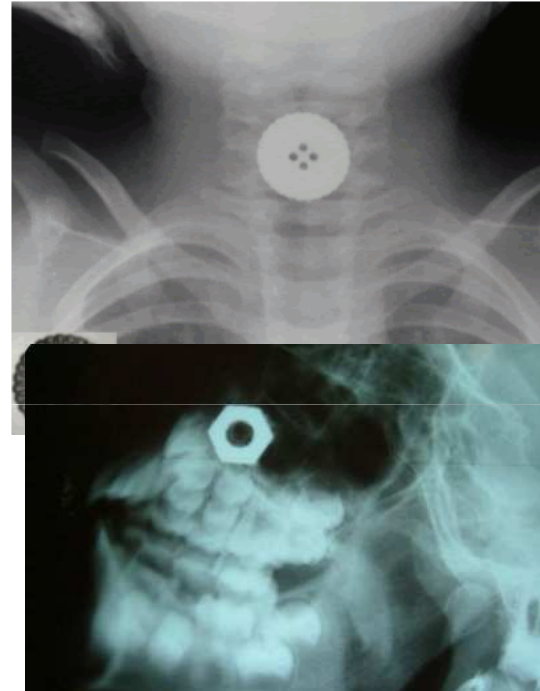
CUERPOS EXTRAÑOS



CUERPOS EXTRAÑOS

- Localización

- Vía Aérea inferior
- Vía Aérea superior
- Oídos



CUERPOS EXTRAÑOS ANIMADOS (INSECTOS) EN OÍDO

- El paciente se presenta desesperado, con ruidos muy intensos y dolor
- Inmovilizar al insecto con Vaselina - Aceite
- Derivar a ORL para extracción



OTORREA

Definición: gr. oûç oído y rrea

Flujo mucoso o purulento procedente del conducto auditivo externo y también del oído medio cuando, a consecuencia de enfermedad, se ha perforado la membrana timpánica

OTORREA

OTOMICOSIS

O.EXTERNA

OMA III

OT. MED.CR. SIMPLE

OT. MED.CR. EPID.

COLESTEATOMA

POLIPOS

TEG. GRANULACION

HISTIOCITOSIS

Ca.de CAE

CPO. EXTRAÑO

MIASIS

FISTULA-LCR

ECZEMA

MIRINGITIS

IMPÉTIGO

DERMATITIS

Ot. Ext.Mal.....ETC.

OTORREA

○ OMA

- Resfrío
- Fiebre
- Dolor
- Diarrea
- Vómitos
- *Ceden con la otorrea*

○ OMC

- Con o sin dolor
- Con o sin fiebre
- Fétida o no
- Asintomático
- Agua
- Resfríos



OTITIS EXTERNA

- Proceso inflamatorio agudo de oído externo
- Clasificación
 - Circunscripta (S. Aureus)
 - Difusa (P. Aeruginosa)
 - Otitis Externa Maligna (En DBT y Ancianos) por P. Aeruginosa



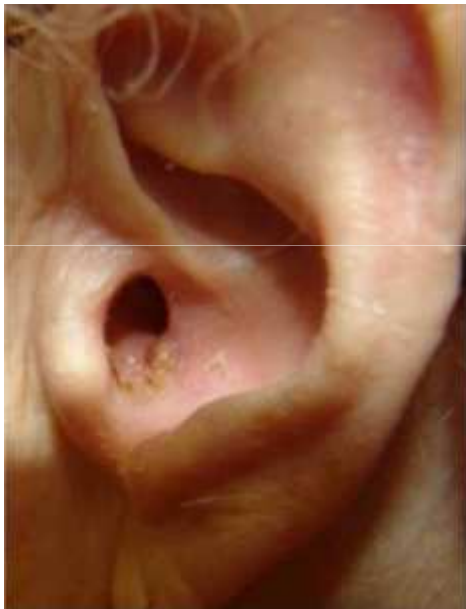SÍNTOMAS

- Dolor
- Dolor a la tracción de la oreja y a la presión del trago
- Hipoacusia asociada en ocasiones

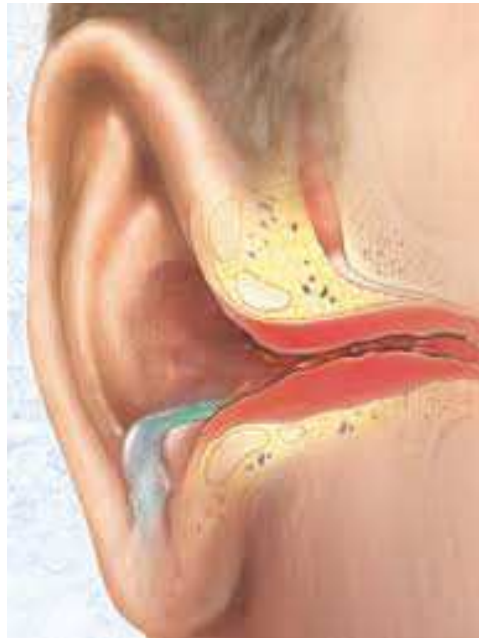

OTITIS EXTERNA

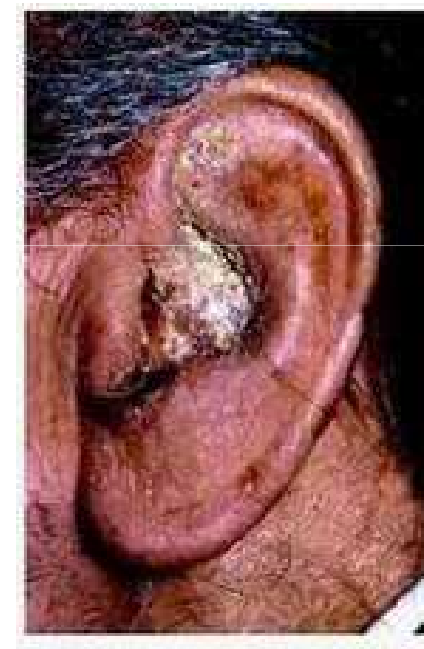○ O.E.CIRCUNSCRIPTA



O.E.DIFUSA



O.E.MALIGNA



TRATAMIENTO

- Otitis externa circumscripta (Cefalexina)
- Otitis externa difusa (Gotas locales con ciprofloxacina + hidrocortisona)
- Otitis externa maligna (Internación con antibioticoterapia endovenosa)



OTORREA

OTITIS MEDIA AGUDA

Definición: Proceso inflamatorio agudo del mucoperiostio de revestimiento de las cavidades del oído medio.

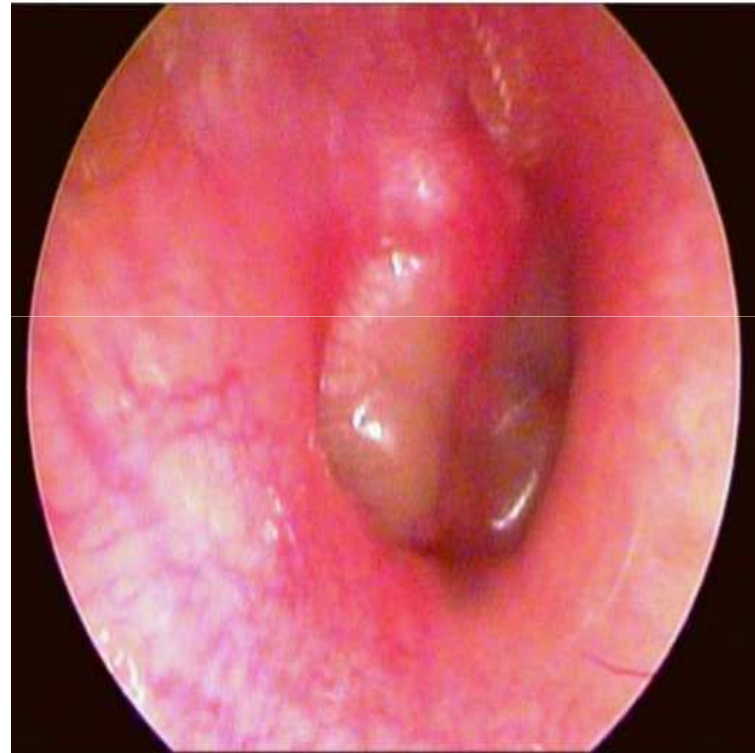OTITIS MEDIA AGUDA

- Proceso inflamatorio/infeccioso de Oído Medio
 - Gérmenes mas comunes
 - Neumococo
 - H. Influenzae
 - Moraxella Catarralis
- **Síntomas:**
- Otagia,
- Hipoacusia Homolateral,
- Fiebre,
- Otorrea



FASES DE LA OMA

- Congestiva
- Exudativa
- Supurada
- Curativa



**MEDICINA BASADA EN LA EVIDENCIA
AMERICAN ACADEMY OF FAMILY PHYSICIANS
AMERICAN ACADEMY OF PEDIATRICS**

Tto de la OMA no complicada en niños

1- amoxicilina 45mg/kg vía oral – duo

2- amoxi 45mg + clav 3.2mg/kg_duo

3- alérgicos: *eritro-sulfa

***tmp-sulfa**

***azitromicina 10mg/k**

***claritromicina 15mg/k**

4- ceftriaxona

Dr. Fleur Sack. Miami Children Hospital

International Pediatrics vol 20-2005



Los 2 años de vida harían un corte:

Mas de 2 años5 días de tratamiento

Menos de 2 años....10 dias de tratamiento.

PRIMERA LINEA DE TTO. AMOX 80-90 mg/k/d

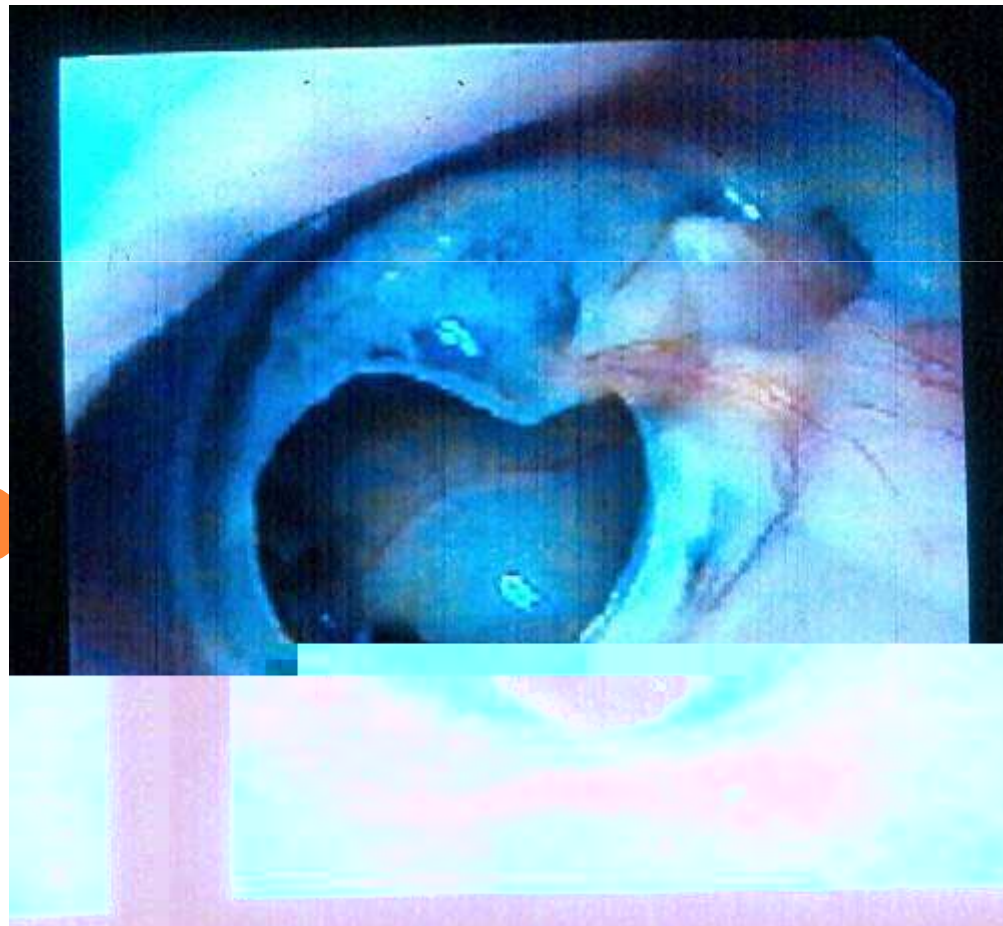
OTORREA

OTITIS MEDIA CRÓNICA

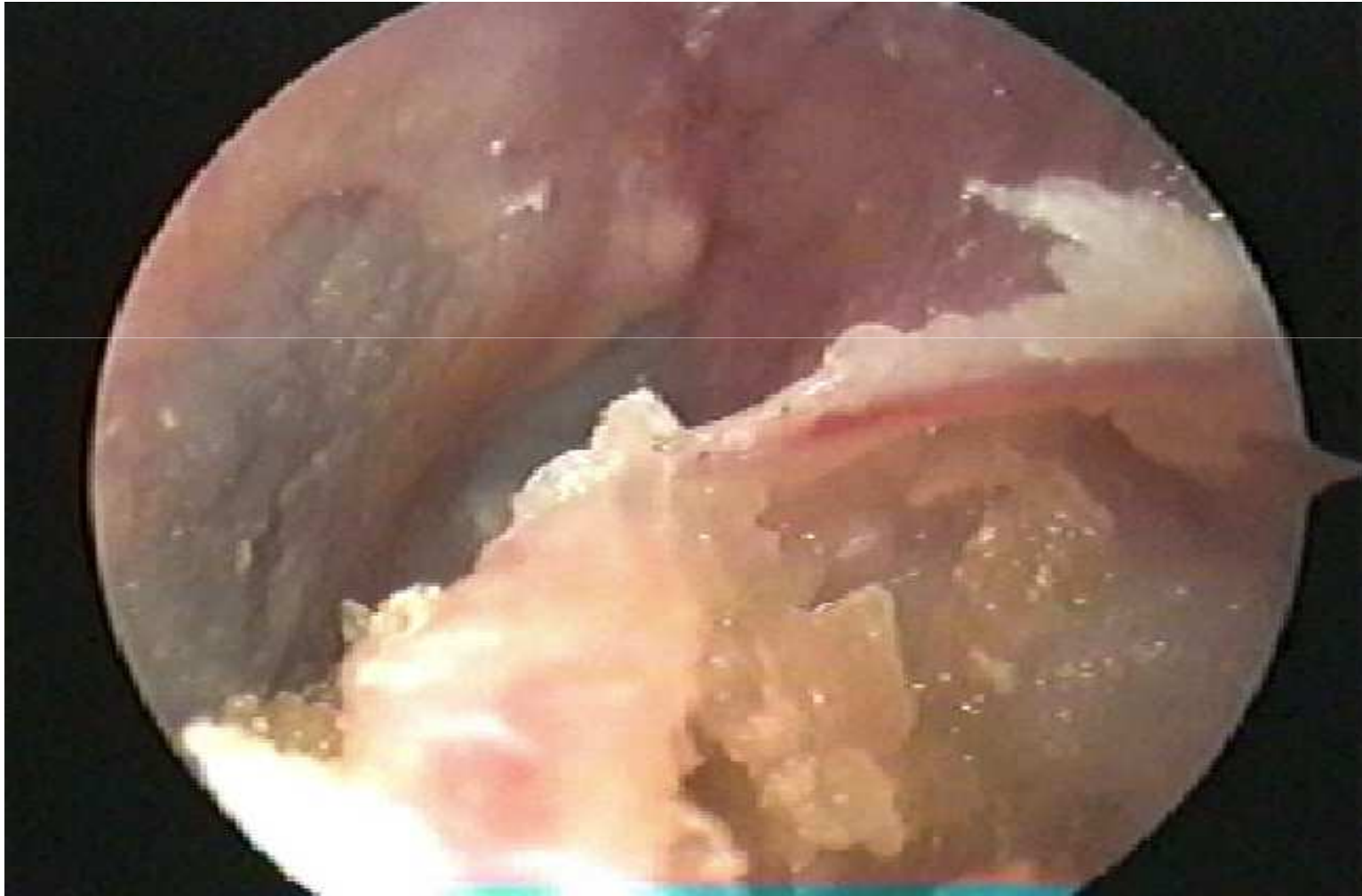
Definición: Cuadro caracterizado por la presencia de una perforación timpánica permanente, acompañado o no de alteraciones de la mucosa del oído medio, que puede dejar secuelas funcionales.

OTORREA

Otitis Media Crónica Simple



O.M.C, COLESTEATOMATOSA



OTORREA

TRATAMIENTO

OTITIS MEDIA CRÓNICA

LAVAR

ACIDIFICAR

GOTAS

ASPIRAR - POMADAS

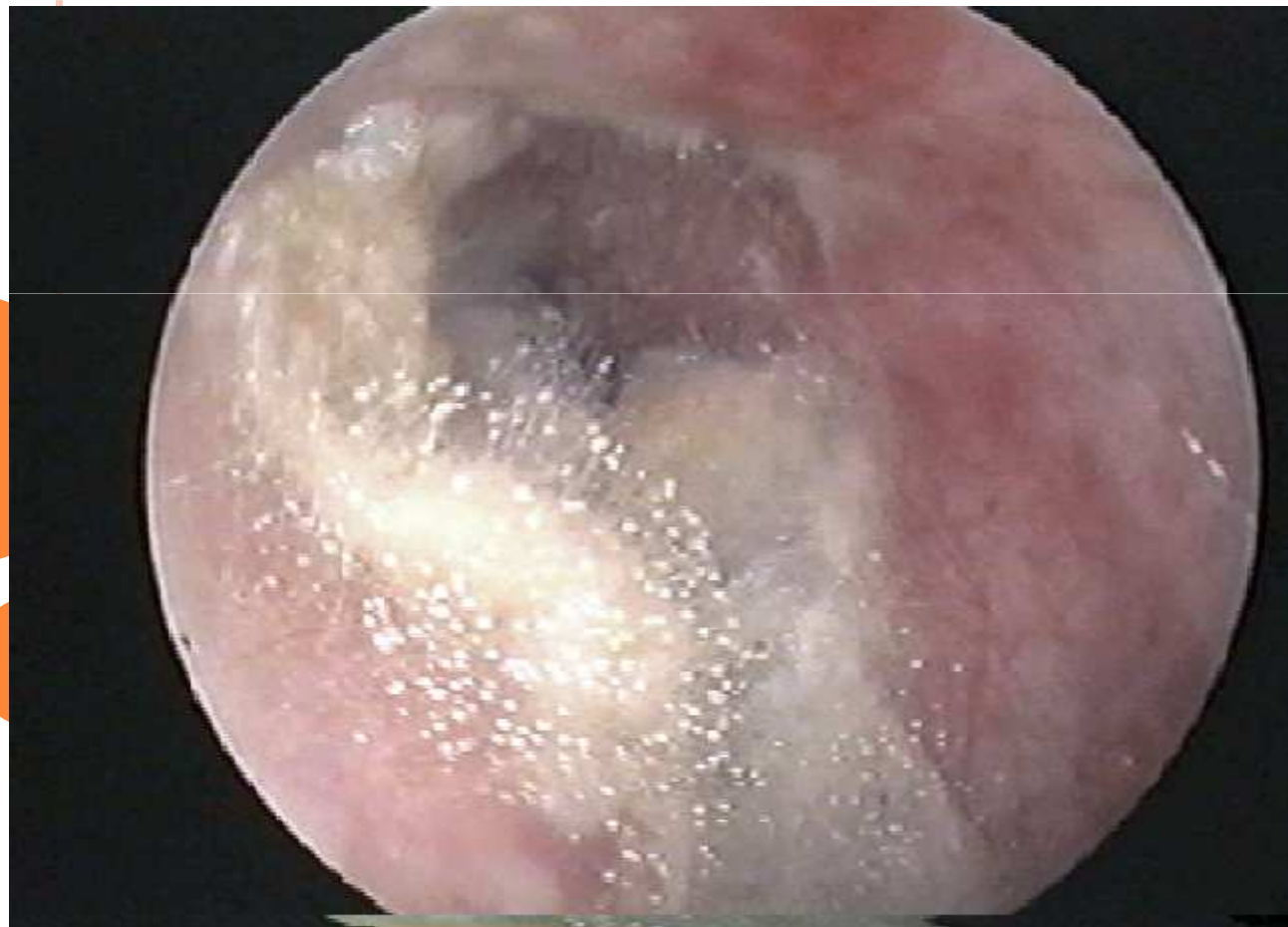EXTRACCIÓN DE POLIPOS

CIRUGÍA

NO ENTRADA DE AGUA

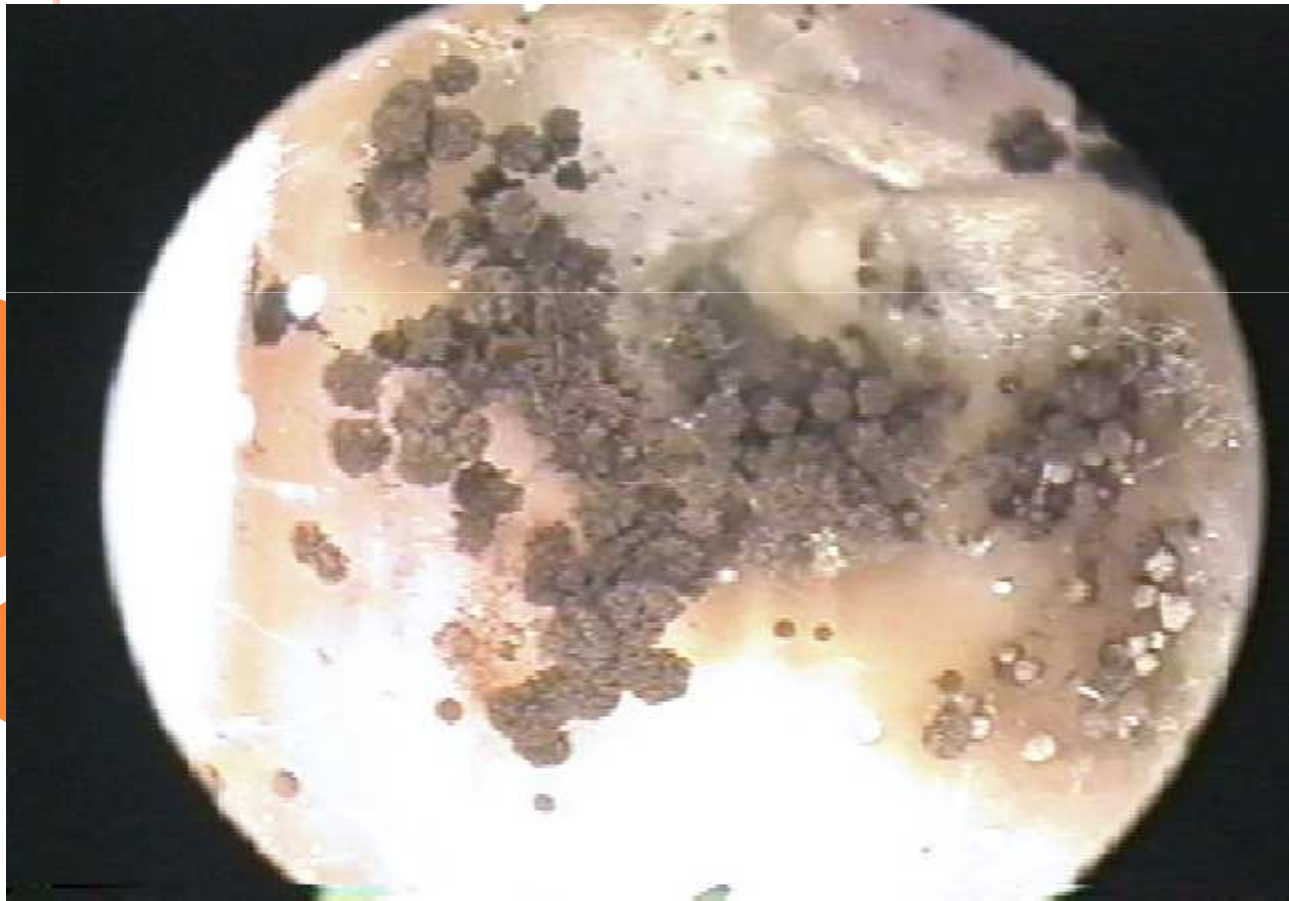OTORREA

ASPERGILLUS ALBICANS



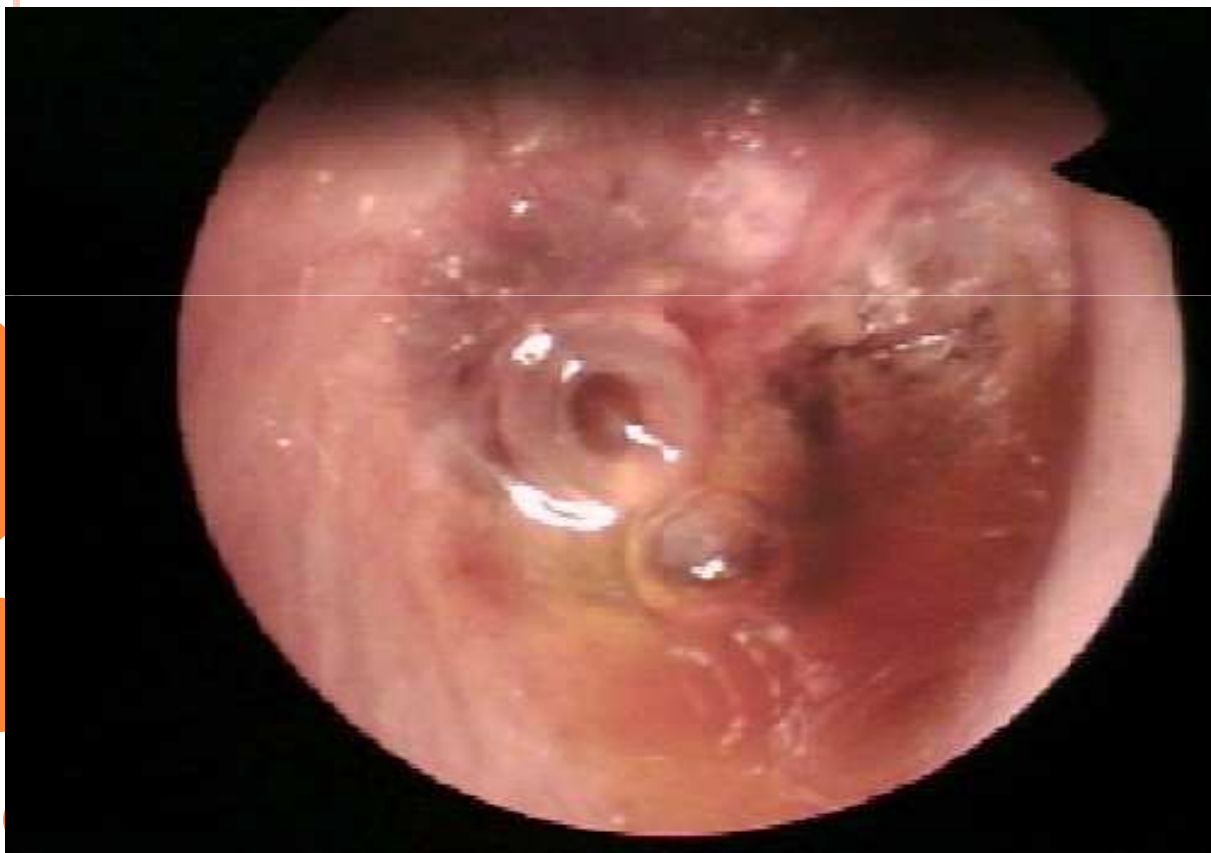OTORREA

ASPERGILLUS NIGER




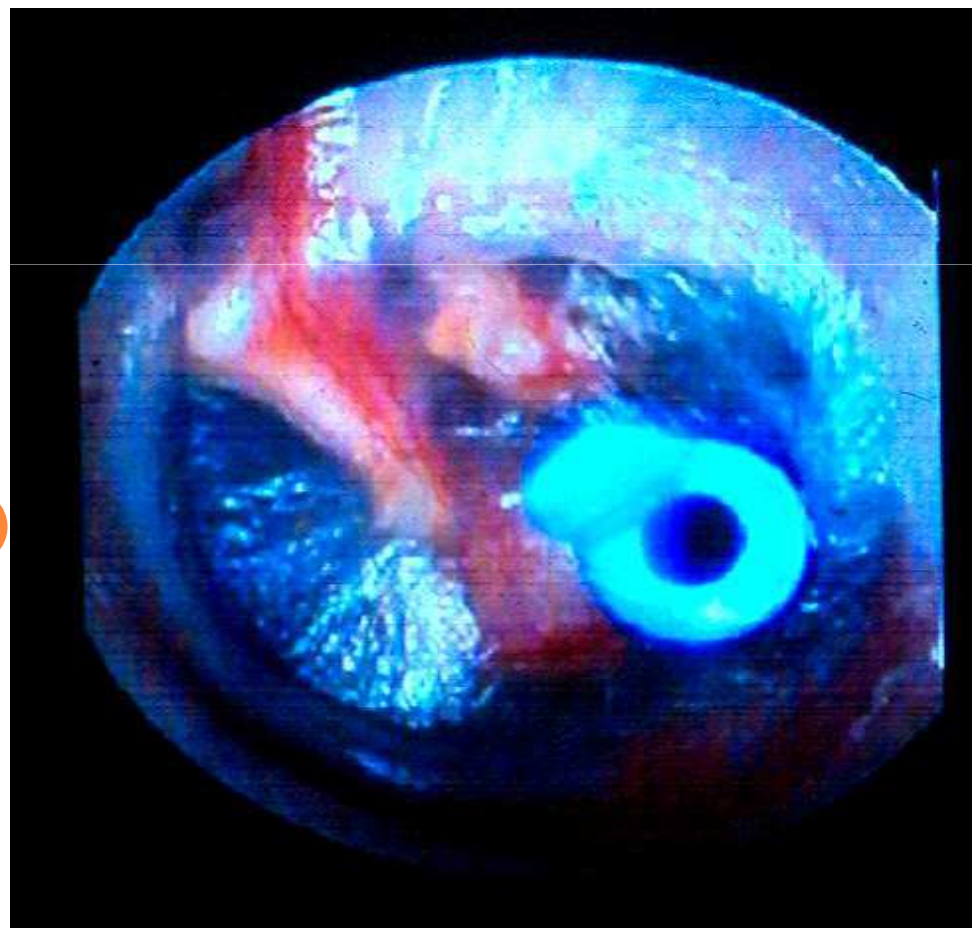
OTORREA

Tubo Trans Timpánico HUMEDO



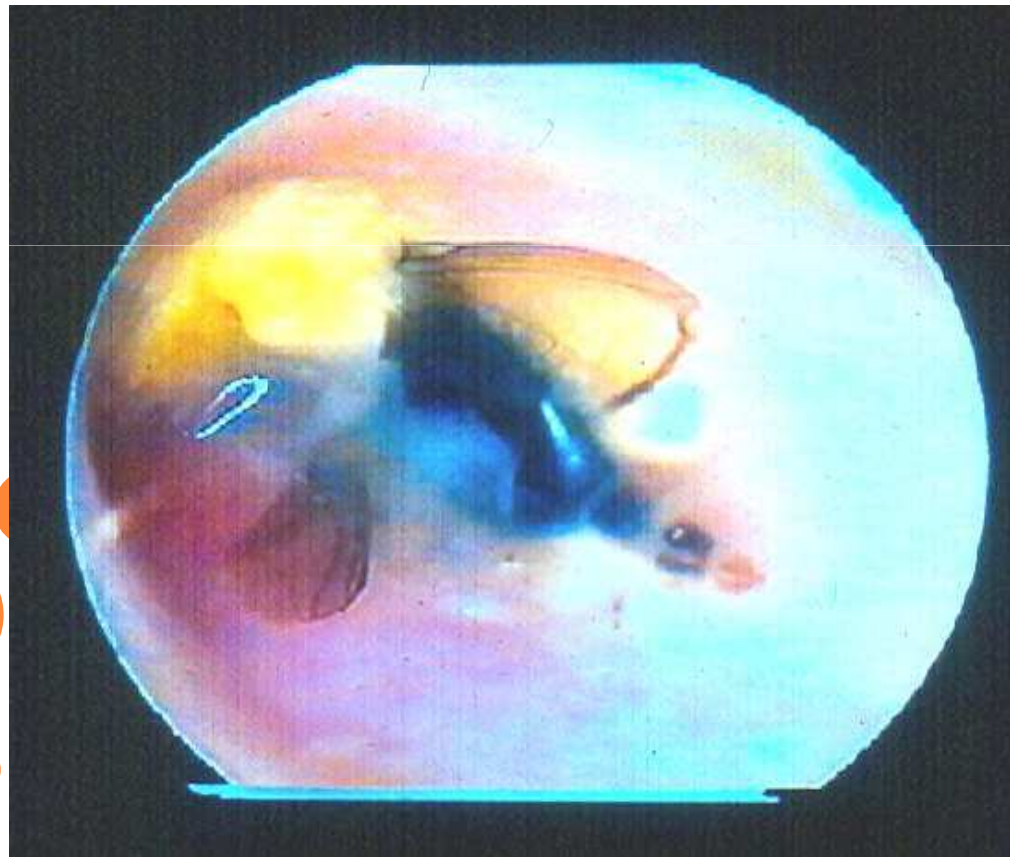
OTORREA

Tubo Trans Timpánico SECO

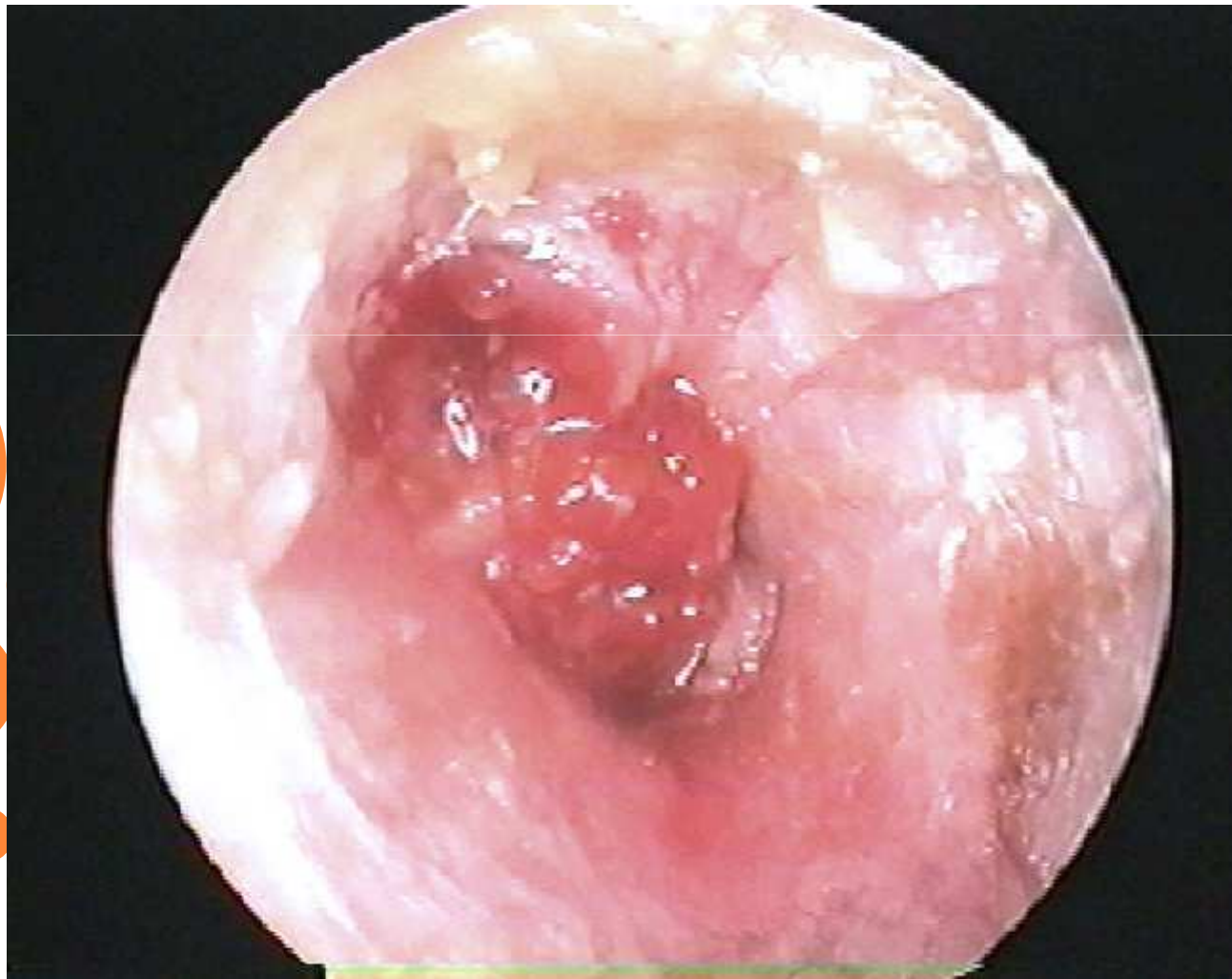


OTORREA

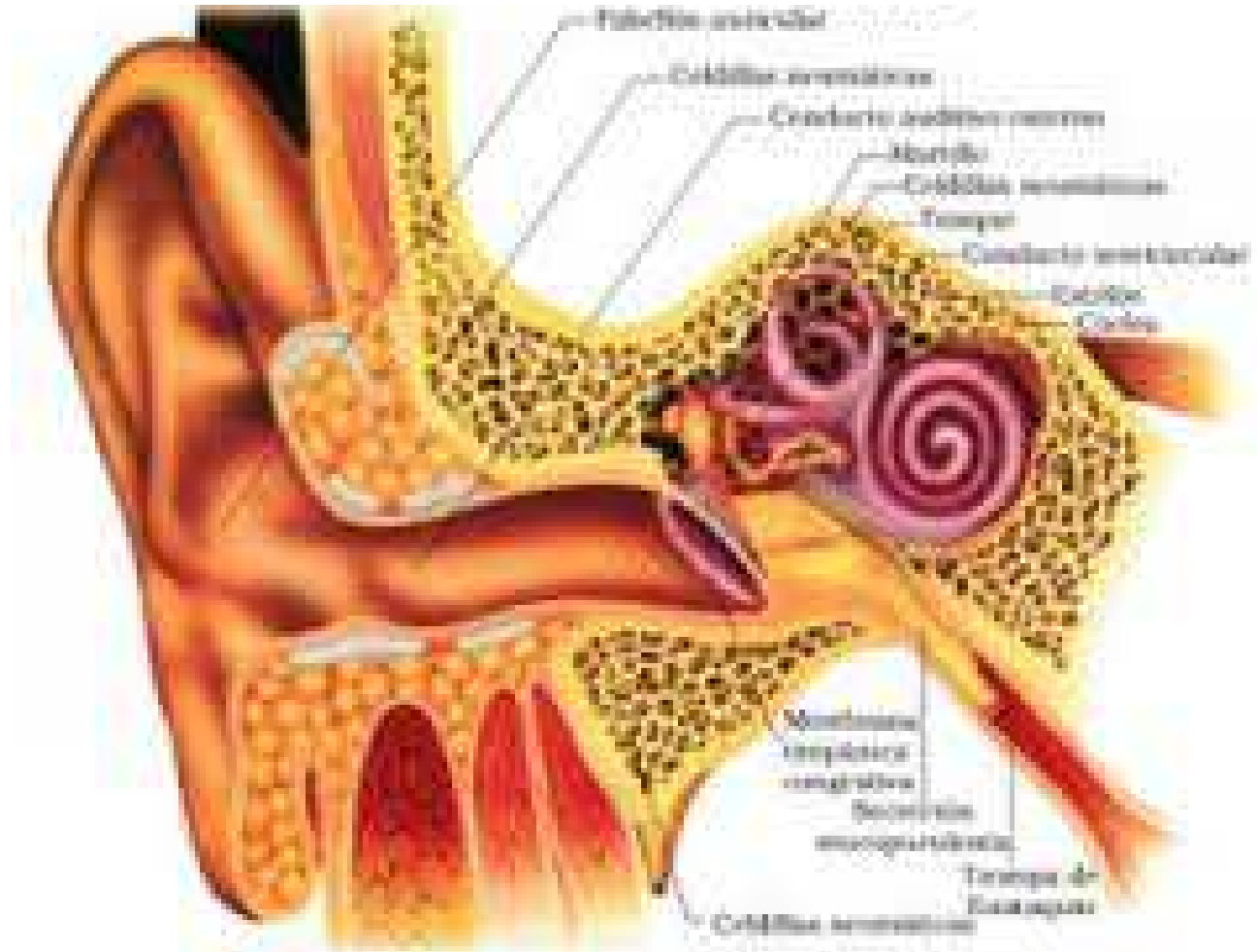
MOSCA



GRANULOMA



COMPLICACIONES DE OMA



URGENCIAS EN ORL

MUCHAS GRACIAS POR SU
ATENCIÓN...

