



1° CONGRESO ARGENTINO DE DERMATOLOGÍA  
PEDIÁTRICA DE LA SOCIEDAD ARGENTINA DE PEDIAT  
26 AL 28 DE ABRIL DE 2017

# HAGA SU DIAGNOSTICO

Dra Magdalena Sojo

Sección de Dermatología Pediátrica Hospital Italiano

Departamento de Pediatría

[mmsojo@yahoo.com.ar](mailto:mmsojo@yahoo.com.ar)

# CASO CLINICO

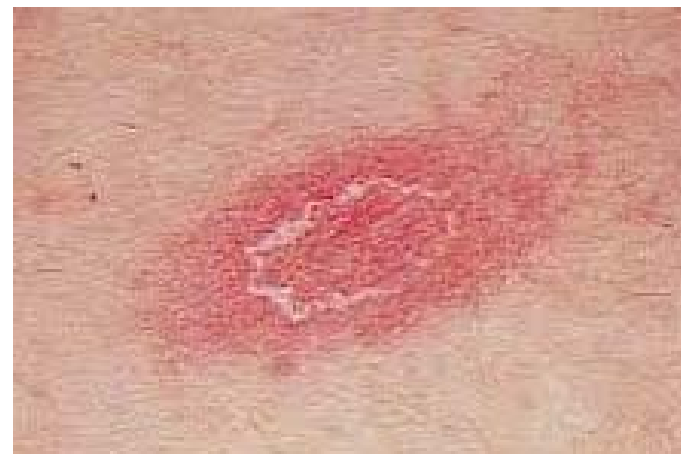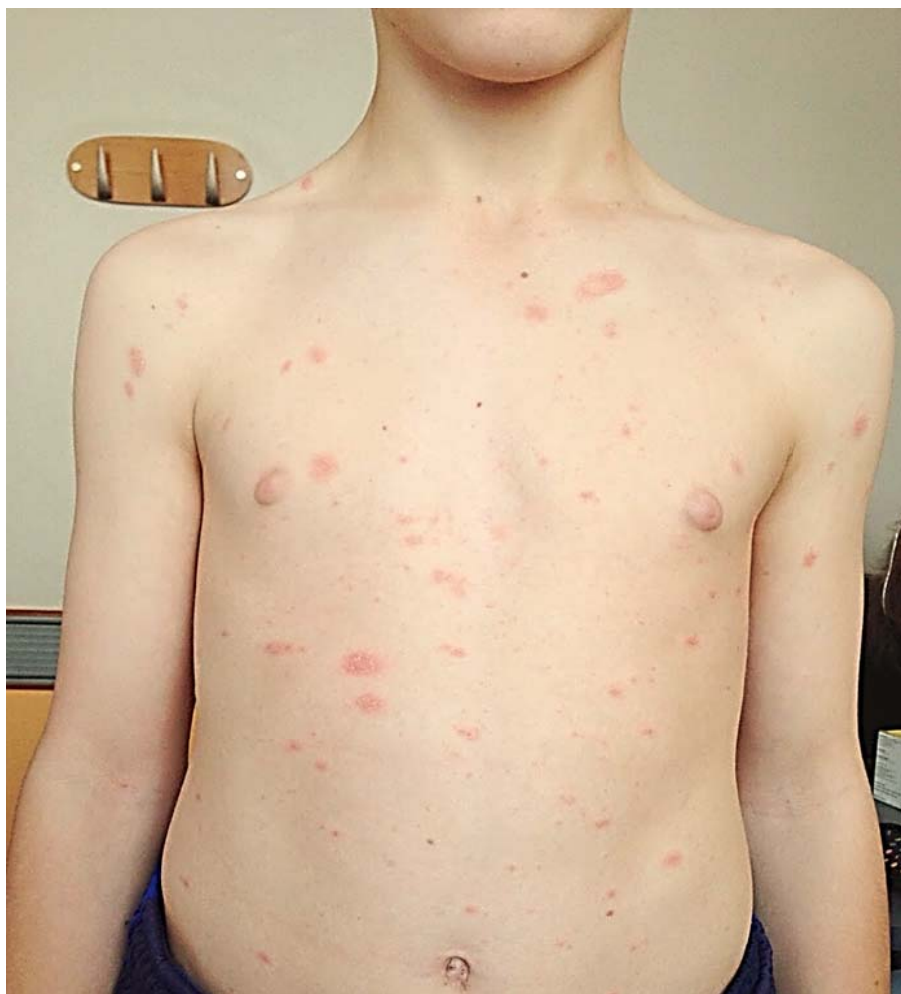## Motivo de consulta:

- Paciente masculino de 15 años de edad
- Erupción papuloescamosa en tronco
- 12 días de evolución

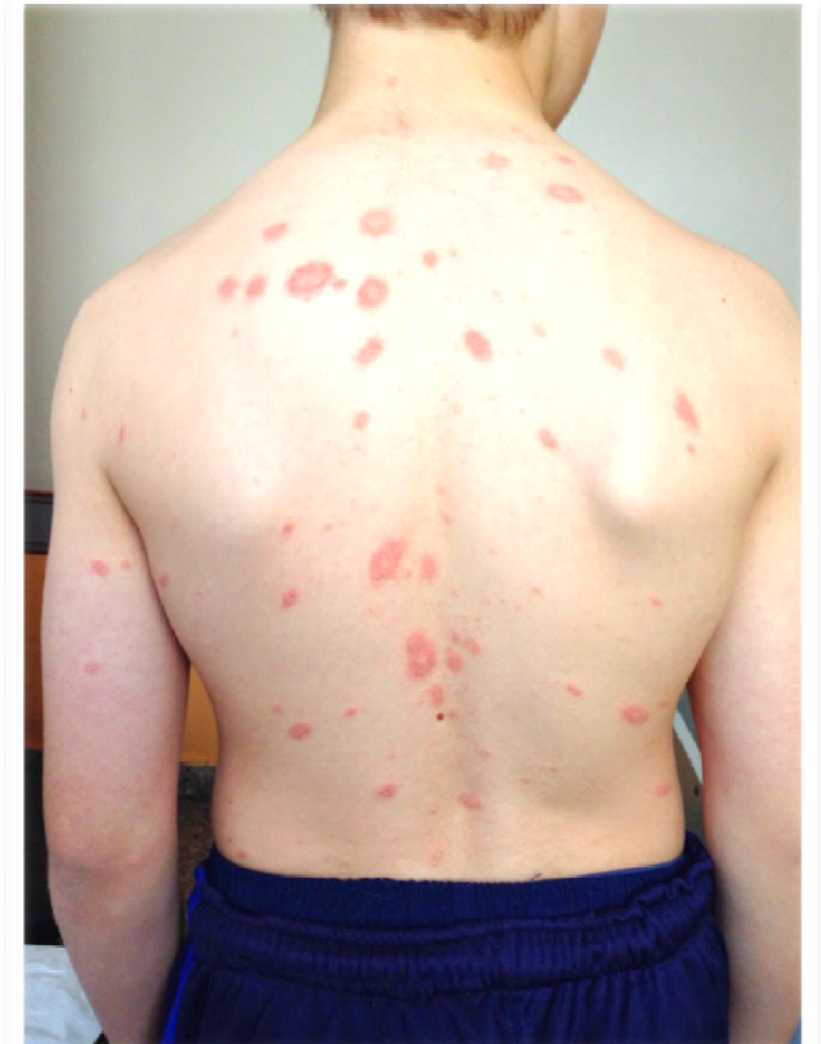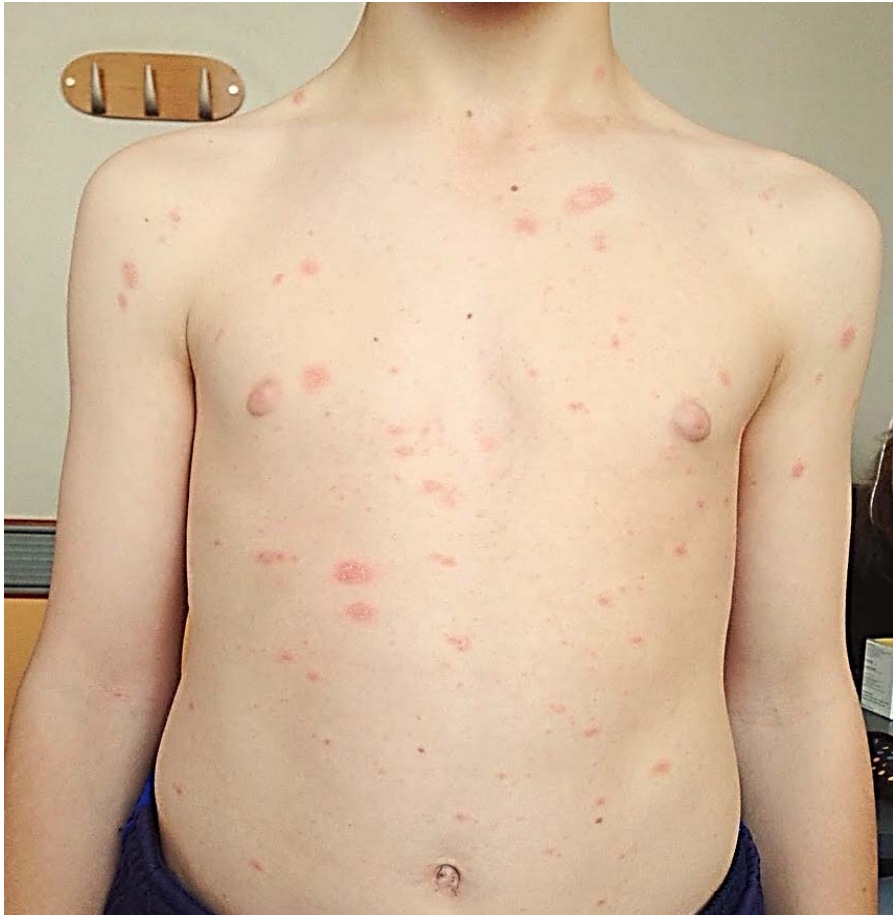## Antecedentes personales

- Amoxiciclina : día 13
- No pareja estable. Relación sexual+
- Viaje de estudios a área rural

# CASO CLINICO



# CASO CLINICO



# ¿Pediría algún estudio?

Micológico, directo y cultivo de la lesión

Biopsia de piel

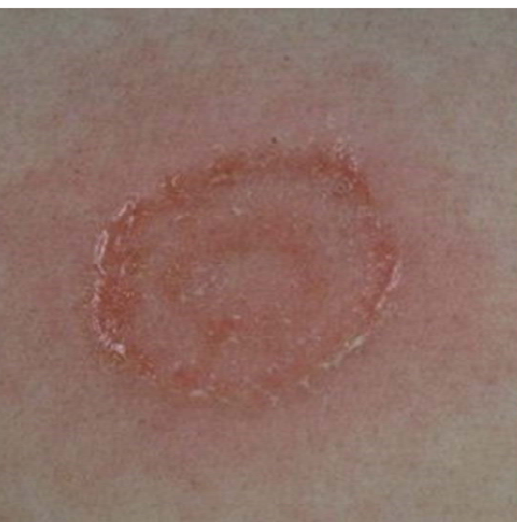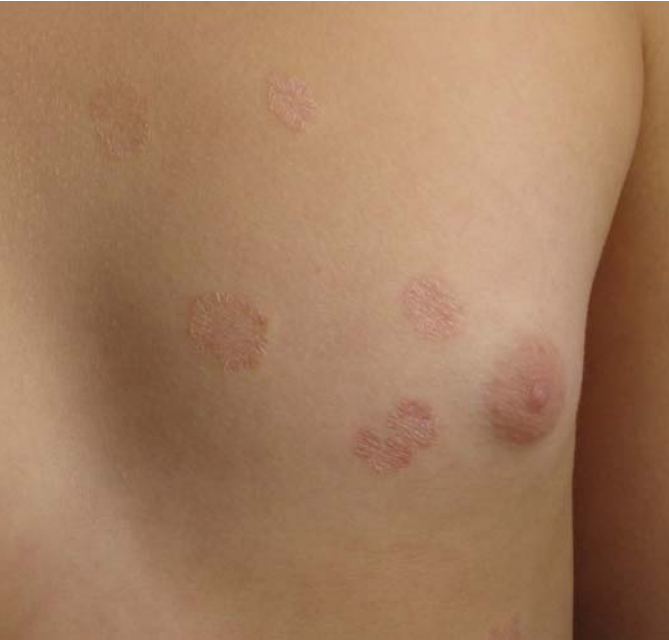VDRL y Ft abs

Ninguno

# Cuál es su diagnóstico?

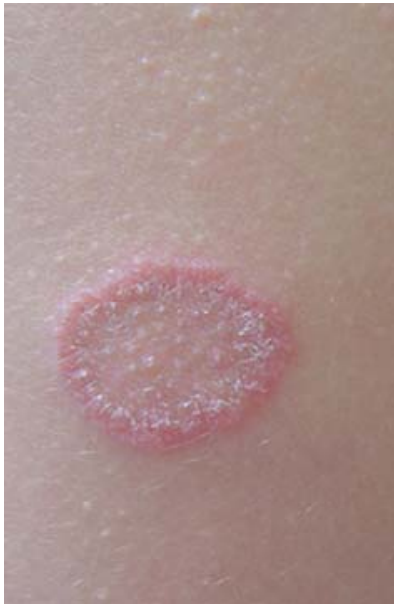1. Tiña corporis
2. Psoriasis
3. Sífilis secundaria
4. Pitiriasis rosada de Gibert

# TIÑA CORPORIS

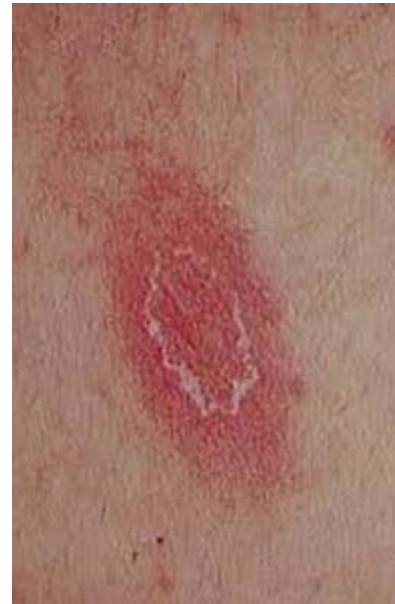

- Placa eritematoescamosa anular de crecimiento centrifugo con centro claro borde sobreelevado escamoso papular
- Distribución asimétrica
- Etiología *Microsporum* -*Trichophyton*
- P incubación: 1-3 semanas

**TIÑA CORPORIS**

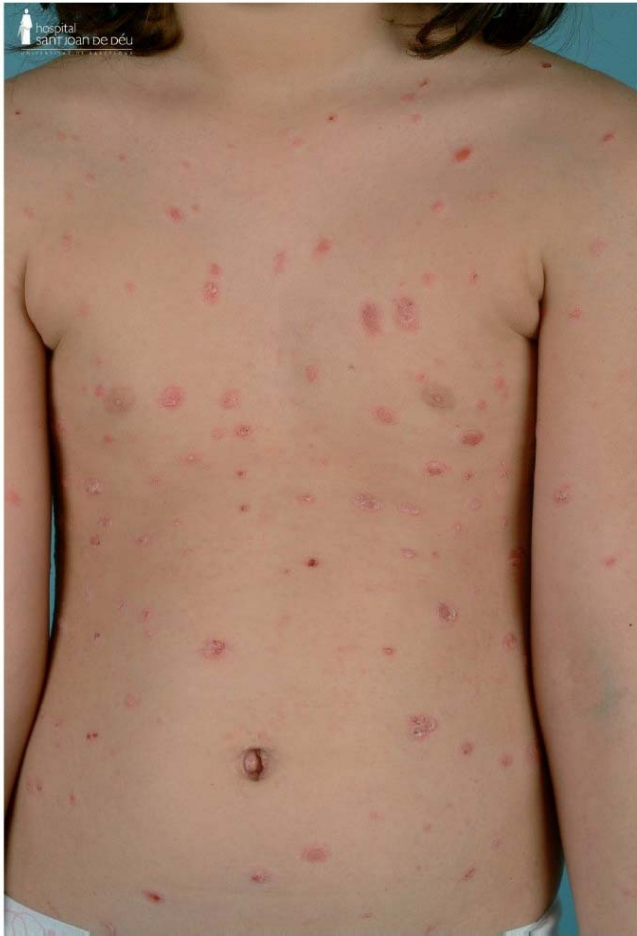

**PACIENTE**



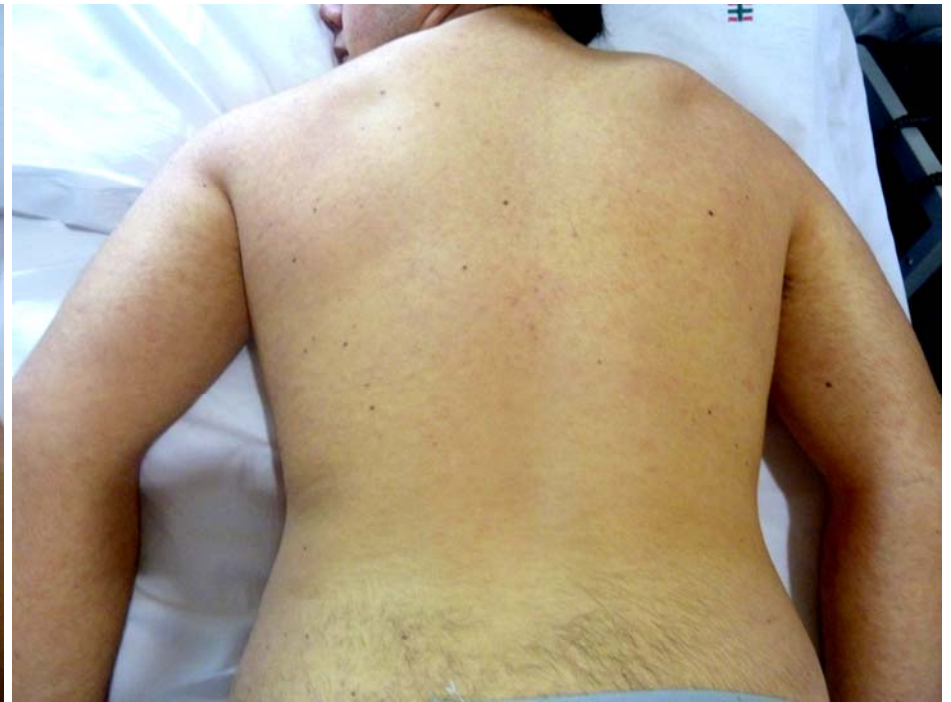
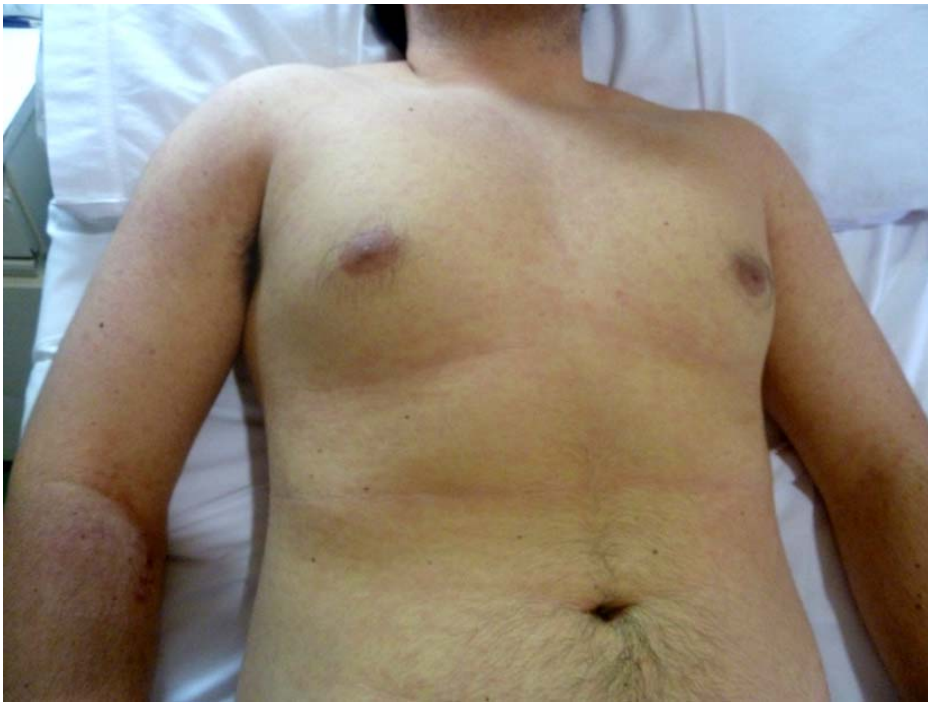
# PSORIASIS GUTTATA

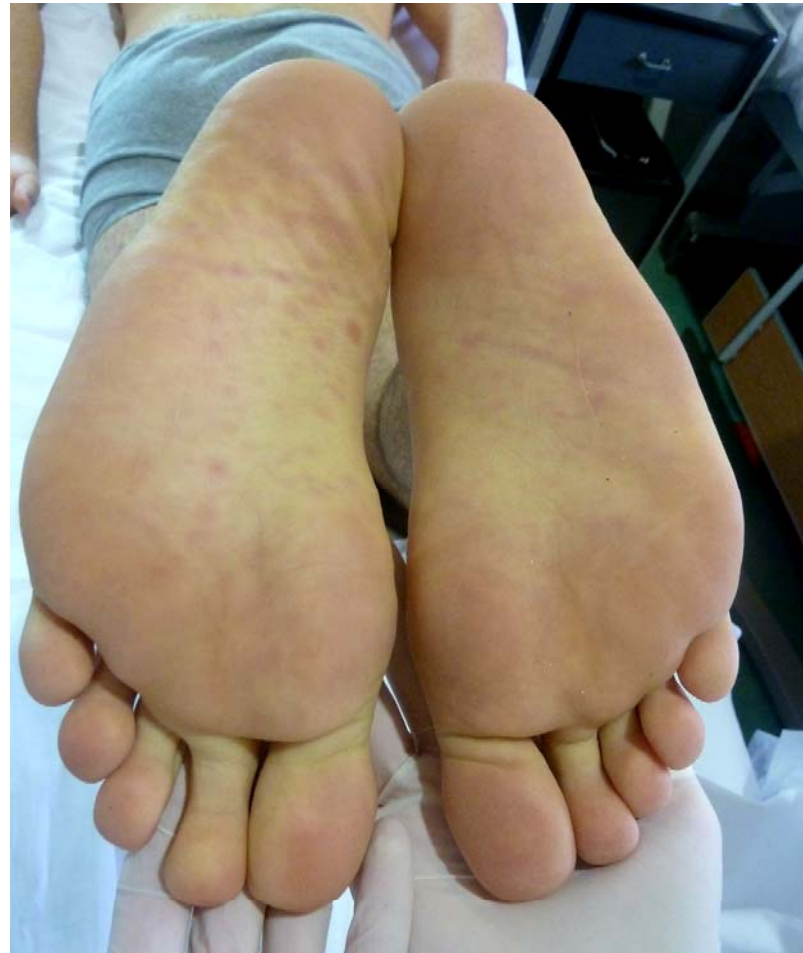
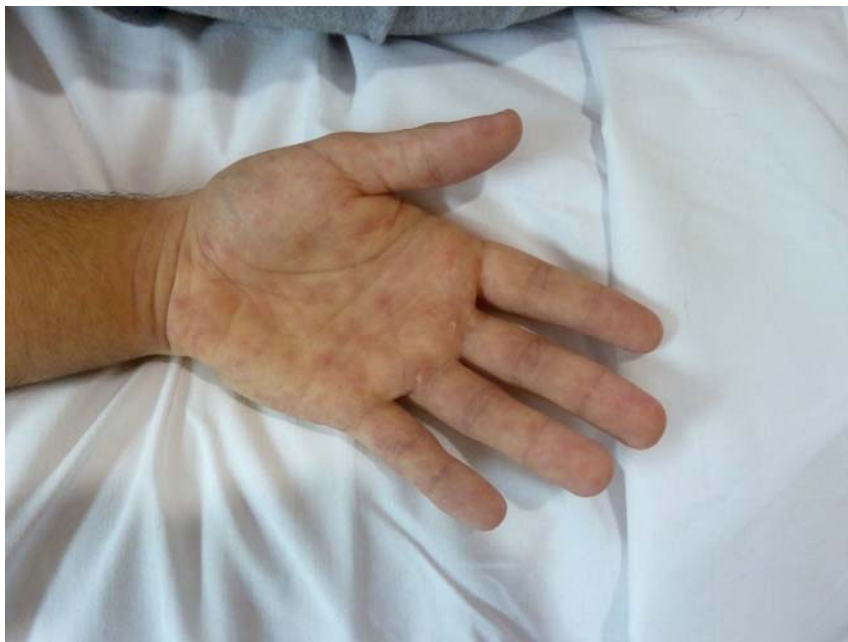
- Placas eritematoescamosas pequeñas 1cm de diámetro.
- Inicio súbito
- Posterior a infección estreptococcica faringoamigdalitis –dermatitis periana

# SIFILIS SECUNDARIA



# SIFILIS SECUNDARIA




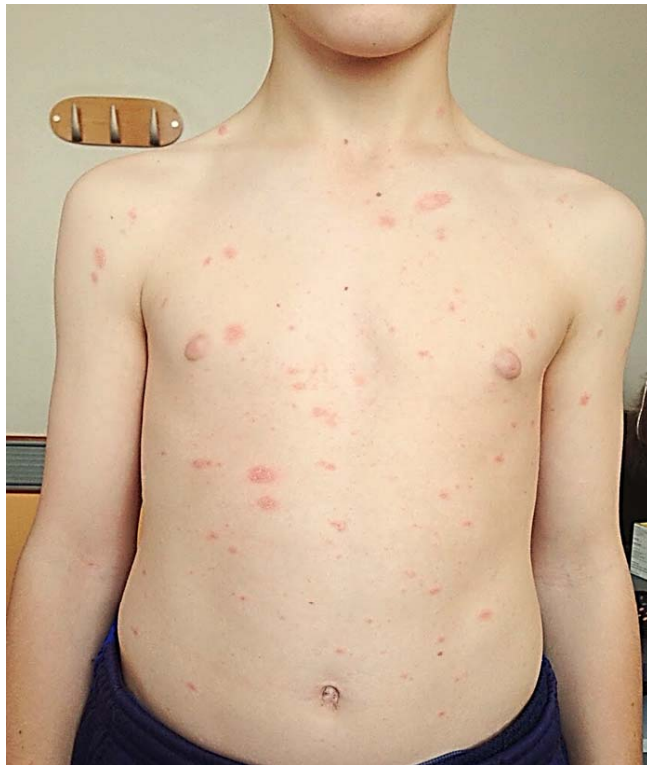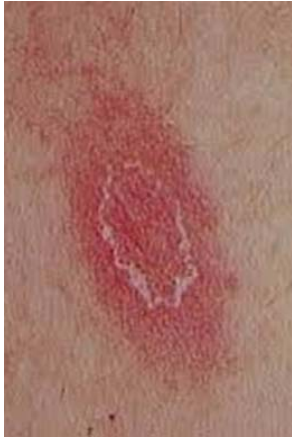# PITIRIASIS ROSADA DE GIBERT

Erupción papuloescamosa

Benigna

Autolimitada:

- PLACA HERALDICA  ERUPCION SECUNDARIA
- 6-8 semanas



## PLACA HERALDICA

Placa única eritematosa  
Escama fina central  
Ovalada redondeada  
2 – 10 cm diámetro  
Cuello o tronco

## ERUPCION SECUNDARIA

- Múltiples placas
- Pequeñas 0,5-1,5 cm
- Tronco dorso abdomen, proximal de miembros

# Formas clínicas

## Pitiriasis inversa:

- Lesiones en cara, pliegues, parte distal de miembros
- Placa heráldica puede ser la única manifestación
- niños

## Pitiriasis unilateral

- Lesiones confinadas a un área, no pasan línea media

## Pitiriasis circinadas

- Lesiones escasas y grandes
- Adultos

Pitiriasis inducida por drogas: metronidazol, terbinafina, omeprazol



Muchas Gracias