



1° CONGRESO ARGENTINO DE DERMATOLOGÍA  
PEDIÁTRICA DE LA SOCIEDAD ARGENTINA DE PEDIAT  
26 AL 28 DE ABRIL DE 2017

# DIAGNOSTICO DE ENFERMEDADES UNGUEALES EN LA INFANCIA

Dra Magdalena Sojo

Sección de Dermatología Pediátrica Hospital Italiano

Departamento de Pediatría


[mmsojo@yahoo.com.ar](mailto:mmsojo@yahoo.com.ar)

# ALTERACIONES UNGUEALES EN NIÑOS

Representan un motivo de consulta pediátrico y dermatológico

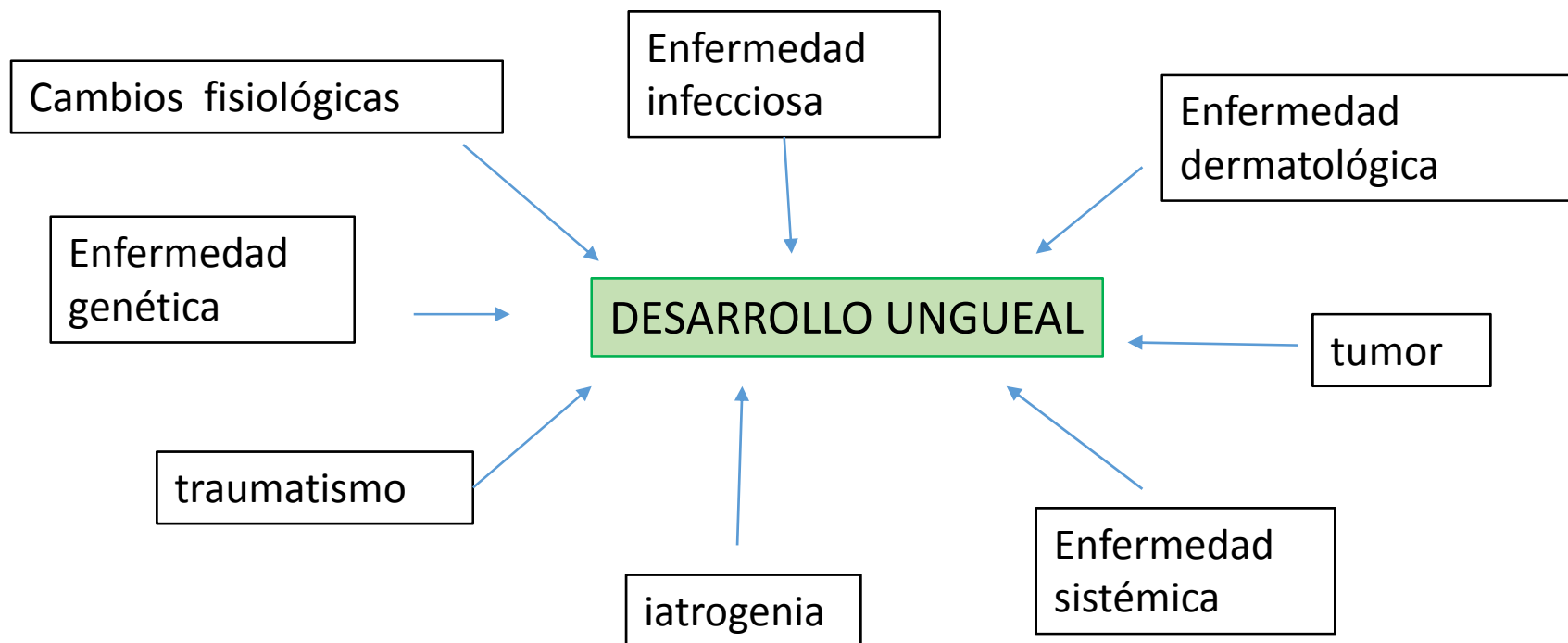
Cambios ungueales :

- Anomalías aisladas de importancia cosmética
- Claves diagnosticas para enfermedades asociadas

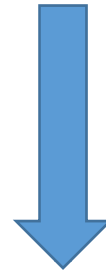
OBJETIVO: Describir cambios ungueales  fisiológicos  
enfermedades congénitas o adquiridas

# DESARROLLO UNGUEAL

Depende de la convergencia de procesos fisiológicos locales y sistémicos

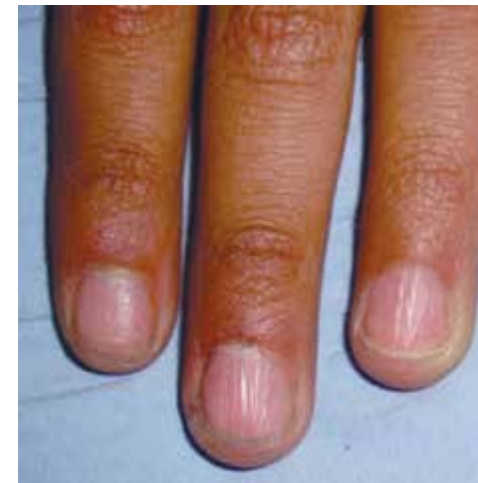
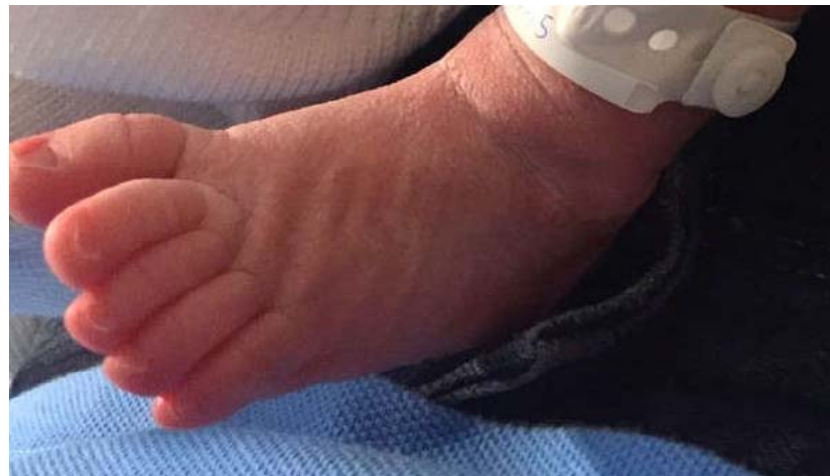
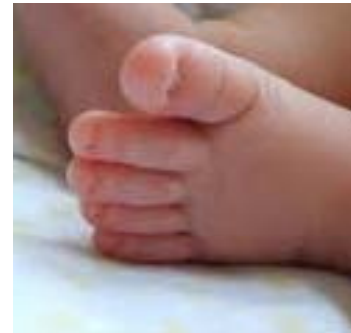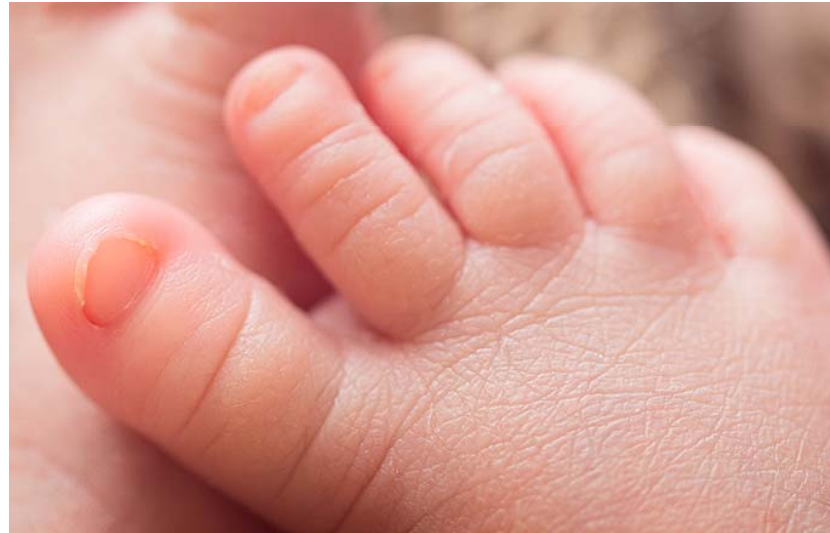# EXAMEN DERMATOLOGICO: PIEL, PELO, UÑA



- Configuración
- Color
- Superficie
- Consistencia
- Tejido periungueal

# Cambios fisiológicos



Configuración  
or  
superficie  
consistencia  
periungueal

# CAMBIOS EN LA CONFIGURACION UNGEAL

ANONIQUIA

MICRONIQUIA-MACRONIQUIA

COILONQUIA

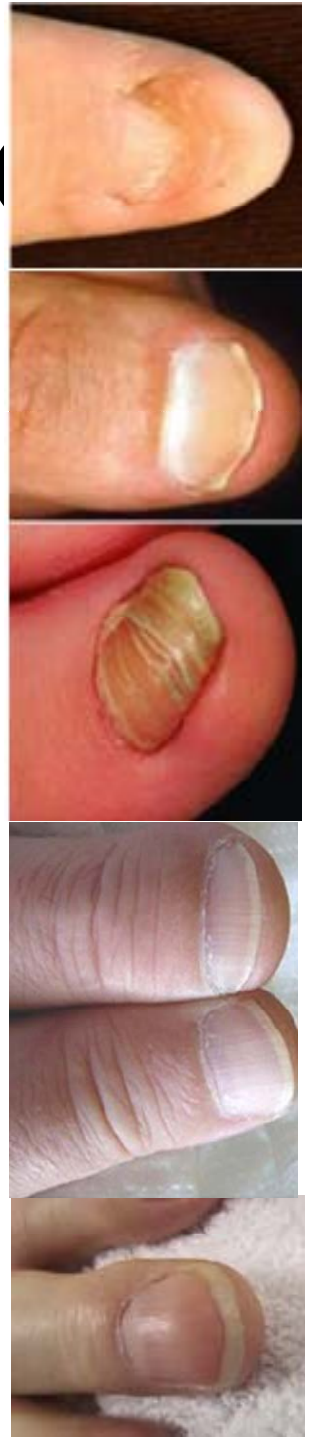CLUBBING-DEDOS HIPOCRATICOS

DOLICONIQUIA

BRAQUIONIQUIA

CURVATURA TRANSVERSA

ONICODISTROFIA



# ALTERACION CONFIGURACION UNGUEAL

## 1-Coiloniquia

fisiológica

Síndromes genéticos:

LEOPARD, displasia ectodérmica,  
tricotiodistrofia, síndrome uña rotula,

Enfermedades sistémicas

metabólicas endocrinológicas, renal,  
hemocromatosis porfiria

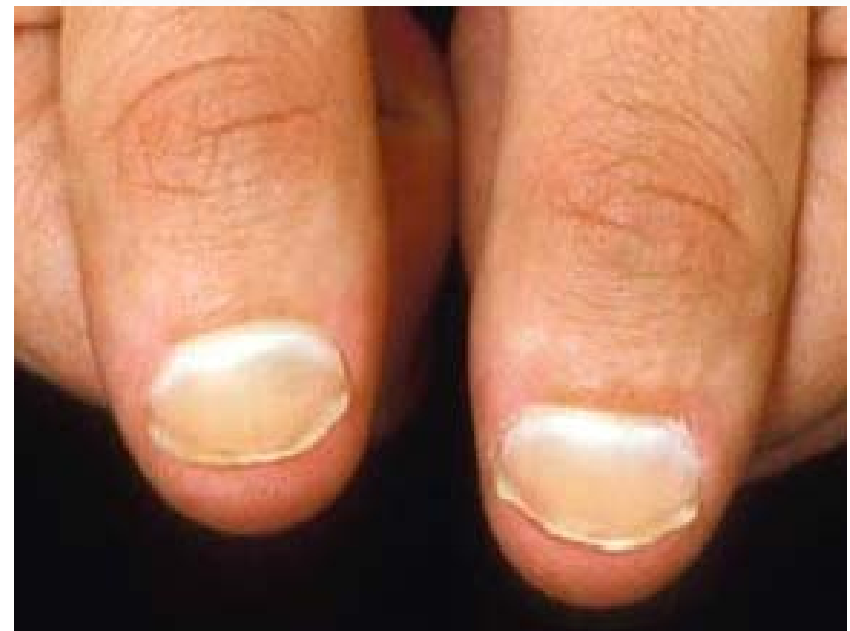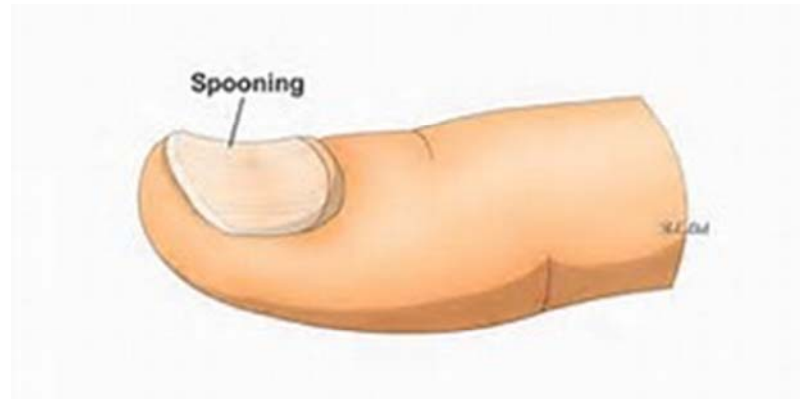Enfermedades dermatológicas

psoriasis, alopecia areata liquen plano

Asociada a infecciones

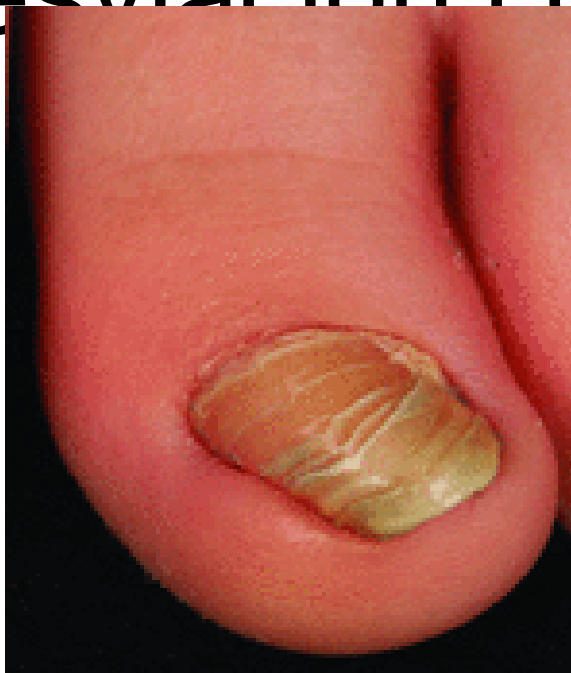sífilis

Traumatismo

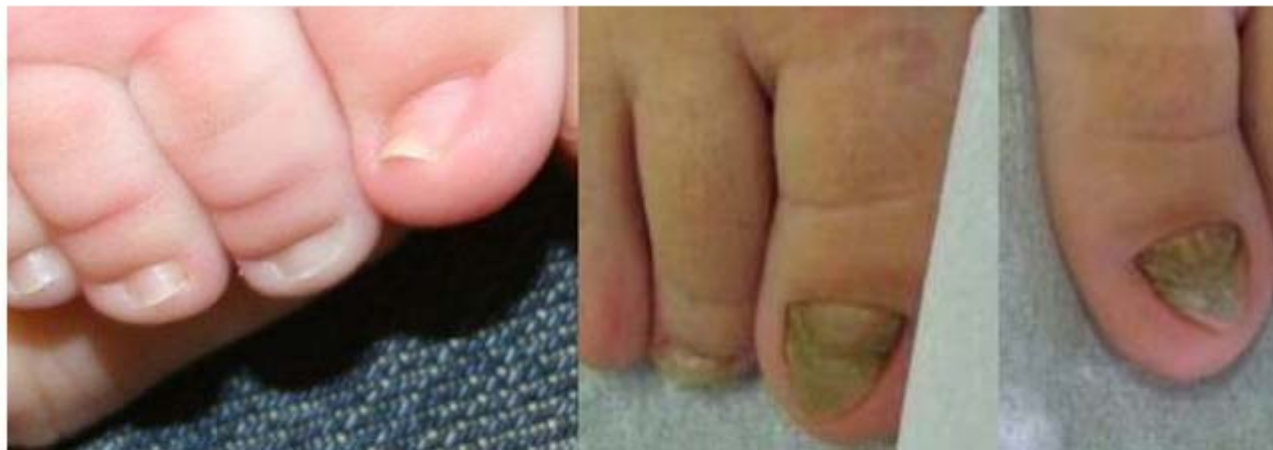

# ERACION DE LA CONFIGURACION GUEAL

## Desviación congénita de la uña del hallux



Mala alineación de la uña del dedo gordo del pie  
Lactante de 3 meses ————— Niño de 5 años



*Handfield-Jones SE, Harman RPM. Spontaneous improvement of congenital malalignment of the great toenails . Br J Dermatol 1984*

AD expression variable

Error dx: micosis

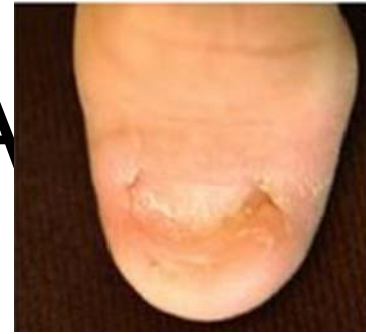Onicolisis, onicomadesis, líneas de Beau, onicocriptosis

50% mejora espontanea

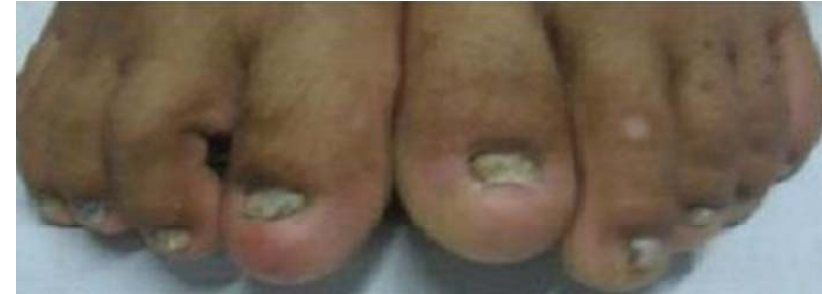

# ALTERACION DE LA CONFIGURACION

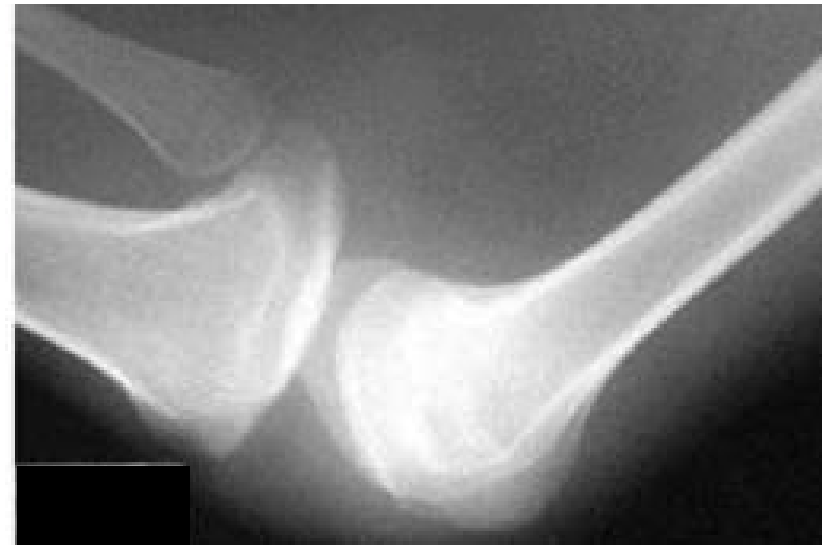## 3-Síndrome uña-rótula



- AD 9q33.3 LMX1B



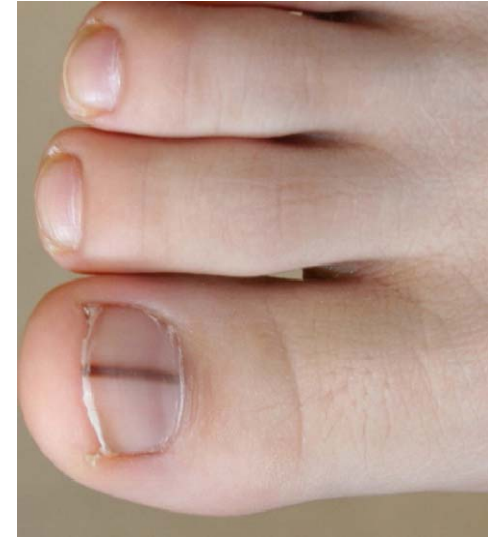
- COMPROMISO:
  - UÑAS
  - ESQUELETO
  - RENAL
  - OCULAR



Bongers EM. Nail-patella syndrome: overview on clinical and molecular findings. *Pediatr Nephrol* 2002;  
Figueroa Silva O et al Nail patella síndrome a report of 11 pediatric cases *Eur acad Dermatol Venereol* 20

## C) CAMBIOS EN EL COLOR

- LEUCONIQUIA
- MELANONIQUIA
- OTROS: AMARILLA VERDOSAS  
AZUL GRIS ROJO-PURPURA



# ALTERACION EN COLOR UNGUEAL

## 1-Leuconiquia

opacacion blanca opaca lamina ungueal

matinizacion anormal de la matriz

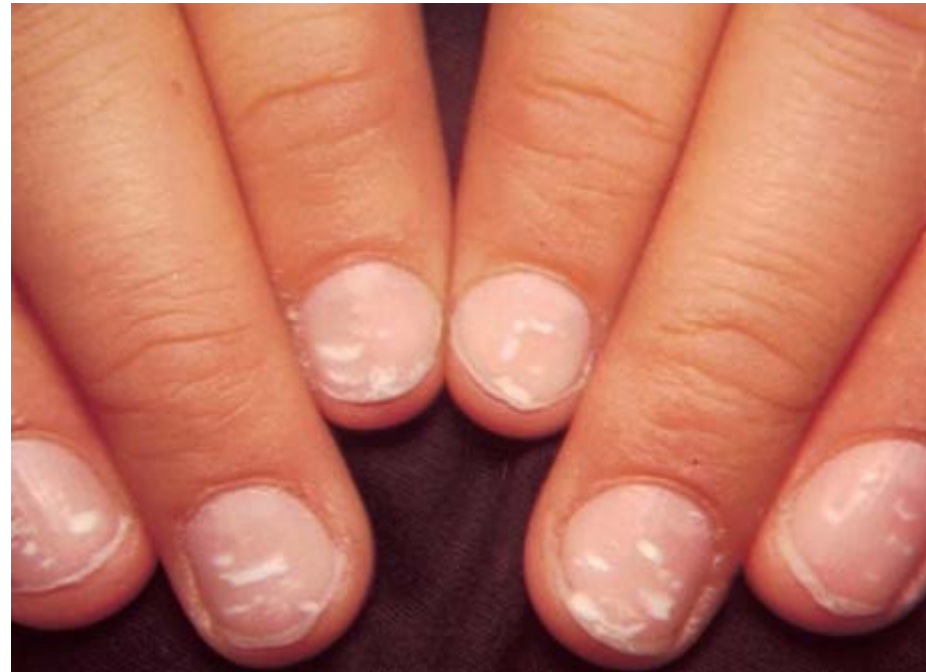### CAUSAS

Adquirida: Traumatismo

triada candidiasis congénita, QMT,  
dermatitis enterohepática

Hereditaria: ICC

Asociada a: s LEOPARD, vitíligo, sulfonamidas



# ALTERACION EN COLOR UNGUEAL

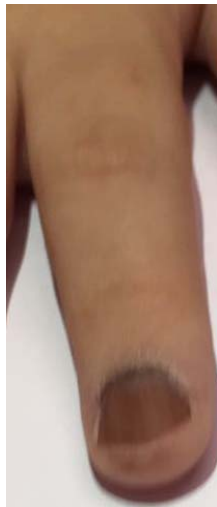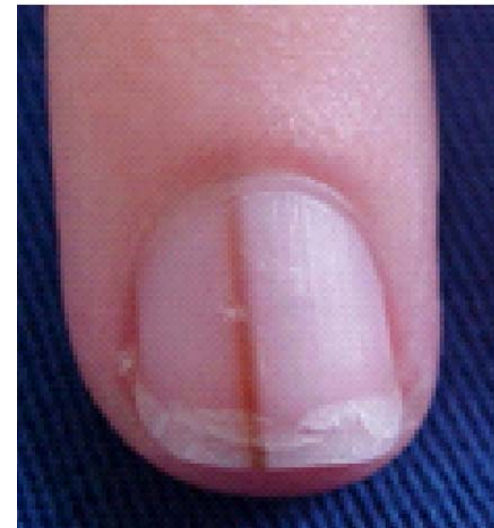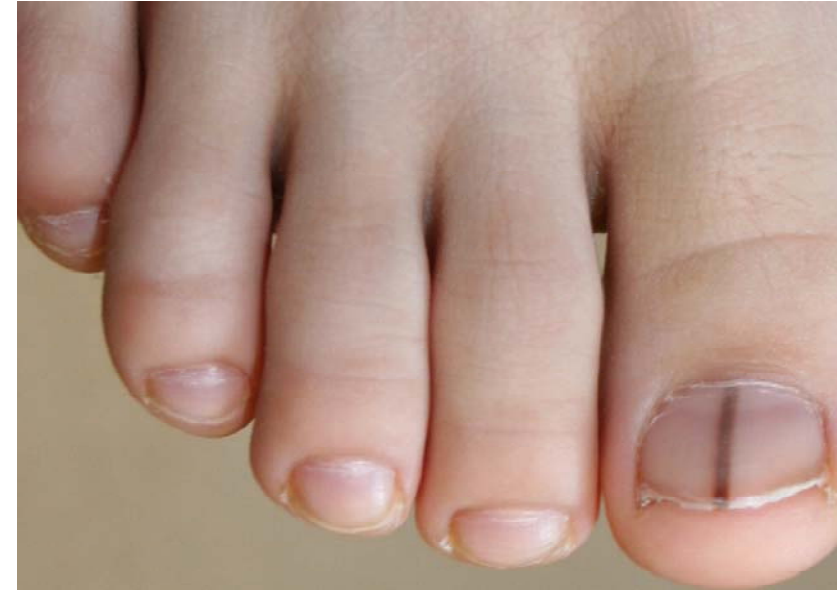## 2-Melanoniquia

Presencia de melanina en la unidad subungueal

Coloración difusa, localizada, en banda

Aumento del número de melanocitos en la matriz

Origen congénitos, síndrome de Peutz-Jeghers  
Síndrome de Laugier-Hunziker



# CAMBIOS EN LA SUPERFICIE UNGUEAL

LINEAS LONGITUDINALES

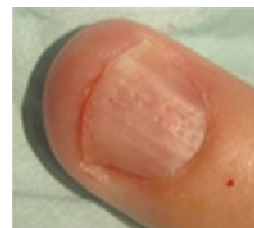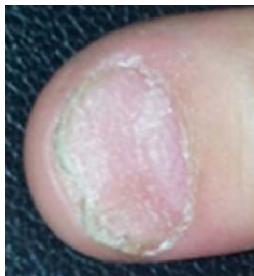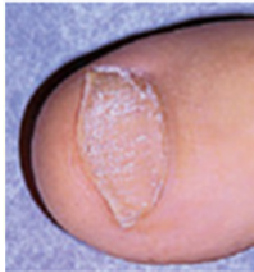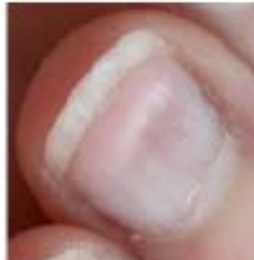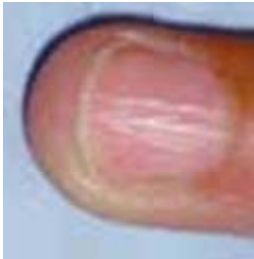LINEAS OBLICUAS

LINEAS TRANSVERSALES: LINEAS DE BEAU

TRAQUIONIQUIA

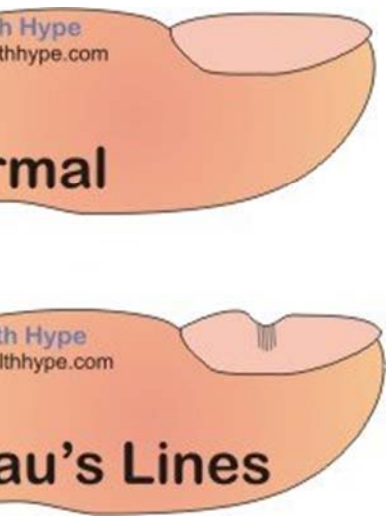
ONICOSQUIZIA

HOYUELOS

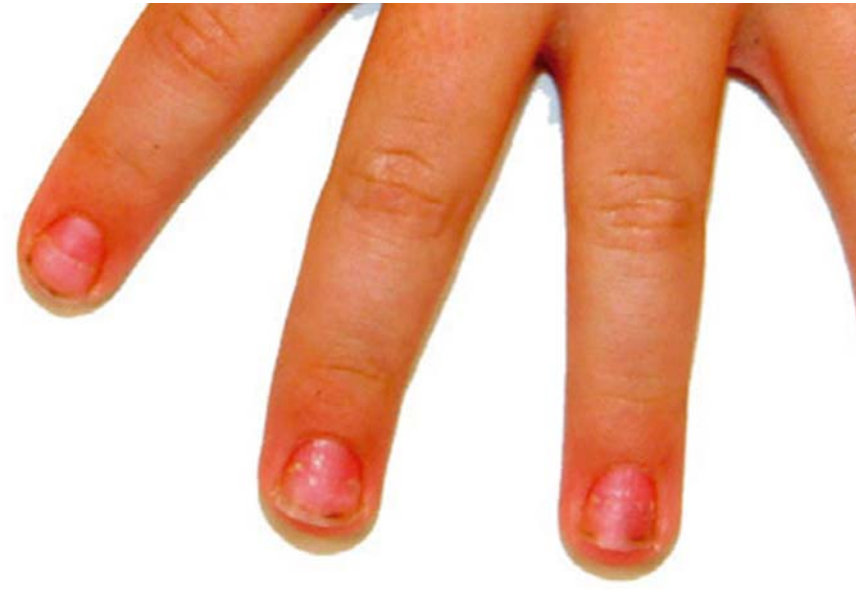
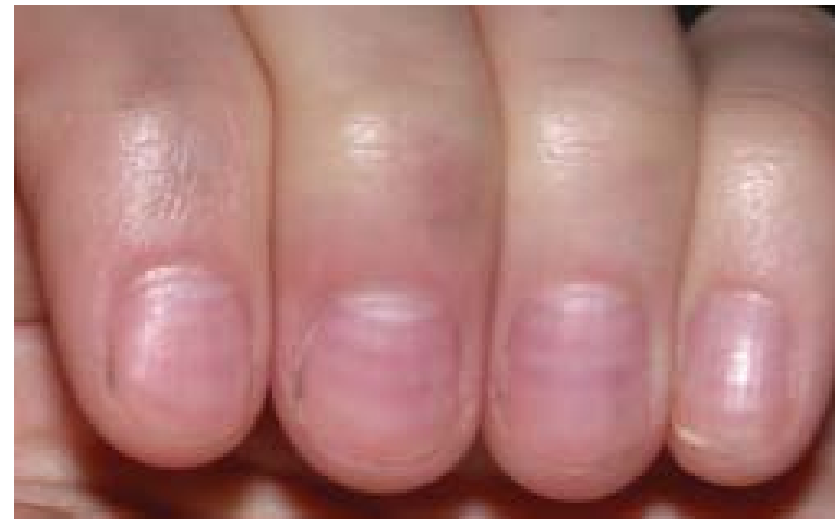
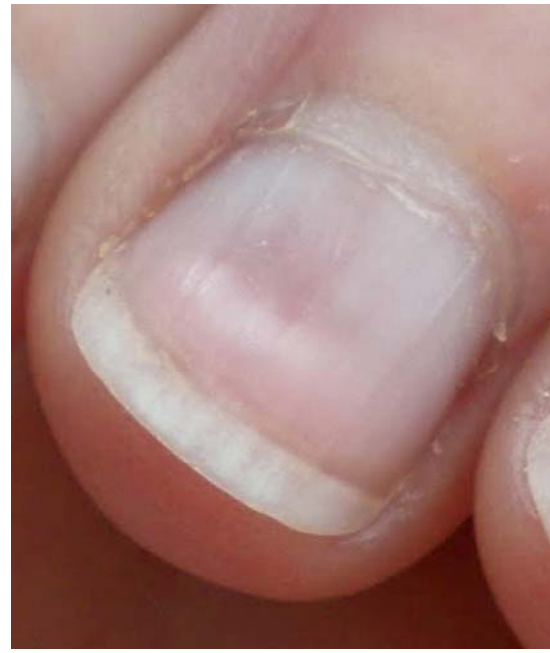# ALTERACIÓN DE SUPERFICIE UNGUEAL

## 1-Líneas de Beau : surco transversal



- Alógena
- Enfermedad febril alta
- Quemadura
- Dermatitis atópica
- Psoriasis
- Onicofagia
- Enfermedad de Raynaud
- Enfermedad de Down
- Enfermedad de Turner
- Enfermedad de Klinefelter
- Enfermedad de Edwards
- Enfermedad de Patau
- Enfermedad de Cri-du-chat
- Enfermedad de Karyo
- Enfermedad de Down
- Enfermedad de Turner
- Enfermedad de Klinefelter
- Enfermedad de Edwards
- Enfermedad de Patau
- Enfermedad de Cri-du-chat
- Enfermedad de Karyo

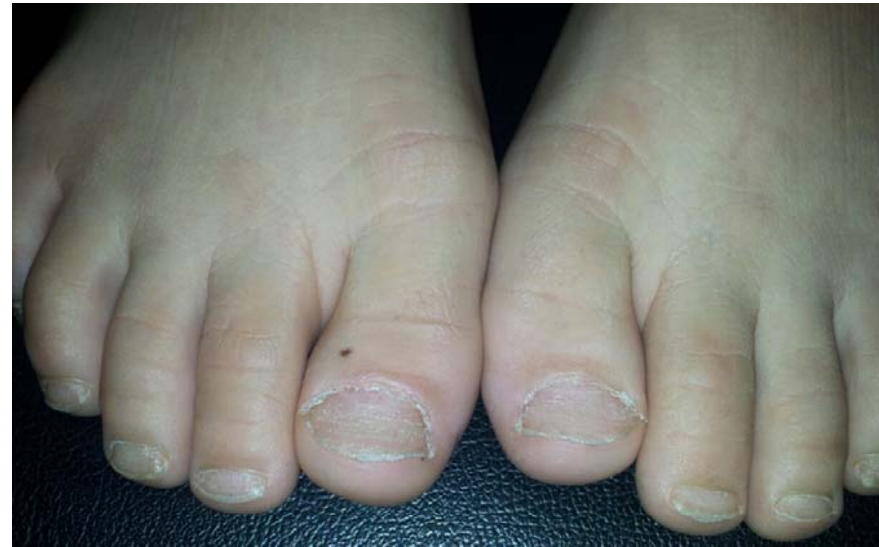

# ALTERACION DE LA SUPERFICIE UNGUEAL

## 2-Traquioniquia

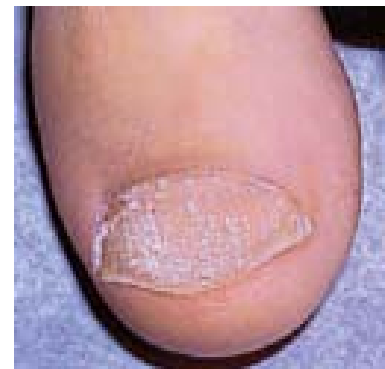Uña “dañada por papel de lija”

múltiples focos de queratinización  
defectuosa en la matriz

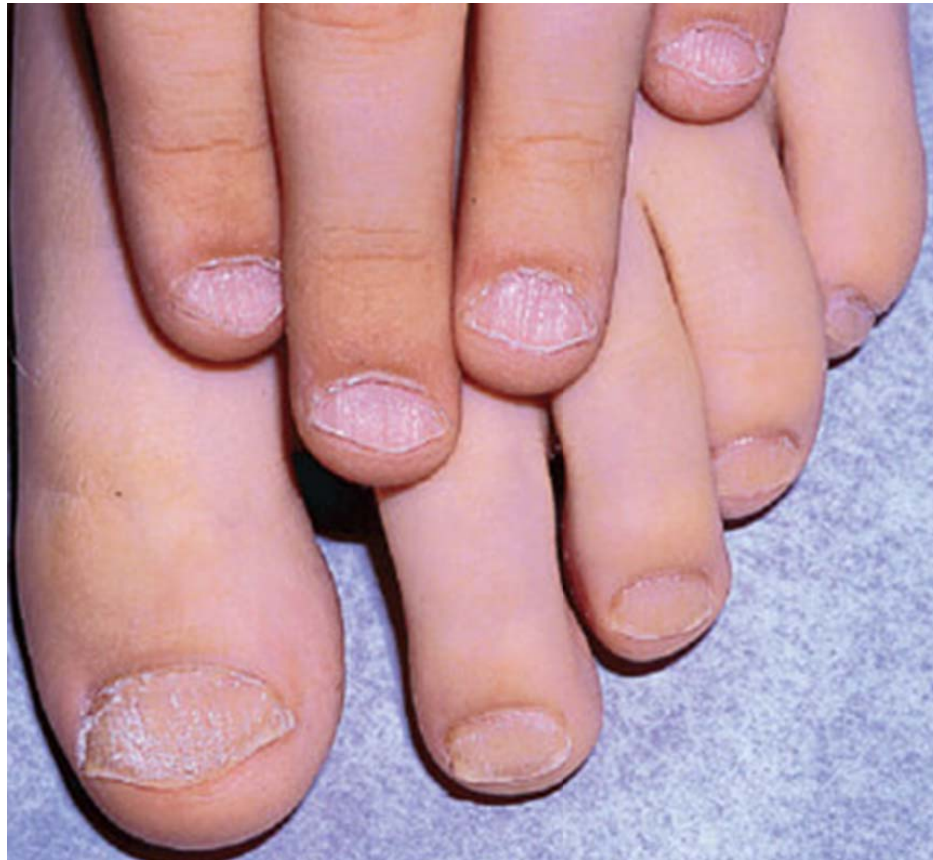

curso benigno y no requiere tratamiento

Alopecia Areata, Liquen plano, Eczema,  
Psoriasis, pénfigo vulgar, vitíligo,



# Traquioniquia : distrofia de las 20 uñas



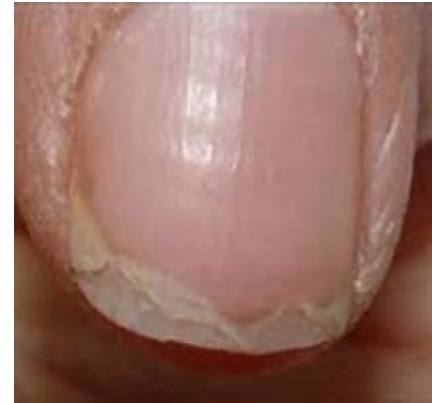- La edad y numero de uñas afectadas: irrelevante para el pronostico



# ALTERACION DE LA SUPERFICIE UNGUEAL

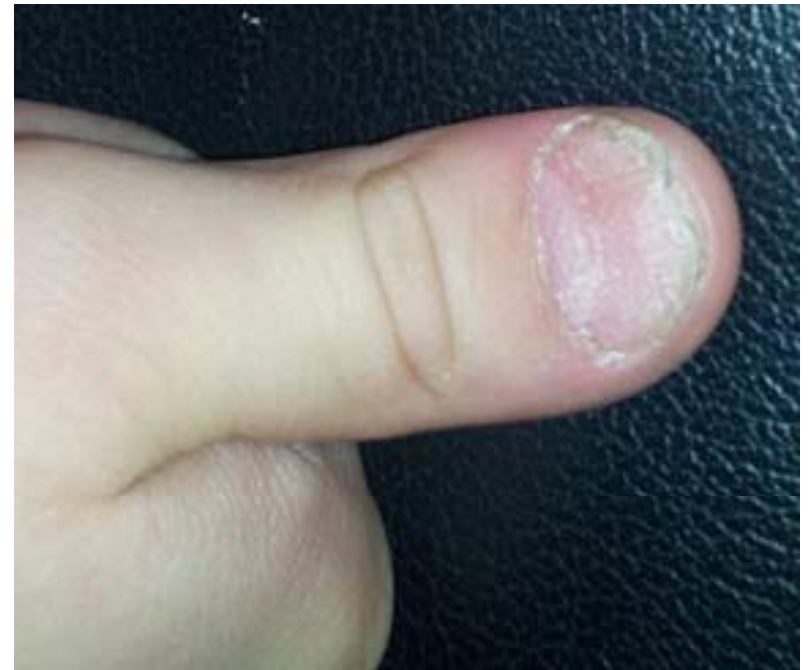## Onicosis

Uñas frágiles adelgazadas  
blandas y quebradizas



División en capas de lámina  
ungueal por hidratación y  
deshidratación secuencial

Succión del pulgar



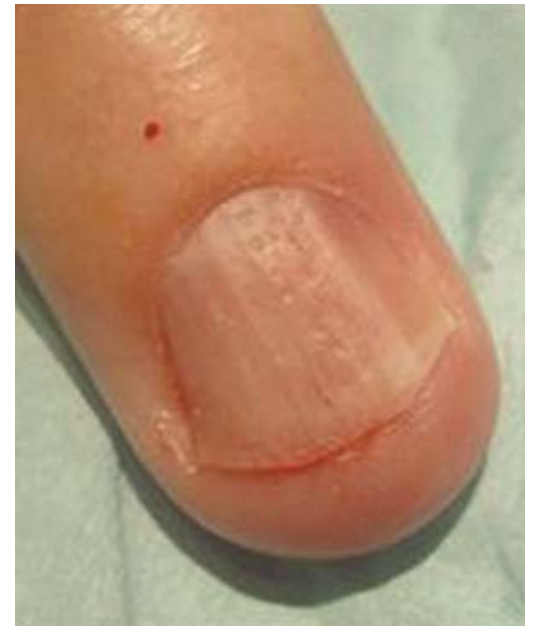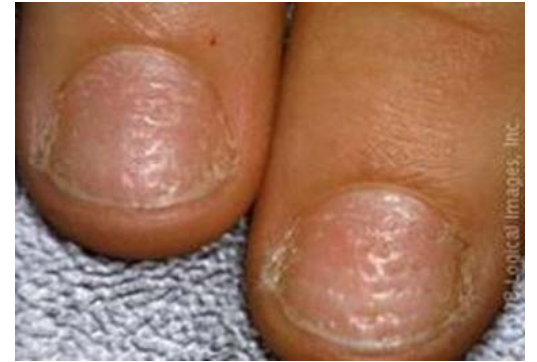# ALTERACION SUPERFICIE UNGUEAL

## 4-Hoyuelos

Depresion puntiforme en la placa ungueal

Áreas de queratinización aberrantes, células inflamatorias en la matriz

psoriasis, alopecia areata, eccema crónico, granuloma anular, sarcoidosis, artritis reumatoidea, pénfigo vulgar etc



# D) ALTERACION EN PLATO UNGUEAL Y TEJIDO BLANDO

ONICOLISIS

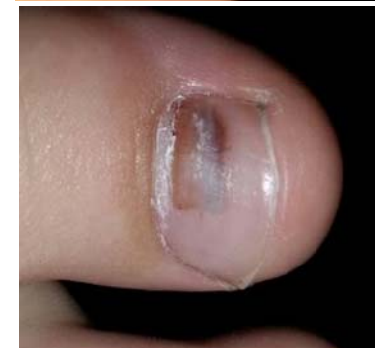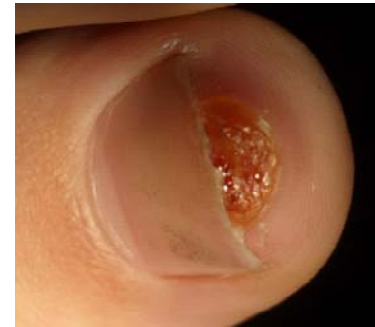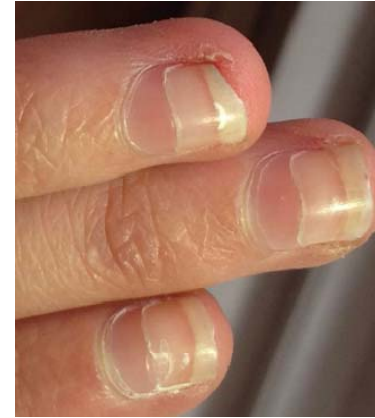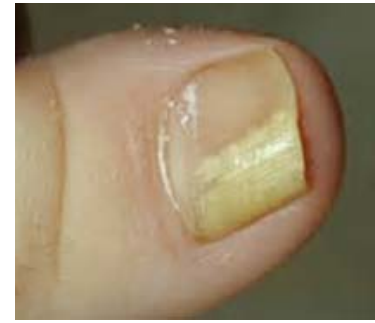ONICOMADESIS

EXOSTOSIS SUBUNGUEAL

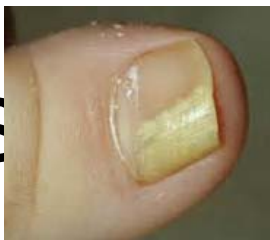HEMATOMA

HEMORRAGIAS EN ASTILLA

PTERIGIUM



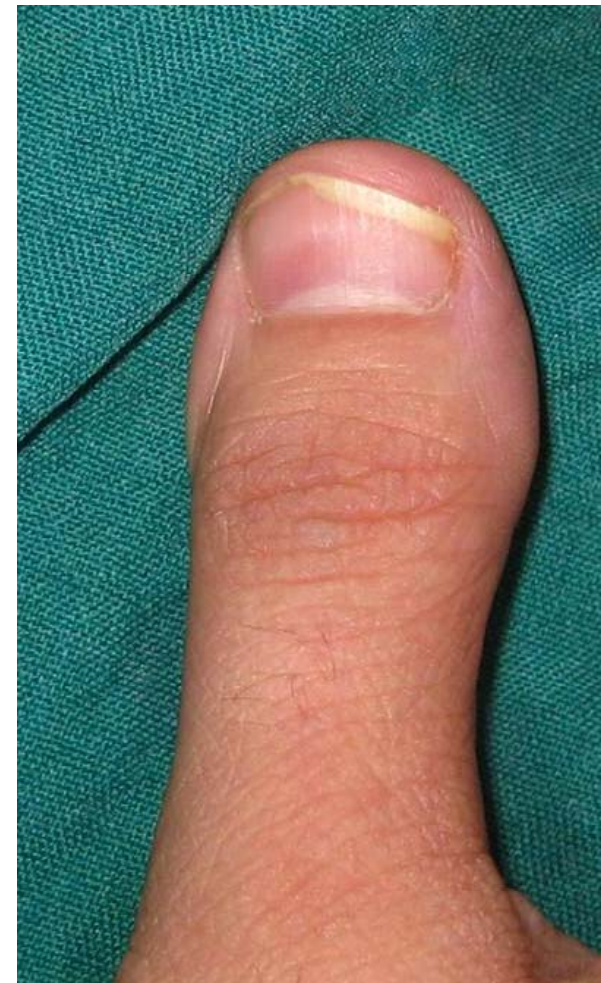# 1-Onicosis



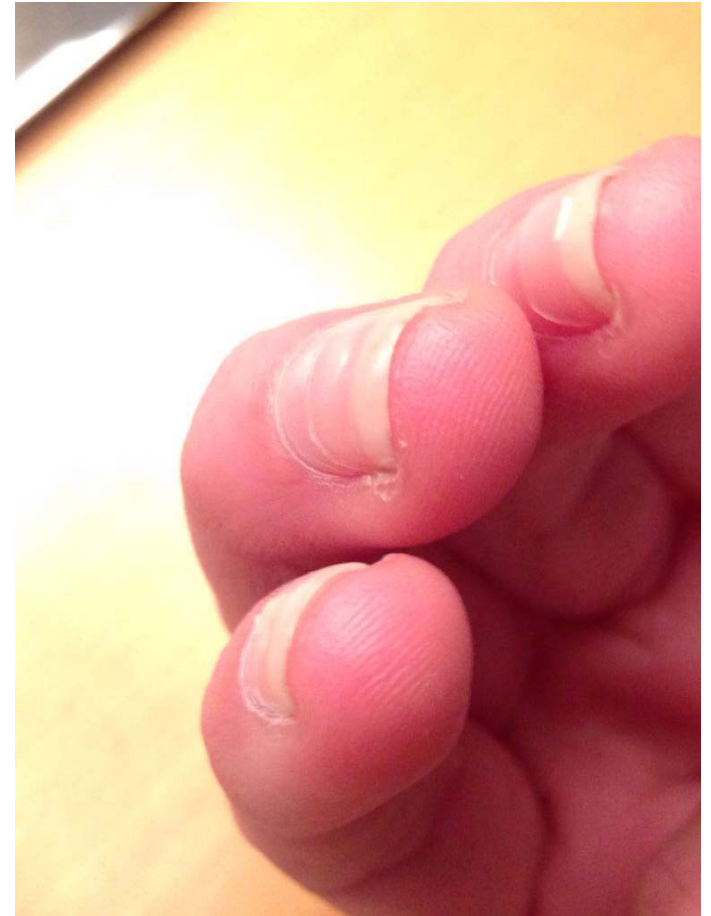
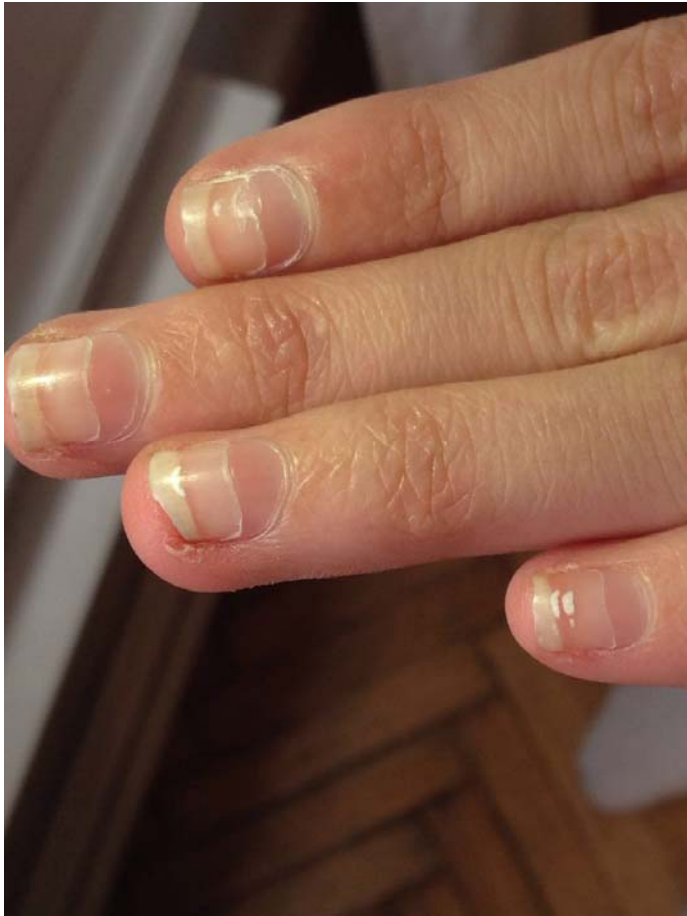Separación lateral de la placa ungueal con el tiempo

## Etiología:

- Traumatismo : deporte, higiene compulsiva
- Inflammatorias: psoriasis, alopecia areata, liquen plano, dermatitis por contacto
- Drogas: retinoides, valproico, tiazidas, tetraciclinas antineoplásicos
- Químicos: solventes cosméticos detergentes
- Enfermedades sistémicas: tiroideopatía anemia
- Infecciosas: micosis, verrugas, herpes, bacteriana

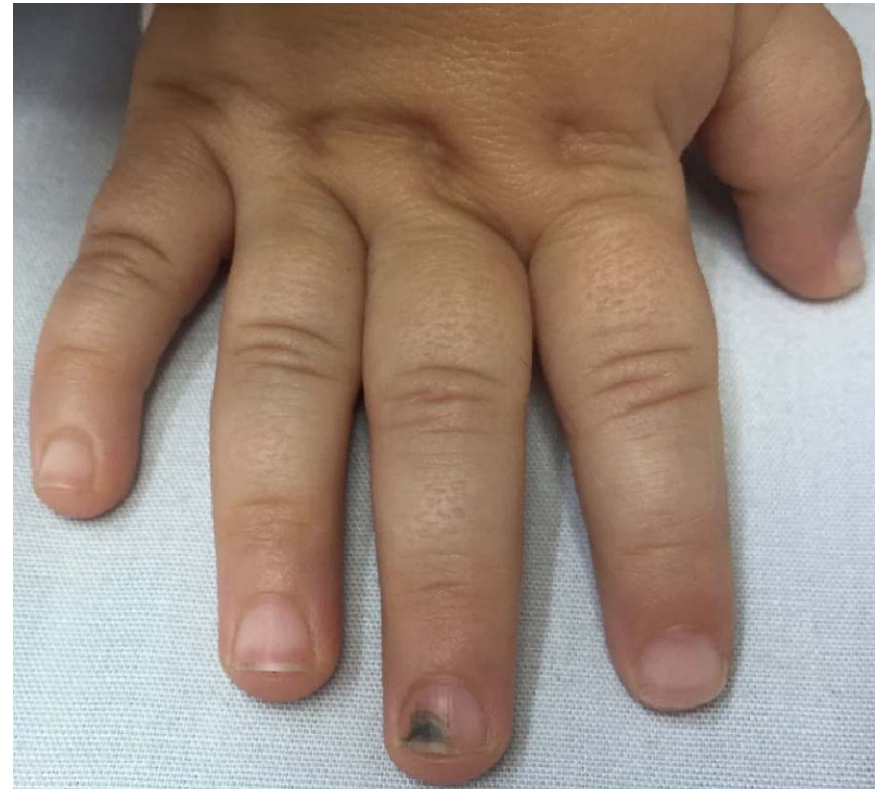
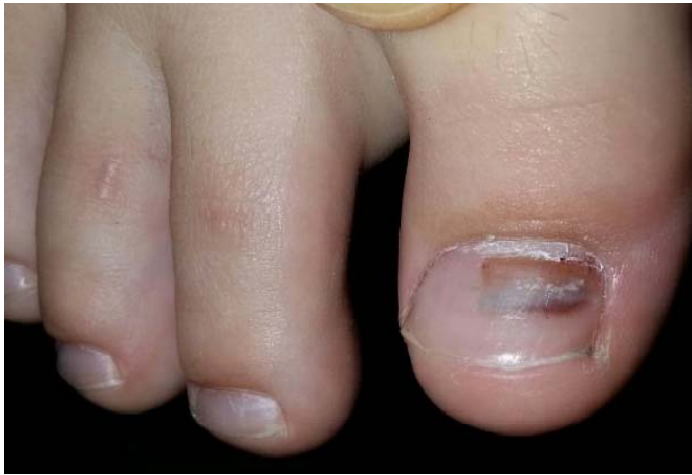
## 2-Onicomadesis: separación completa y pérdida de la placa a partir del pliegue proximal



Distres intrauterino, postviral, eccemas, psoriasis, paroniquia, enfermedades ampollares, drogas

### 3-Hemorragia subungueal: hematoma hemorragias en astillas



# 4-Exostosis Subungueal

Excrecencia osea que afecta aparato ungueal

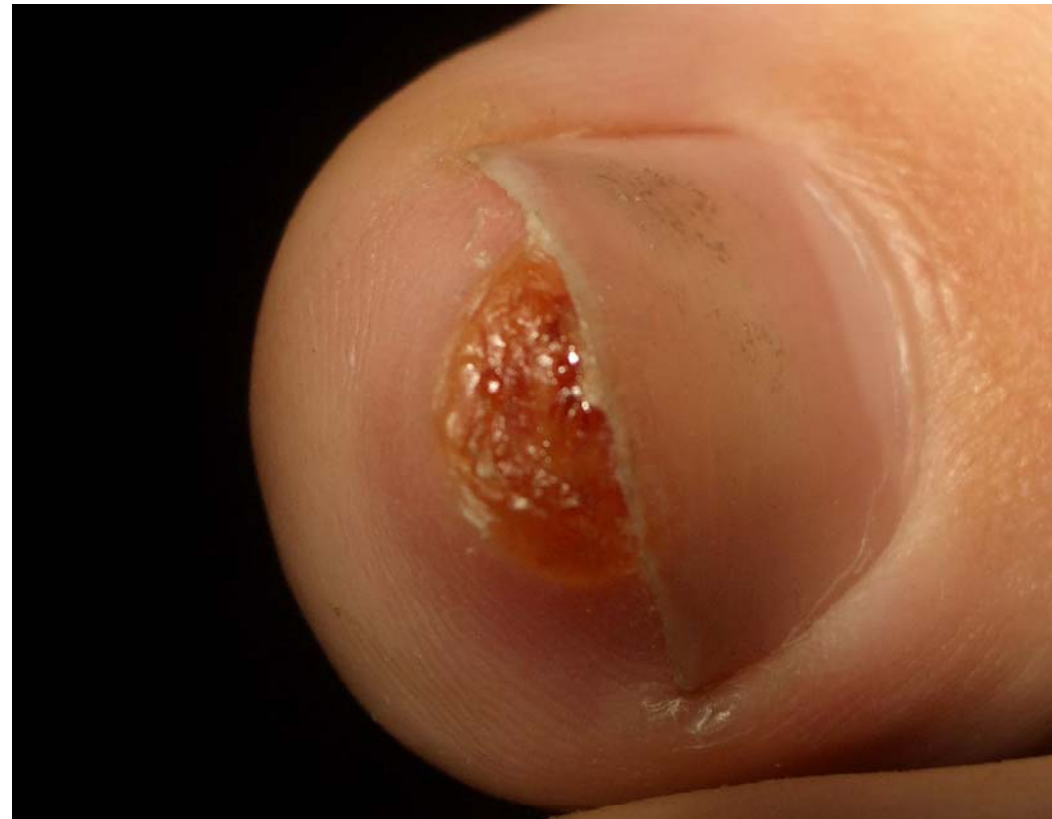Falange distal 1 dedo del pie

El tumor protruye distalmente y levanta la uña provocando ulcera y dolor

RX- QX

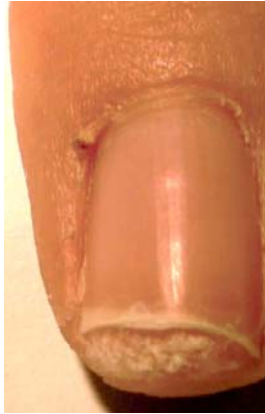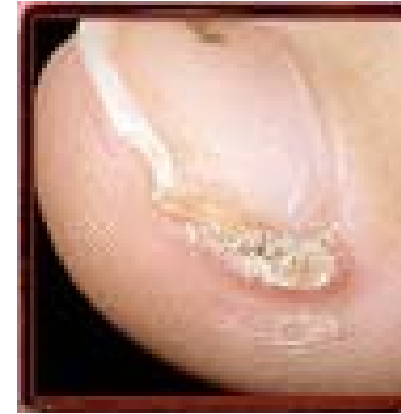Factores predisponentes:

- Traumatismos
- Irritacion cronica



# Verruga

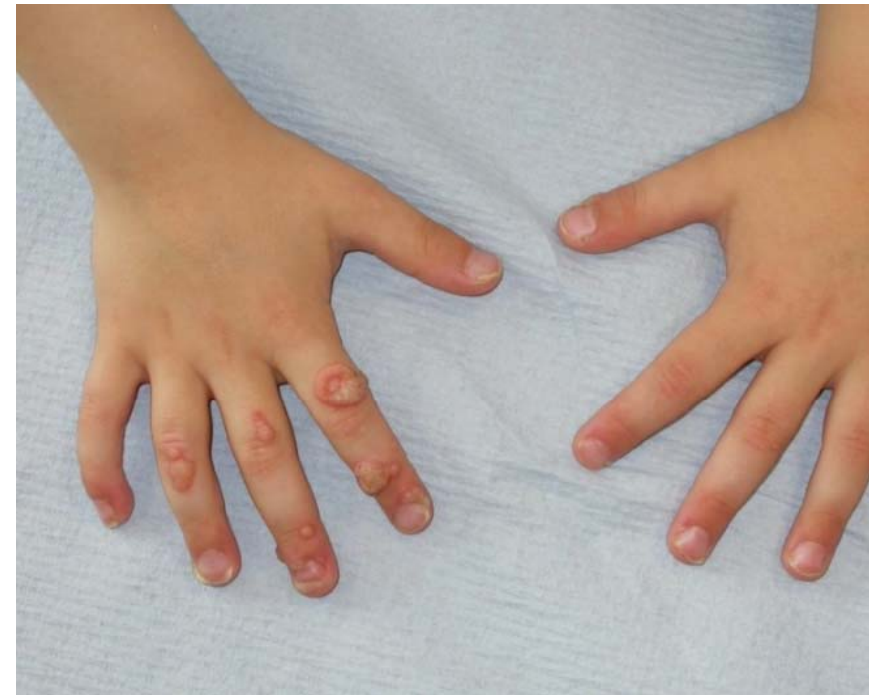pulas queratoricas alrededor de la uña.



ungueal: onicolisis -hiperqueratosis

queteo –mordida: + contagio cara-labios

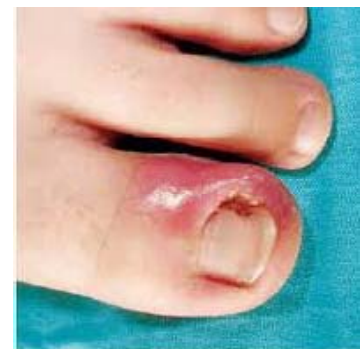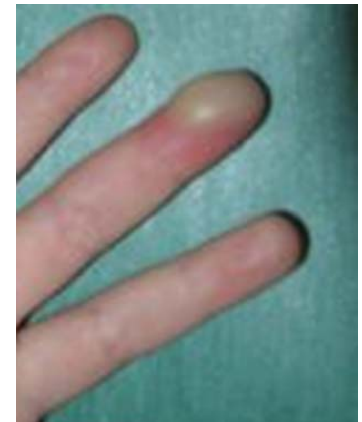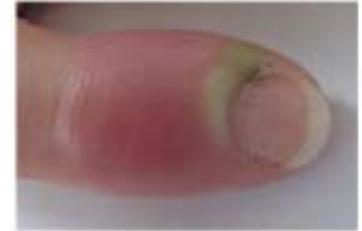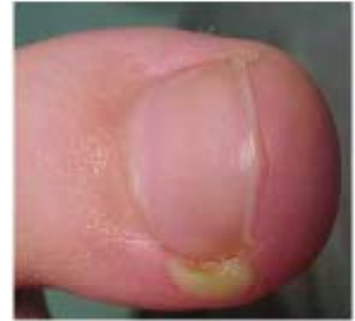ueratolíticos





# ALTERACIONES DEL TEJIDO PERIUNGUEAL

- PARONIQUIA
- DACTILITIS
- FISURA PULPEJO
- TUMOR
- CUTICULA HIOERTROFICA



# ALTERACION DEL TEJIDO PERIUNGUEAL

## 1-Paroniquia

Ataque directo en la cutícula con  
invasión de germen

Característica:

Etiología bacteriana

Niños- adolescentes

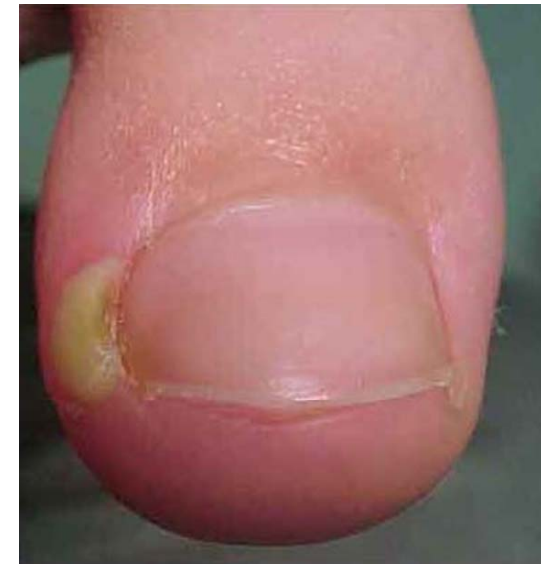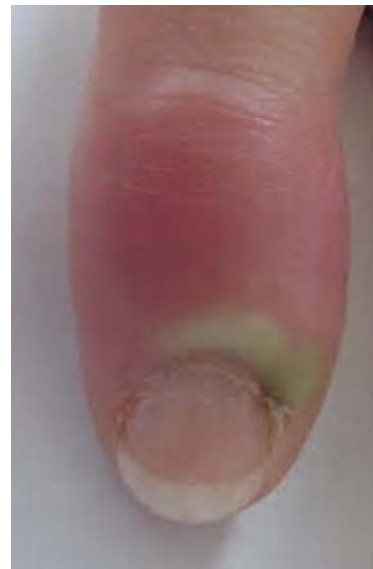En solo dedo

Clínica :

Etiología micótica o mixta

Factantes 1 infancia- mayores

Varios dedos



# ALTERACION DEL TEJIDO PERIUNGUEAL

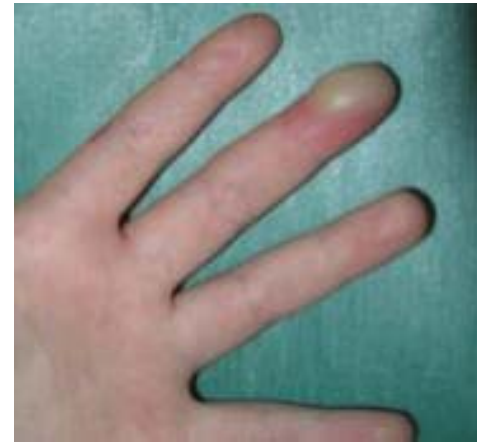## 2-Dactilitis ampollar

Ampolla tensa, 1-2 cm diámetro  
sobre base eritematosa

Streptococcus b hemolítico  
stafilococcus aureus

Tto:

- incisión y drenaje
- Antibiotico oral



# ALTERACION DEL TEJIDO PERIUNGUEAL

## Onicocriptosis

Incrustación de la uña en tejido blando subyacente

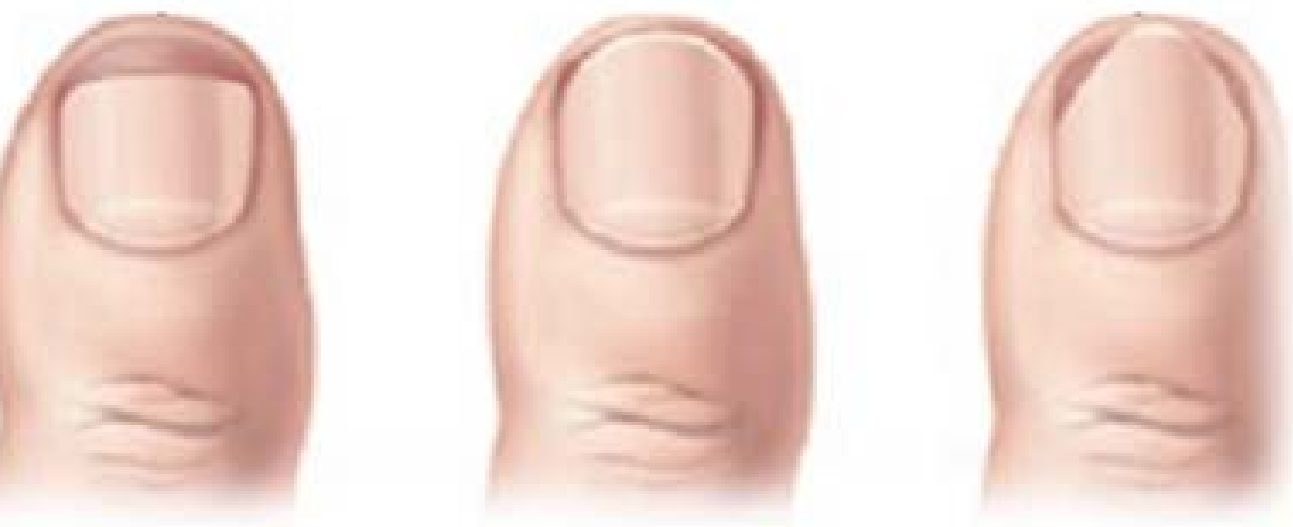- Inflamación
- infección
- formación de tj de granulación

Dolor malestar

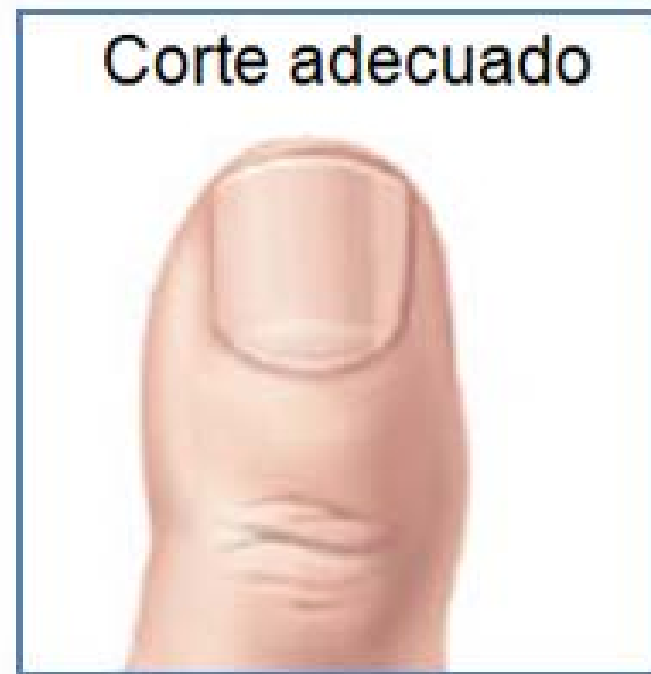Altera actividades escolares y deportivas

# Onicocriptosis

Corte inadecuado



Corte adecuado

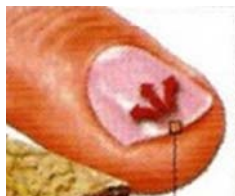

Ejemplos de recorte de uña impropio y adecuado.

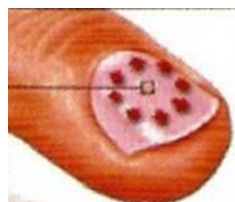
Las uñas se deben cortar en línea recta, y las esquinas no deben ser redondeadas.

# ONICOMICOSIS

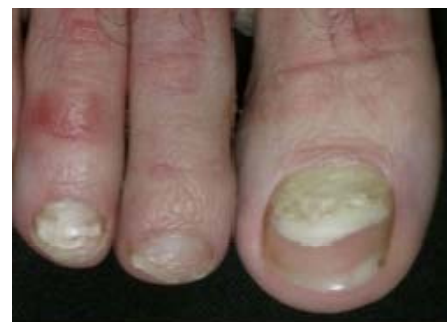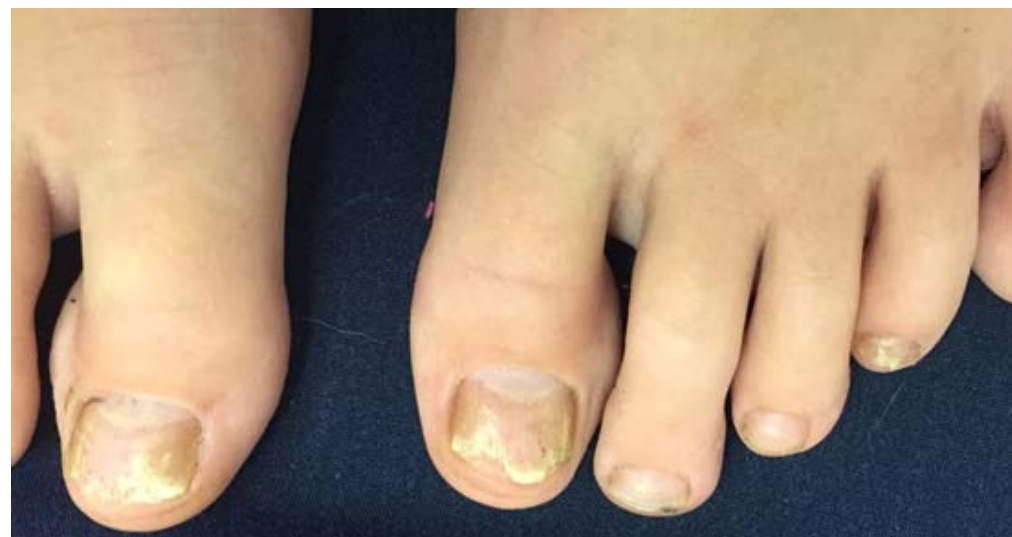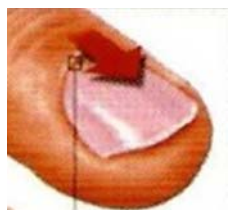SUBUNGUEAL DISTAL



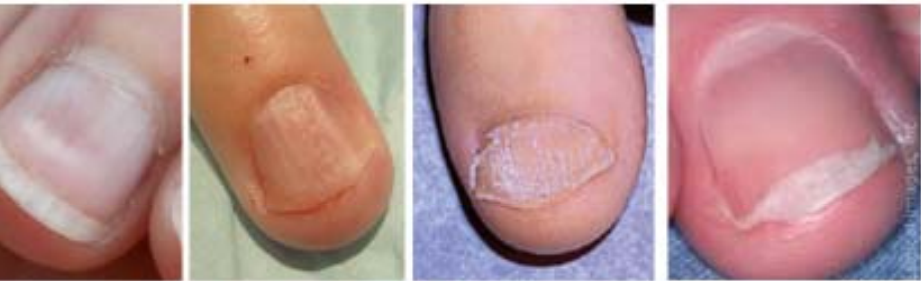BLANCA SUPERFICIAL



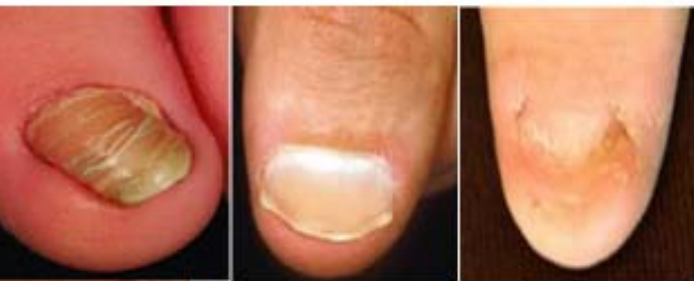SUBUNGUEAL PROXIMAL



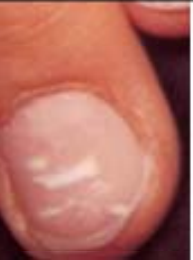# CONCLUSION



- La evaluación ungueal debe ser parte del examen clínico.



- No subestimar la distrofia ungueal



- Conocer cambios ungueales benignos de curso limitado