SOCIEDAD ARGENTINA DE PEDIATRIA

Dirección de Congresos y Eventos

Semana de Congresos y Jornadas Nacionales

Por un niño sano en un mundo mejor

1° JORNADA NACIONAL DE REUMATOLOGÍA PEDIÁTRICA

Casos clínicos

Dr. Delfor Giacomone

Italiano

HOSPITAL ITALIANO LA PLATA

CASO 1

- Sexo femenino, 6 años de edad
- 9 meses: artritis de rodilla derecha
  - ✓ diagnóstico: artritis séptica → antibióticos inmovilización
- Semanas mas tarde: igual cuadro rodilla izquierda
- 12 meses: rodillas fijas en 40 grados de flexión
- 3años y medio: tenotomía de ambas rodillas, con poco resultado

CASO 1

4 años: derivada a reumatología.

Ex. físico: artritis de carpo izquierdo (T+L), 2da art IFP izq, rodillas (limitación severa), tobillo izquierdo. Limitación leve de ambas caderas.

Hemograma:

GR 4790000

GB: 9200

Plaquetas: 528000

ERS: 13 mm

FR: negativo

AAN: 1/80

Ex. oftalmológico normal

Alteración de crecimiento de los núcleos de osificación carpo izquierdo

CASO 1

Sexo femenino, 6 años de edad.

9 meses: artritis de rodilla derecha

Diagnóstico: A. séptica → antibióticos inmovilización

Semanas mas tarde: igual cuadro rodilla izquierda

Diagnóstico: Artritis Idiopática Juvenil

12 meses: rodillas fijas en 40 grados de flexión

3años y medio: tenotomía de ambas rodillas, con poco resultado

4 años: consulta a reumatología
Ex. físico: artritis de carpo izquierdo (T+L), 2da art IFP izq, rodillas (limitación severa), tobillo izquierdo. Limitación leve de ambas caderas.

Comentarios:

Sexo femenino, 6 años de edad.

9 meses: artritis de rodilla derecha

D

Considerar a la AIJ en el DD de las enfermedades articulares que comienzan antes del año de edad

Semanas mas tarde: igual cuadro rodilla izquierda

Debe efectuarse artrocentesis diagnóstica en todo paciente que presente compromiso monoarticular

12 meses:

3años y medio: tenotomía de ambas rodillas, con poco resultado

Examen físico completo

4 años: consulta a reumatología
Ex. físico: artritis de carpo izquierdo (T+L), 2da art IFP izq, rodillas (limitación severa), tobillo izquierdo. Limitación leve de ambas caderas.

Derivación precoz

CASO 2

- Sexo masculino, 17 años de edad

- 7/2014: tumefacción y dolor de tobillo izquierdo

- 11/2014: artritis leve ambos tobillos, tarsitis izquierda
  Lab normal.
  RM: tenue edema óseo calcáneo, escasa cantidad de líquido en articulación tibioastragalina.
  Remite con DAINE.

- 6/2015: reaparece artritis tobillo izq

DAINE + metotrexate

se solicita determinación de HLA B27

CASO 2

- 3/2016: dolor lumbar leve, no afecta AVD
    - RM columna lumbar y art SI: normal

- 10/2016: uveítis aguda
  entesitis aquiliana
  HLA B 27 +

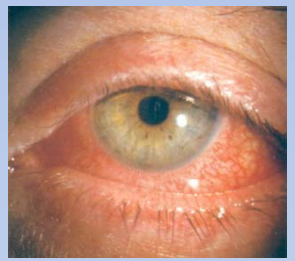

Diagnóstico: AIJ (artritis relacionada a entesitis) espondiloartritis juvenil

Objetivo de la presentación de este caso: Reconocer una de las formas menos frecuentes de AIJ, posiblemente subdiagnosticada.

Reconocer entesitis

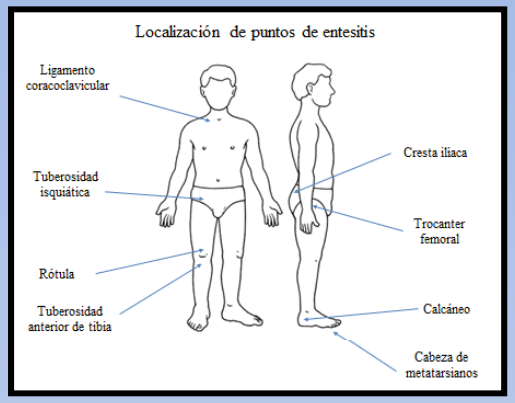

Jerarquizar y caracterizar dolor lumbar (mecánico/inflamatorio)

Dolor lumbar inflamatorio (criterios ASAS):
- inicio insidioso
- mejoría con el ejercicio
- no mejoría con reposo
- dolor nocturno (con mejoría al levantarse)

Tener en cuenta que la gran mayoría de los pacientes con ARE/espondiloartritis juveniles no presentan dolor lumbar al inicio (< 10%), siendo la presentación mas frecuente el <u>compromiso articular periférico</u>.

CASO 2

- 3/2016: dolor lumbar leve, no afecta AVD
    - RM columna lumbar y art SI: normal

Diagnóstico: AIJ (artritis relacionada a entesitis) espondiloartritis juvenil

- 10

entesitis aquiliana
HLA B 27 +

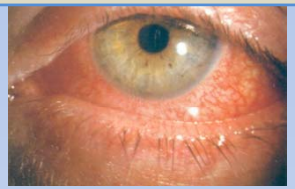

Criterios de Clasificación de Artritis Idiopática Juvenil ILAR. Segunda revisión, Edmonton, 2001.

- Edad de comienzo: < 16 años
- Duración mínima de la artritis: 6 semanas
- Formas de comienzo:
  - Artritis sistémica
  - Oligoarticular: a) persistente
    b) extendida
  - Poliarticular con factor reumatoideo negativo
  - Poliarticular con factor reumatoideo positivo
  - Artritis psoriática
  - Artritis relacionada con entesitis
  - Artritis indiferenciada: no satisfacen criterios de inclusión para alguna categoría o reúnen criterios para más de una.

J Rheumatol 2004;31;390-392

Criterios de Clasificación de Artritis Idiopática Juvenil

ILAR. Segunda revisión, Edmonton, 2001.

Edad de comienzo: < 16 años

Duración mínima de la artritis: 6 semanas

Formas de comienzo:

- Artritis sistémica
- Oligoarticular
- Poliarticular con factor reumatoideo negativo
- Poliarticular con factor reumatoideo positivo
- Artritis psoriática
- **Artritis relacionada con entesitis**
- Artritis indiferenciada

AIJ - ILAR

Artritis relacionada a entesitis

Artritis y entesitis
o
Artritis o entesitis
+ 2 de los siguientes

- Dolor a la palpacion de SI o dolor lumbar inflamatorio
- Comienzo de la artritis en un varón mayor de 6 años
- HLA-B27 (+)
- Uveítis anterior aguda
- Historia familiar de enfermedad relacionada al HLA-B27 en un familiar de 1° grado

Exclusiones:
- Psoriasis o historia fliar de psoriasis
- Presencia de FR
- AIJ sistémica

AIJ - ILAR

Artritis relacionada a entesitis

Artritis y entesitis
o

Artritis o entesitis
+ 2 de los siguientes

- Dolor a la palpacion de SI o dolor lumbar inflamatorio
- Comienzo de la artritis en un varón mayor de 6 años
- HLA-B27 (+)
- Uveítis anterior aguda
- Historia familiar de enfermedad relacionada al HLA-B27 en un familiar de 1° grado

Exclusiones:
- Psoriasis o historia fliar de psoriasis
- Presencia de FR
- AIJ sistémica

Criterios de clasificación del ESSG
(European Spondiloarthropathy Study Group)

Espondiloartritis

Dolor en columna vertebral de características inflamatorias
o
Sinovitis (asimétrica o predominante en miembros inferiores)

y al menos uno de los siguientes criterios

Historia familiar positiva
Psoriasis
Enfermedad inflamatoria intestinal
Uretritis, cervicitis o diarrea aguda en el mes previo al inicio de la artritis
Dolor alternante de glúteos
Entesopatía
Sacroileítis radiológica

No tiene exclusiones

Arthritis Rheum 1991; 34: 1218-27
Arch Franc Ped 1993, 50:379–85

AIJ - ILAR

Artritis relacionada a entesitis

Artritis y entesitis
o

Artritis o entesitis
+ 2 de los siguientes

- Dolor a la palpacion de SI o dolor lumbar inflamatorio
- Comienzo de la artritis en un varón mayor de 6 años
- HLA-B27 (+)
- Uveítis anterior aguda
- Historia familiar de enfermedad relacionada al HLA-B27 en un familiar de 1° grado

Exclusiones:
- Psoriasis o historia fliar de psoriasis
- Presencia de FR
- AIJ sistémica

PRINTO - Consenso de Genova
2015

Artritis relacionada a entesitis / espondilitis

Artritis y entesitis
+ 1 de los siguientes
o
Artritis o entesitis
+ 2 de los siguientes

- Dolor a la palpación de SI
- Dolor lumbar inflamatorio
- SI activa por RM
o cambios crónicos en Rx
- HLA B27 (+)
- Uveítis anterior aguda sintomática
- Historia de espondiloartritis en familiar de primer grado