SOSPECHA DE INMUNODEFICIENCIA (DIAGNOSTICO POR IMÁGENES)

Fernández Guillermo Andrés Pediatra-Radiología Pediátrica

ANILLO DE WALDEYER

- ESTRUCTURA CIRCULAR DE TEJIDO LINFOIDEO LOCALIZADO EN LAS TRES PORCIONES DE LA FARINGE
- PROTECCIÓN Y DEFENSA DE LA VÍA AÉREA Y DIGESTIVA
- CAPTACIÓN DE GÉRMENES PATÓGENOS QUE PENETRAN POR LA NARIZ, BOCA O GARGANTA
- PROCESAN Y DESENCADENA RESPUESTA INMUNE LOCAL Y SISTEMICA
- MAYOR IMPORTANCIA EN LA INFANCIA

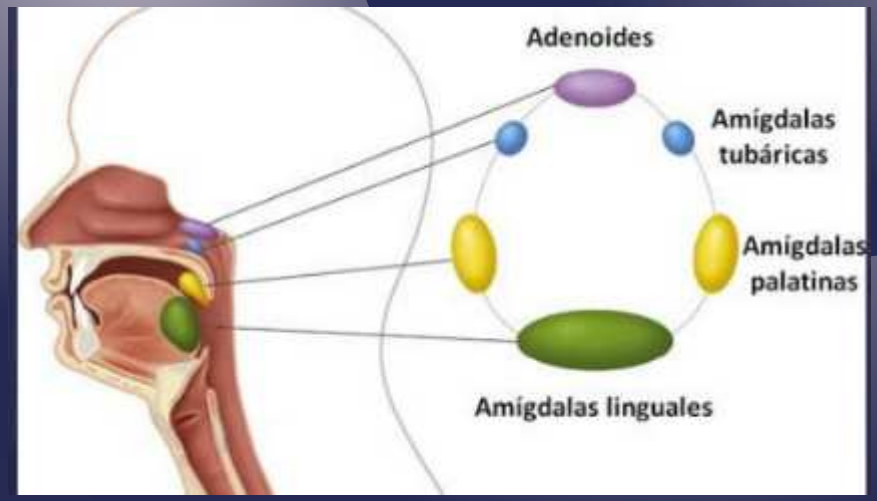

MAL FUNCIONAMIENTO

- LINFOMA DEL ANILLO DE WALDEYER
- **MONONUCLEOSIS**
- **ESCARLATINA**
- **MAYOR SENSIBILIDAD A LOS ESTREPTOCOCOS**
- **REUMATISMO AGUDO**
- **GLOMERULONEFRITIS**

La RX simple del cavum

Reconociendo Estructuras NORMALES...

*RX en perfil del cavum con el velo **equidistante** (en reposo)*

Base de cráneo

Silla turca

Límite anterior del tejido adenoideo

ESPESOR del tejido adenoideo

Velo del paladar (paladar blando)

Límite anterior de la orofaringe

Base de la lengua

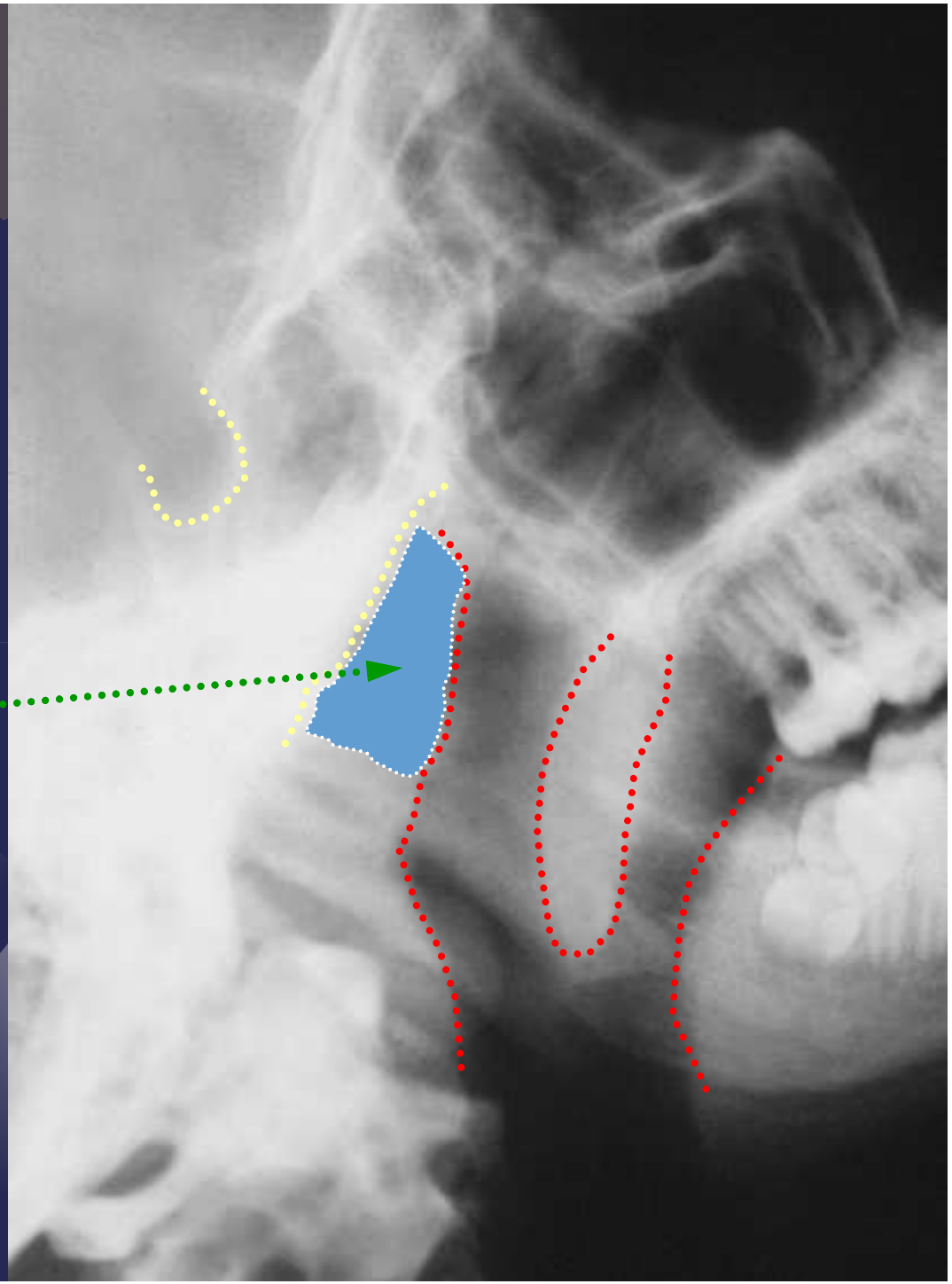

La RX simple del cuello

- *Reconociendo Estructuras NORMALES…*

CUELLO NORMAL - IMPORTANCIA DE LA TECNICA

La RX simple del cuello
DE PARTES BLANDAS

- *Reconociendo Estructuras PATOLOGICAS*
- *de PARTES BLANDAS...*

ABSCESO RETROFARINGEO

EPIGLOTITIS

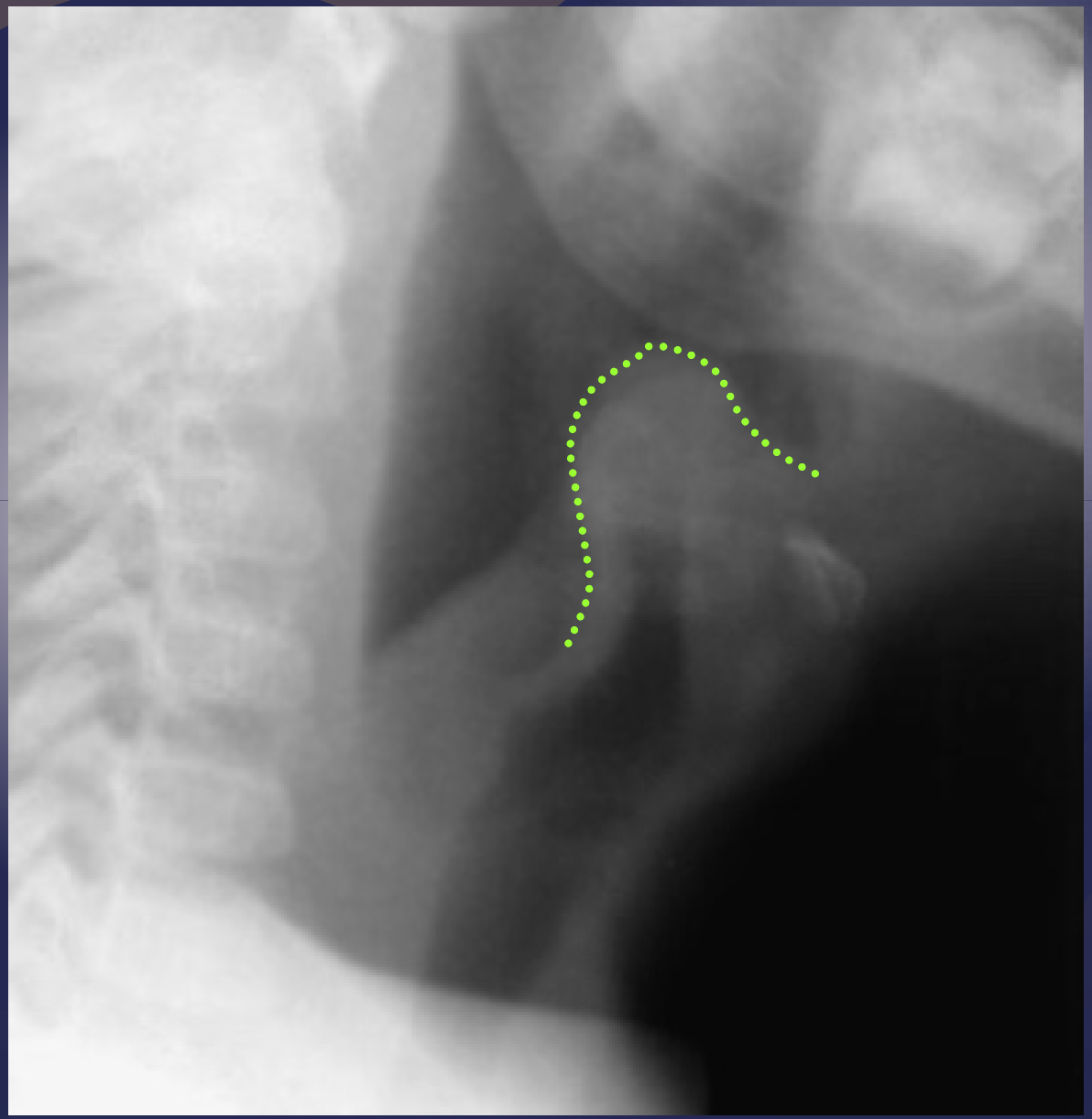

LARINGITIS SUBGLOTICA

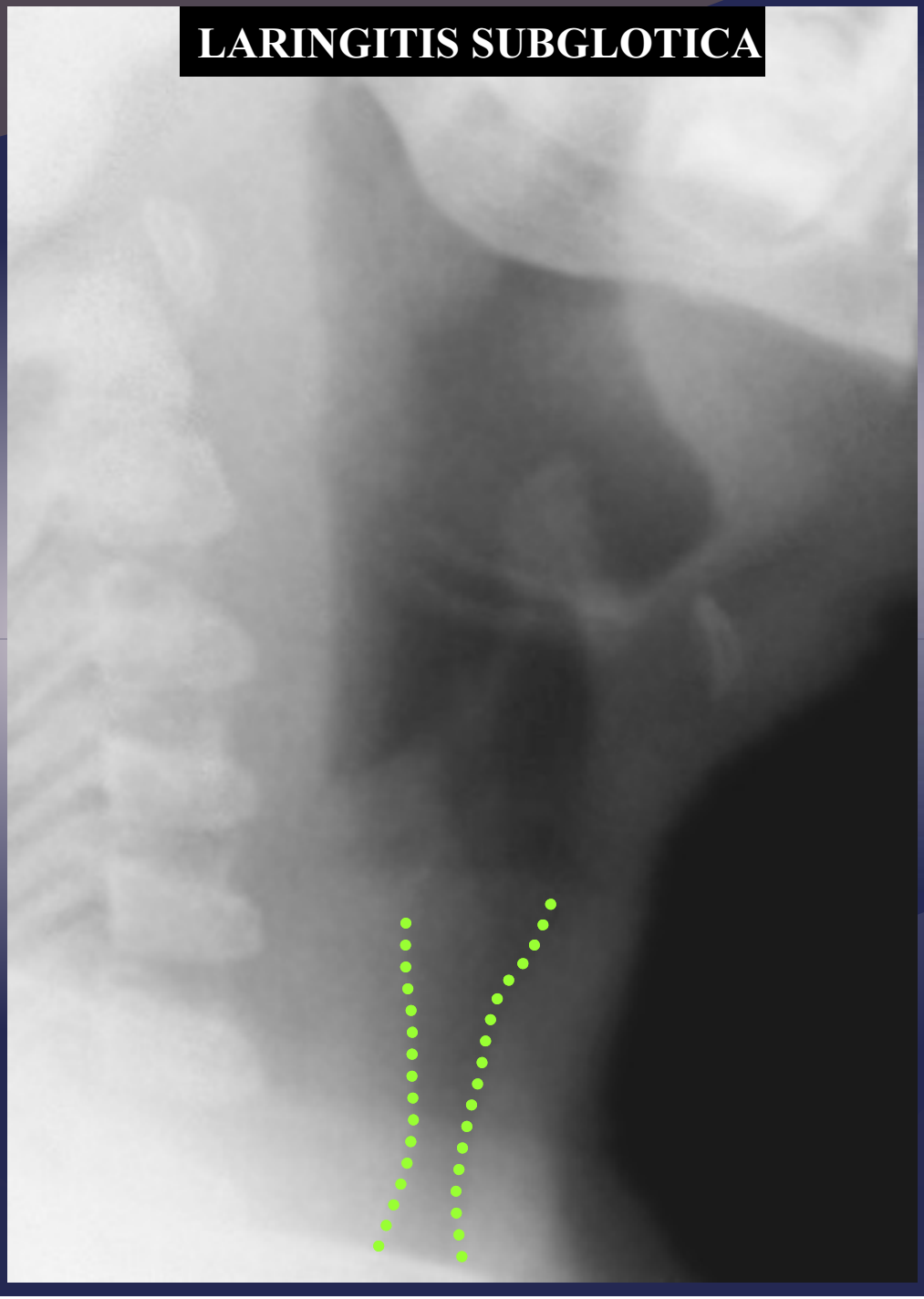

A

La RX de senos paranasales

Aspectos particulares

- EN LOS LACTANTES MENORES DE 2 AÑOS PUEDE EXISTIR OPACIFICACION DE LOS SENOS POR NORMAL DESARROLLO DE LA MUCOSA O POR ENGROSAMIENTO CAUSADO POR LIGERO EDEMA. POR ESTA RAZON , LA RX DE SENOS NO ES FIABLE PARA EVALUAR SINUSITIS

- HAY GRANDES VARIACIONES INDIVIDUALES DE TAMAÑO Y FORMA DE LOS SENOS NEUMATIZADOS Y EN LA APARIENCIA DE LOS TEJIDOS BLANDOS DENTRO DE LOS SENOS

- LOS SENOS MAXILARES Y CELDILLAS ETMOIDALES COMIENZAN SU NEUMATIZACION ANTES DE LOS 6 MESES Y SE COMPLETA A LOS 10 AÑOS DE EDAD.

- LOS SENOS FRONTALES COMENZAN SU NEUMATIZACION ENTRE LOS 4 Y 8 AÑOS

- EL SENO ESFENOIDAL SE NEUMATIZA A PARTIR DE LOS 10 AÑOS

Cavidades paranasales

3 - 5 años

Cavidades paranasales

6 - 8 años

Cavidades paranasales
Posiciones Radiológicas

Mento-Naso- Placa
Senos frontales y maxilares

Fronto-Naso- Placa
Senos etmoidales y coanas

Conclusión:

- No solicitar Rx en menores de 2 años
- Una Rx interpretada como normal, con hallazgos clínicos típicos son tratadas basándose en su presentación clínica.
- Reserves las radiografías de senos para el paciente que no responde al tratamiento o que tiene una presentación inusual
- Solicitar MNP

Parotiditis recidivante o crónica

- Agrandamiento uni o bilateral a repetición, dolorosa
- Infección recidivante: anomalía congénita de los canales
- A veces en el contexto de VIH

PATOLOGIA GANGLIONAR

Patología Infecciosa	Patología Tumoral
•Frecuencia +++ •ADP reaccionales •Adenitis a piógenos •Otras: •Arañazo de gato •MNI •Micobacterias	•Rara •Leucemia, linfomas •Nasofaringe •Tiroides •Otros: •Tumores neurógenos •Otros

Adenomegalias Reactivas

- Frecuencia ++
- Ecografía no indispensable
  - Banda hipoecogénica periférica
  - Centro hiperecogéncio
  - Limites netos, ovoideos
  - Hiperémicos
  - Afección parotídea
  - Pueden formar conglomerados

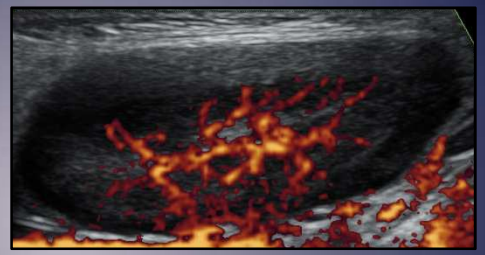

Adenitis Supurada

- Stafilococo aureus, estreptococo
- Clínica
  - Ganglios calientes y dolorosos
  - Presentación, unilateral
- Ecografía
  - Adenomegalia, heterogénea, zona hipoecogénica, a veces líquida
  - Territorio negativo al Doppler

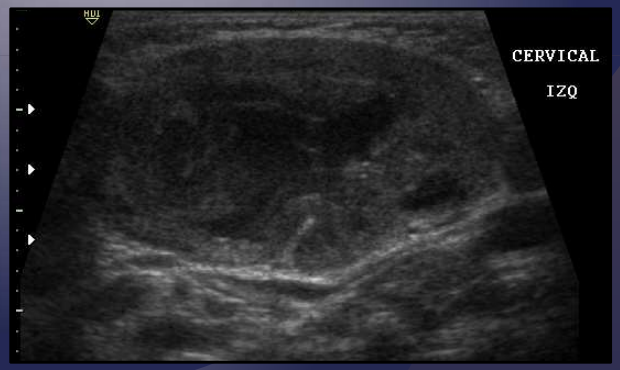

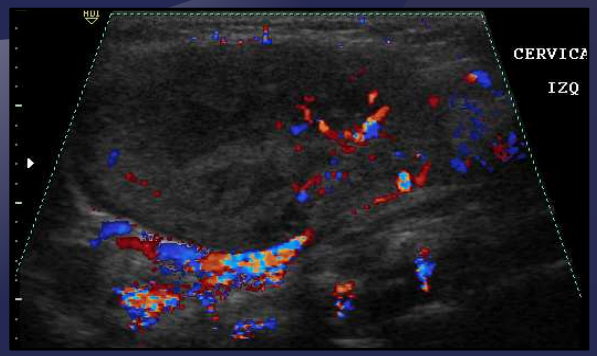

TUMORAL

- Rara. No hay signos específicos
- ADP esféricas, hipoecogénicas, voluminosas
- Vascularización excéntrica
- Ausencia de inflamación de la grasa vecina
- Afección posterior o supraclavicular
- Persistente
- Sospechar una hemopatía

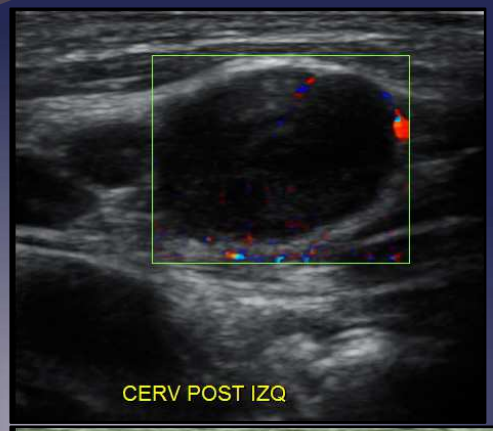

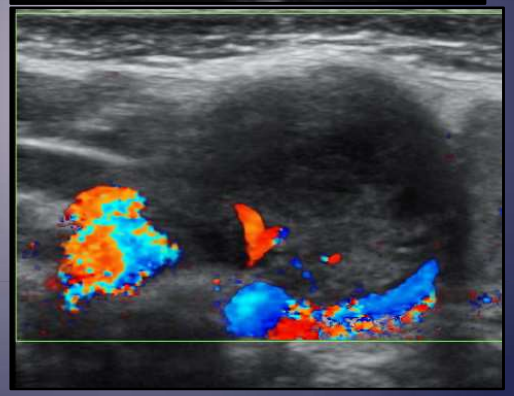

Mononucleosis infecciosa

- Ganglios redondos
- Voluminosos
- Hipoecogénicos

Enfermedad de Arañazo de Gato

- Bartonella henselae
- Tendencia a la necrosis
- Ganglios persistentes en el tiempo
- Contexto
- A veces afección visceral

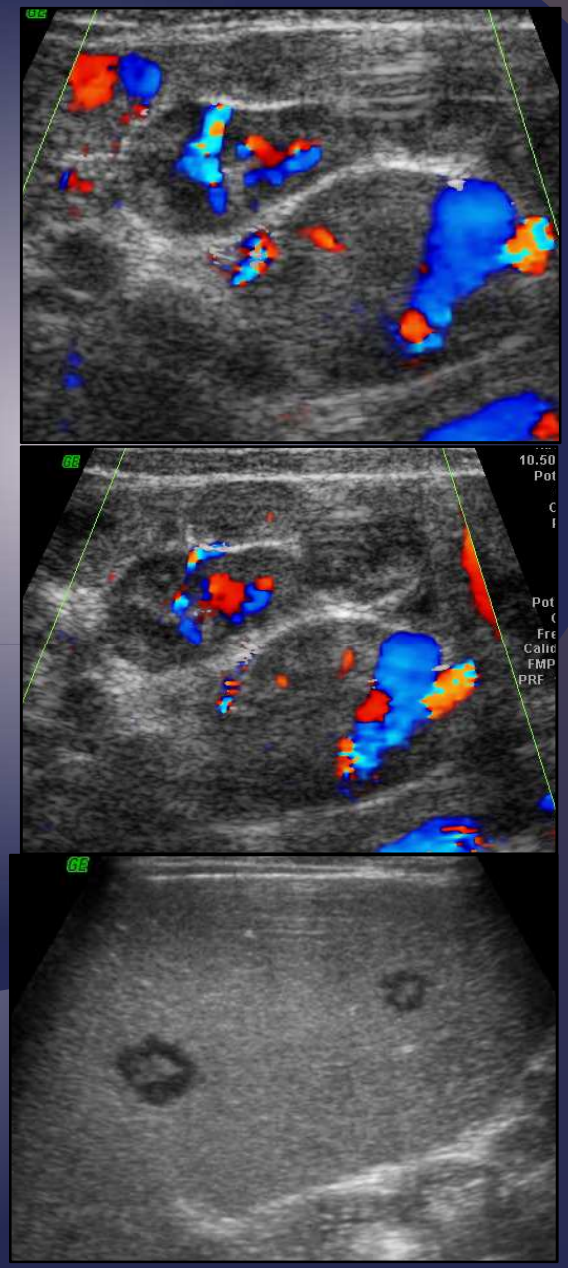

Adenopatías Cervicales del Niño
Etiología

- No hay criterios específicos, solamente algunos argumentos
- Ganglios alargados, normalmente vascularizados, ADP reactiva,
  - Ecografía inútil
- Ganglios voluminosos hipoecogénicos, contexto infeccioso, reacción de la grasa
  - Adenitis supurada
  - Ecografía en busca del absceso
- Benigno ≠ Maligno no hay ningún argumento formal
  - Duda diagnóstica biopsia

¿Cuando pedir ecografía?

- No responde al tratamiento empírico
- Sospecha de adenopatía abscedad
- Descartar otra etiología posible (quiste tirogloso, quiste branquial, higroma quístico, quiste dermoide o epidermoide)
- Evolución crónica o subaguda con mala evolución

¿CUANDO SOLICITAR RADIOGRAFIA DE TORAX?

- Adenopatías generalizadas
- Adenopatías subagudas o crónicas según clínica e interrogatorio

TIMO

- El timo forma parte del sistema linfático, endocrino e inmunológico.
- El tamaño, morfología y composición del timo cambia con la edad, alcanza su mayor tamaño durante la infancia, presentando distintas formas durante el desarrollo e involuciona en la pubertad. El timo es rodeada por una cápsula de tejido conectivo con dos componentes, la corteza (dónde encontramos abundantes linfocitos) y la médula (dónde se encuentran los cuerpos de Hassal)
- Durante el estrés y la enfermedad se produce una contracción del timo que tras su recuperación provoca una hiperplasia de rebote.

TIMO → Rx Torax F

En la radiografía frontal simple el timo es grande y difícil de diferenciar de la silueta cardíaca, tiene borde lisos y es visible hasta los 3 años. Es posible ver tejido tímico normal en un niño mayor pero en estos casos se puede confundir la glándula con un tumor mediastínico.

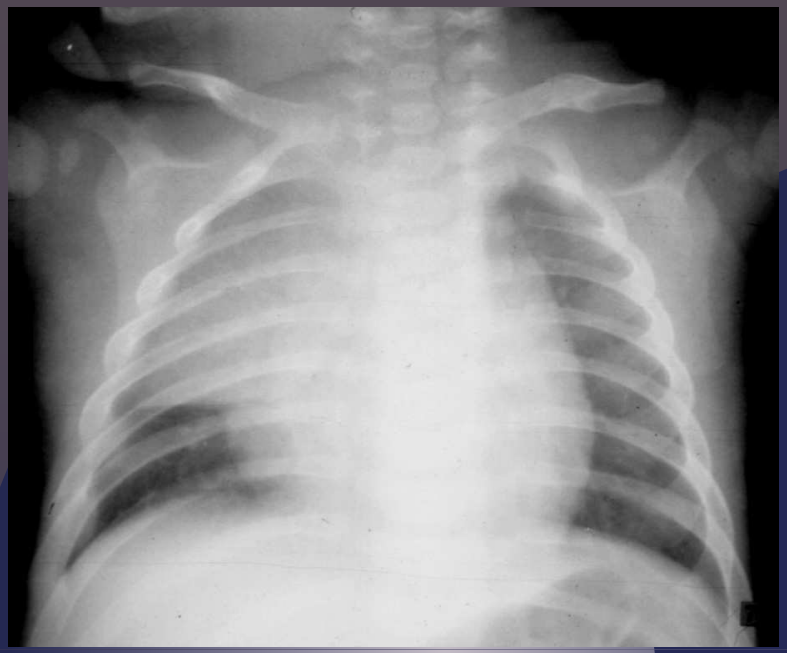

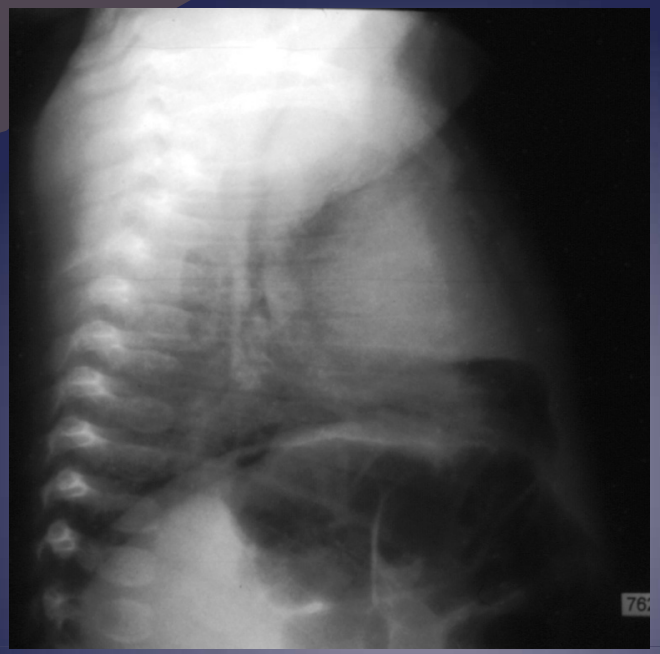

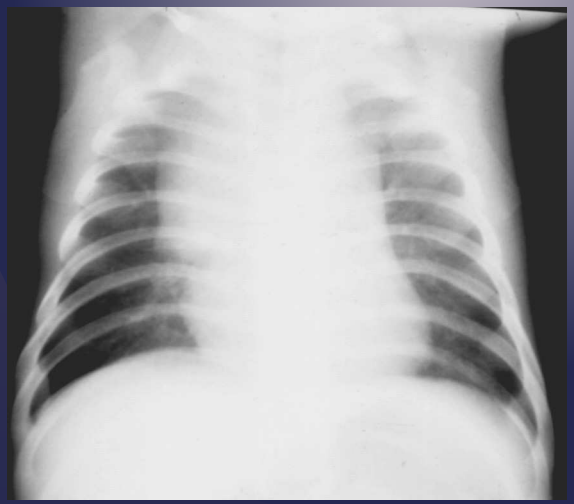

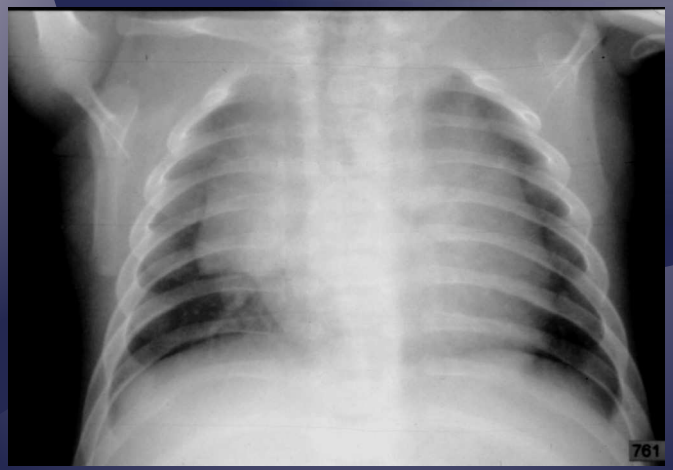
761

Niño con tos en Rx de Tórax se observa formación paracardíaca der.

El US muestra
estructura tímica pegada a AD
TIMO NORMAL

US N

Por ecografia es evaluable cualquier alteración de la ecoestructura, bordes o rigidez

TIMOLIPOMA

Inf. Leucémico

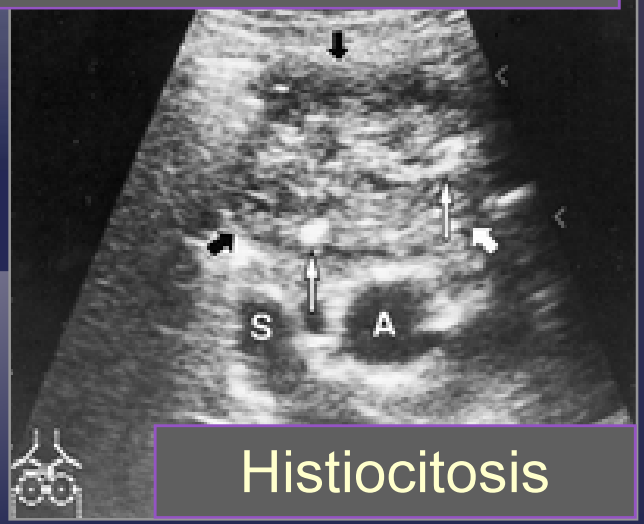

Histiocitosis

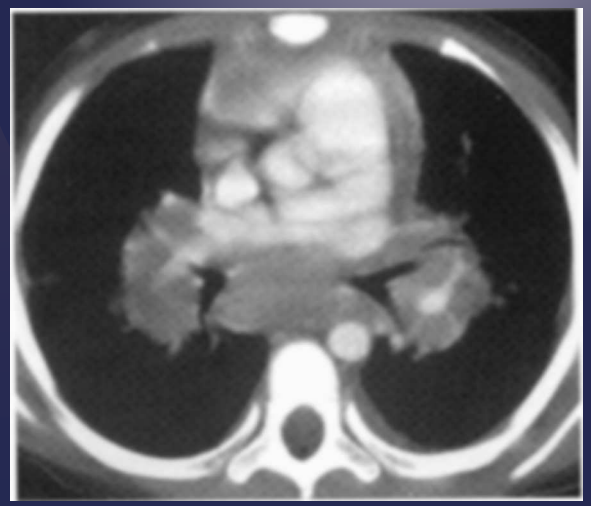

- Episodio febril con tos persistente
- Pérdida de peso

LINFOMA

F 2 a 6 m
Fiebre intermitente 3 meses
Tía abuela TBC

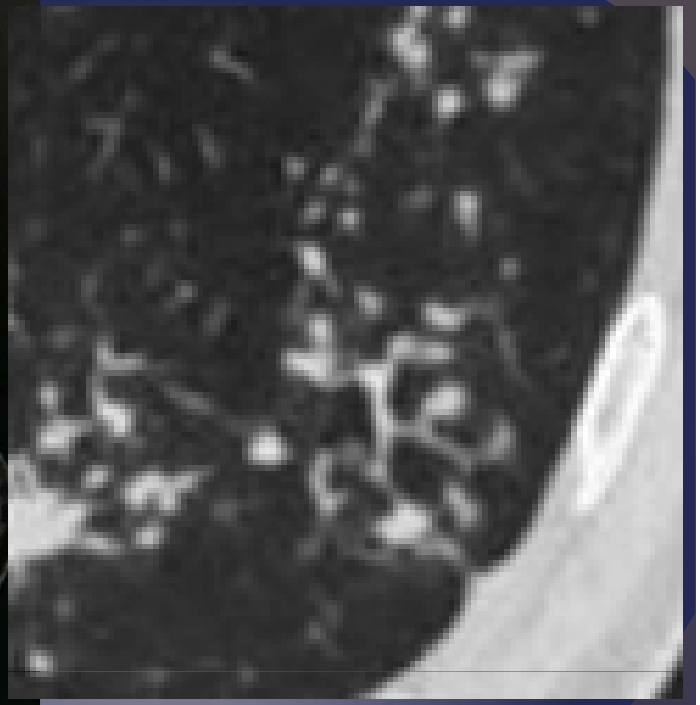



BAZO

- Órgano sólido situado en el hipocondrio izquierdo
- Constituye aproximadamente el 25% del sistema reticuloendotelial. La pulpa esplénica se divide en pulpa roja (senos venosos tortuosos), pulpa blanca central (folículos linfoideos) y una zona marginal que las divide.
- La circulación esplénica abierta contiene un sistema de filtración que elimina las plaquetas, granulocitos y los hematíes envejecidos.
- Anomalías congénitas: bazo accesorio, bazo errante, **poliesplenia, asplenia**
- Los síndromes de heterotaxia visceral variedad asplenia y poliesplenia están presentes en el 3% de los pacientes con cardiopatía congénita.

Asplenia (Sd de Ivemark):

Es la ausencia congénita del bazo, que se encuentra en asociación con situs inversus, hígado medial y pulmón izquierdo con tres lóbulos. El 80% de los pacientes mueren al año de vida por comorbilidad con anomalías cardíacas graves.

ESPLENOMEGALIA

- En los niños el tamaño se correlaciona con tablas según la edad y alcanza el tamaño adulto a partir de los 15 años de edad
- Esplenomegalia y puede ser la única o primera manifestación de un amplio espectro de patologías tales como infecciosas y sd. mielolinfoproliferativos.
- **Microabscesos**: suelen presentarse en pacientes inmunocomprometidos y las causas más frecuentes son infección fúngica, tuberculosa, Pneumocystis jiroveci, histoplasmosis y citomegalovirus. Se observan como múltiples lesiones hipodensas o hipoecoicas generalmente menores de 10mm

Caso clínico

- Paciente varón de 2 años que consulta por dificultad para deambular y dolor en muslo y miembro inferior derecho.
- Antecedentes obstétricos:
- * Embarazo controlado
- * Eutósico a término
- * Desarrollo psicomotor normal

& HEMOGRAMA: GB > 10900 ERITROSEDIMENT 48 mm/h FOSFATASA ALCALINA 575 UL/l

- Se solicita Ecografía de cadera dcha: de características ecográficas habituales.

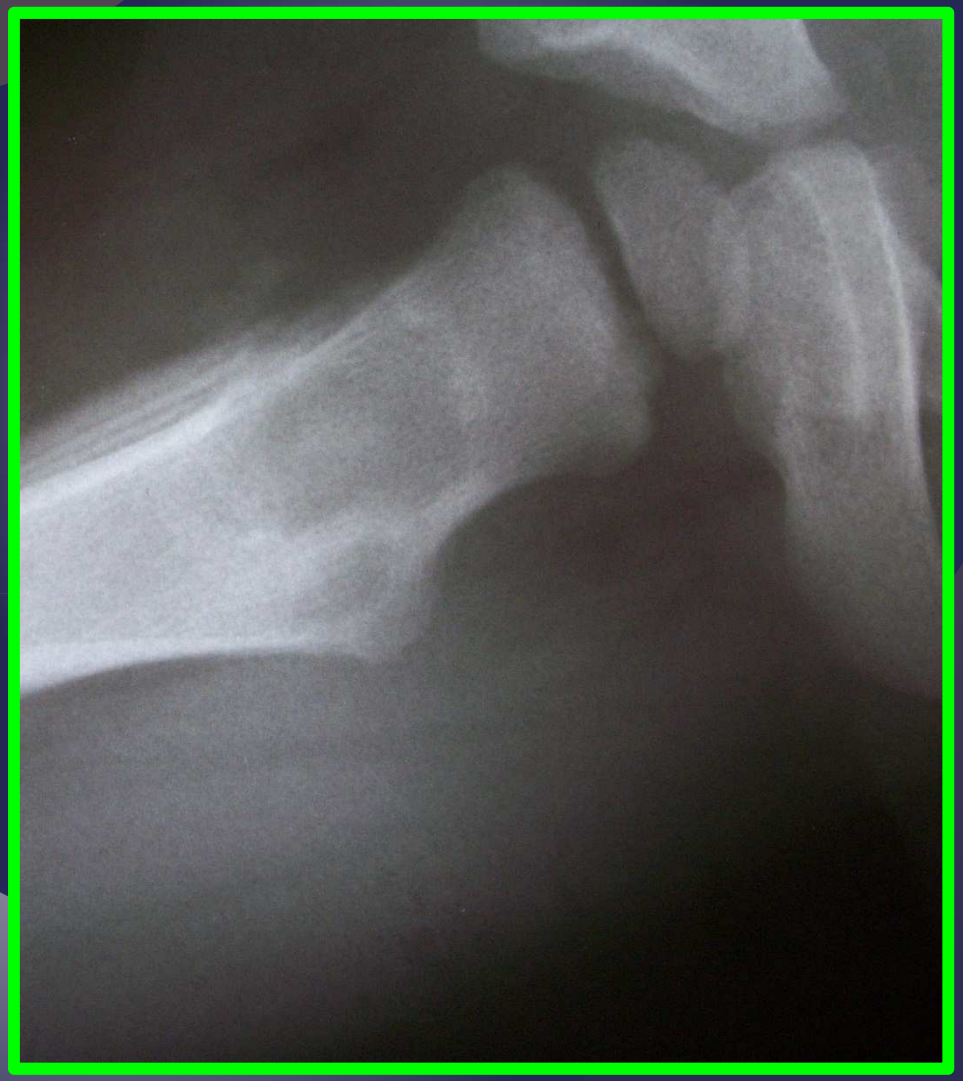

SC 240.0 mm
SW 3.0 mm
Z 1.45
IE 0.50
R
5 cm

120kV, 210mA
SC 240.0 m
SW 3.0 m
Z 1.4
IE 0.5
5 cm

SC 240.0 mm
SW 3.0 mm
Z 2.52
IE 1.00
14.2 mm
17.2 mm
3 cm

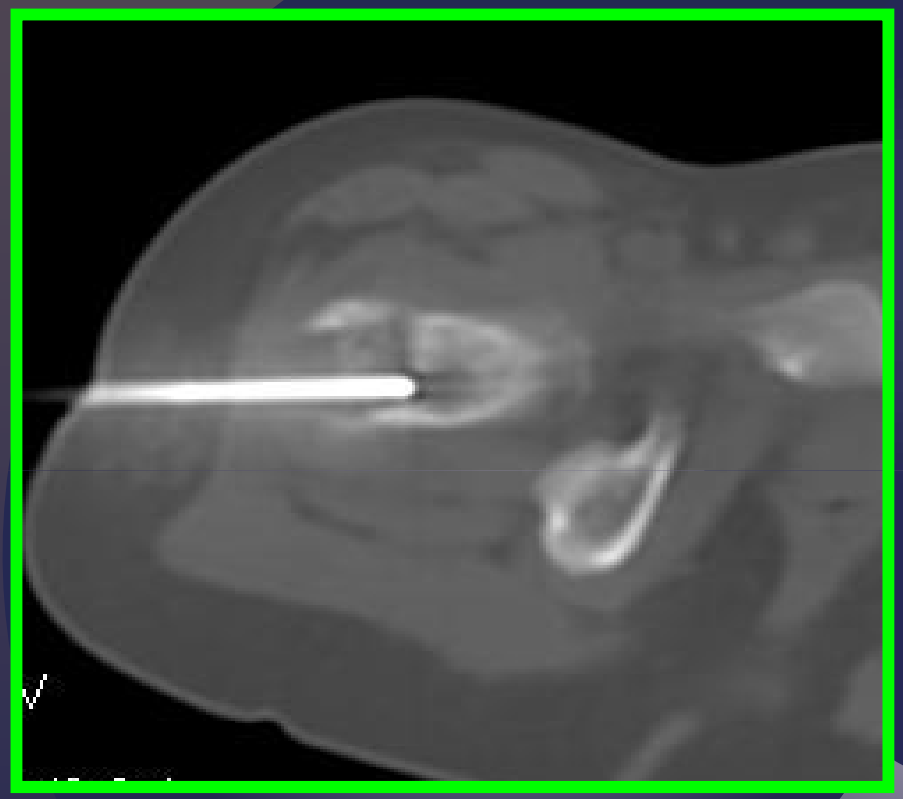

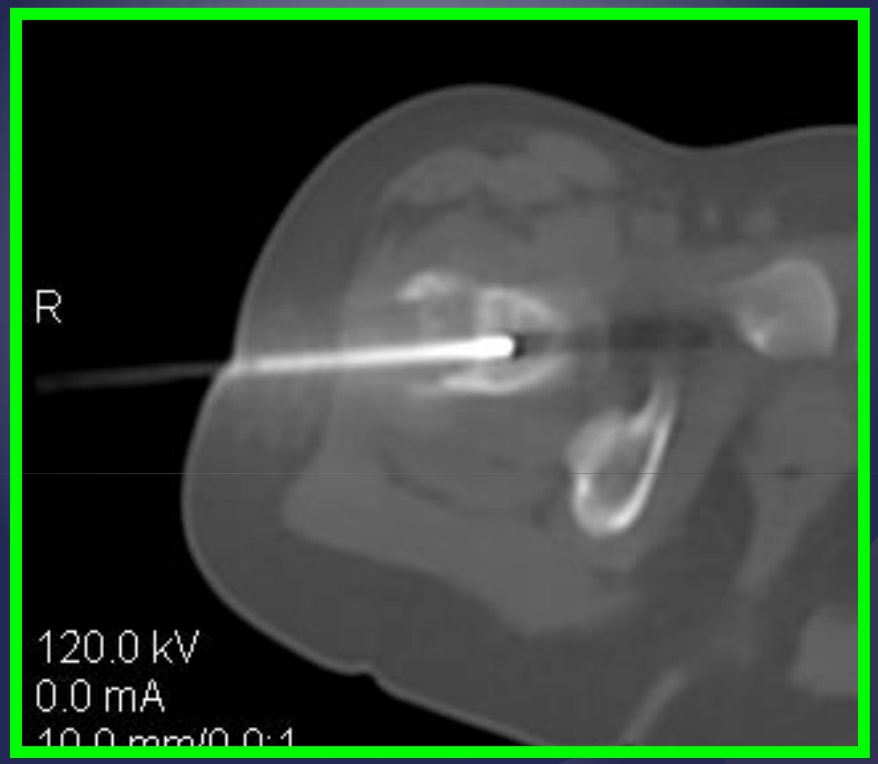

TAC (PUNCIÓN)

- BIOPSIA DE HUESO POR PCR
  PRESENCIA de M. Bovis

- PCR EN LAVADO GÁSTRICO
  Ausencia de M. Bovis

Criterios diagnósticos de osteítis BCG:

- ✓ Vacunación con BCG
- ✓ Ningún contacto con TBC identificado
- ✓ Imágenes radiográficas y sintomatología típicas de osteítis
- ✓ Aislamiento en la lesión ósea de una cepa identificable como BCG o detección por microscopía de bacterias ácidoalcohol resistentes ó cambios histopatológicos sugestivos de proceso TBC en la lesión ej: granuloma de células epitelioides con Bacilos ácido alcohol resistentes o sin ellos.

Sitios mas frecuentes de afectación:

- ➢ Metáfisis de huesos largos: *fémur, tibia* y húmero a diferencia de la osteomielitis TBC con predilección por columna toracolumbar
- ➢ Esternón y Costillas
- ➢ Huesos tubulares cortos de manos y pies

OSTEOMIELITIS POR BCG (MYCOBACTERIUM BOVIS)

- Su frecuencia oscila en un caso en 1/1000.000
- Estudiar el **sistema inmunitario**.
- Primeros síntomas aparecen un año después de la aplicación de la vacuna con un rango **(3 y 26 meses).**

SEGUIMIENTO

- ECOGRAFIA: partes blandas, timo, ganglios, bazo, hígado
- TOMOGRAFIA CON CONTRASTE: mediastino, hueso, pulmon
- RMN CON CONTRASTE: hueso, partes blandas, hígado y bazo

Hospital de Niños
Dr. Orlando Alassia
Ciudad de Santa Fe

MUCHAS GRACIAS

Dr. Fernández Guillermo
guifernan02@yahoo.com.ar