# MANEJO DEL PACIENTE CON MALFORMACION RENAL

Laura García Chervo
Servicio de Nefrología y Trasplante renal
Hospital de Pediatría “ J. P. Garrahan”

Hospital de Pediatría
Garrahan

# CAKUT

## Congenital Anomalies of Kidney and Urinary Tract

- AGENESIA RENAL (uni o bilateral)
- HIPOPLASIA / DISPLASIA RENAL
- ECTOPIA/ FUSION/DOBLE SISTEMA EXCRETOR
- ESTENOSIS PIELOURETERAL (EPU)
- ESTENOSIS VESICOURETERAL (EVU)
- MEGAURETER
- REFLUJO VESICOURETERAL (RVU)
- VALVULAS DE URETRA POSTERIOR (VUP)

Hospital de Pediatría
Garrahan

# CAKUT

- Grupo heterogéneo de anomalías por un desarrollo embrionario anormal del sistema renal
- Causa más frecuente de ERC terminal en la infancia.
- Representan el 40-50 % de los trasplantes renales
- Un 30 % se asocia a otras anomalías congénitas.

Hospital de Pediatría
Garrahan

# AGENESIA RENAL

- 50 -70 % se asocia a displasia, ectopía y/o RVU
- Hipertrofia compensatoria
- Ecografía Gestacional: diferencia la agenesia del riñon único por involución de un riñon displásico.
- Centellograma con DMSA confirma la ausencia.
- Controles anuales con proteinuria / TA
- Tratamiento: dieta hiposódica normoproteica/ IECA

Hospital de Pediatría
Garrahan

# HIPOPLASIA RENAL

- Unilateral 1/1000
- Bilateral 1/4000
- Riñones pequeños (menos nefronas).
- Tablas para percentilar riñones según talla.
- Fórmula = 0,4 x edad en anos + 7
- Seguimiento como disminución masa nefronal con dieta hiposodica normoproteica y IECA

**Enfermedad renal crónica**

Hospital de Pediatría Garrahan

# ECTOPIA/FUSION

- Riñones en herradura: generalmente normales salvo que haya obstrucción en la vía urinaria.
- Ectopía: el riñón no está en la fosa renal.
- Ectopía renal cruzada fusionada: el riñón que cruza es más pequeño.
- Doble sistema excretor simple o complicado: riñón con dos sistemas excretores y dos uréteres. Se asocia a RVU

Hospital de Pediatría Garrahan

# DISPLASIA RENAL

- Uni o bilateral
- Histología alterada: Nefronas inmaduras/ Estroma indeferenciado
- Ecografía: Riñones pequeños, normales o grandes. Pueden verse quistes

Hospital de Pediatría
Garrahan

# DISPLASIA RENAL MULTIQUISTICA

- Unilateral
- Ecografía: Múltiples quistes de distintos tamaños sin sistema excretor (atresia ureteral). Los quistes no se comunican (diferencia con hidronefrosis).
- DMSA muestra ausencia de captación.
- Puede asociarse a RVU del riñón contralateral.
- Manejo conservador como rinón único.
- Involuciona con el tiempo

Hospital de Pediatría
Garrahan

# HIDRONEFROSIS

- Dilatación de la pelvis y los cálices renales.
- Uni o bilateral
- Obstrucción de la vía urinaria por defectos del tracto urinario (EPU, EVU, RVU o VUP) o por litiasis.
- Y no olvidar la poliuria (ej Diabetes insípida)
- NO ES UNA ENTIDAD EN SI MISMA
- Si persiste provocará atrofia tubular, inflamación y necrosis ⇨ **NEFROPATIA OBSTRUCTIVA**
- Si el daño renal es bilateral ⇨ **ERC**

Hospital de Pediatría Garrahan

# DRM

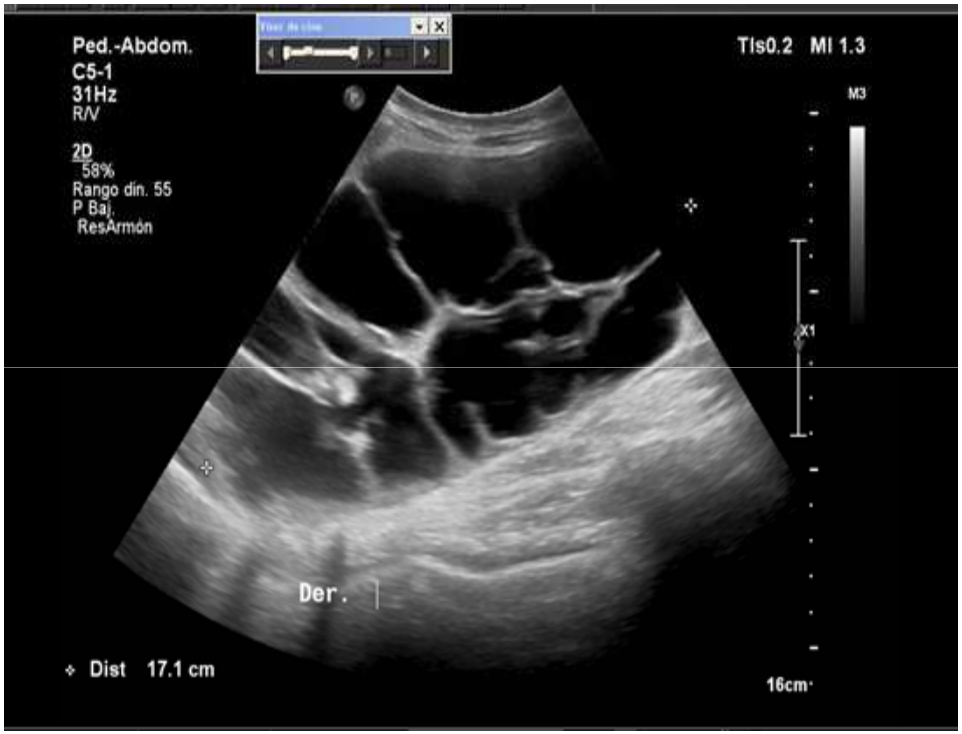


# HIDRONEFROSIS

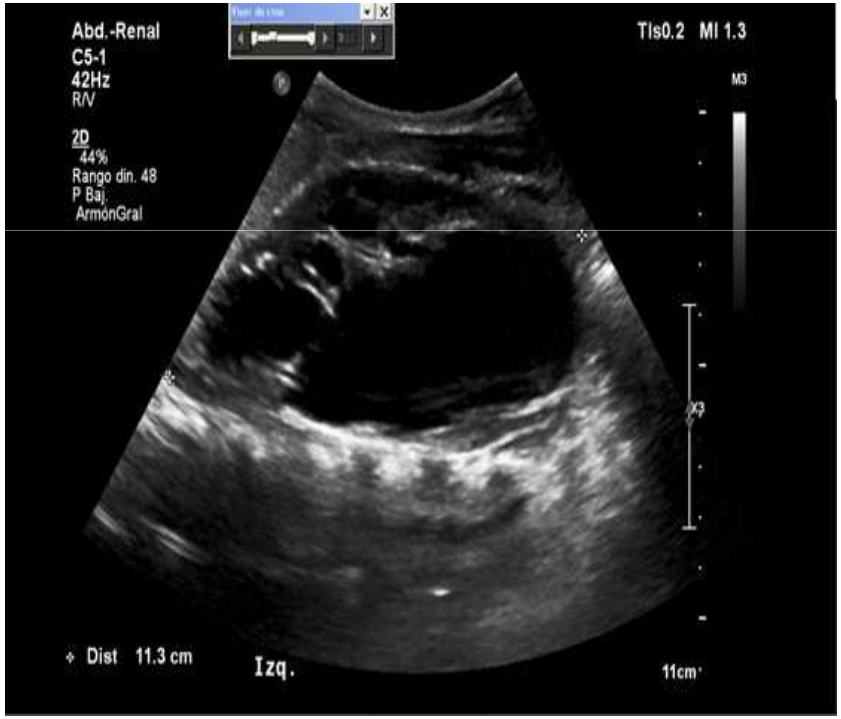


Hospital de Pediatría
Garrahan

# REFLUJO VESICOURETERAL

- Flujo retrógrado de orina desde vejiga a uréteres.
- 5 grados (del grado I al grado V)
- Se asocia con ITU/ Cicatrices renales / Displasia
- Ecografía : variable
- Primario: Malformación anatómica de la UUV
  Disfunción vesical no neurogénica
- Secundario: Vejiga neurogénica (MMC)
  Válvula de Uretra Posterior

Hospital de Pediatría
Garrahan

# RVU PRIMARIO

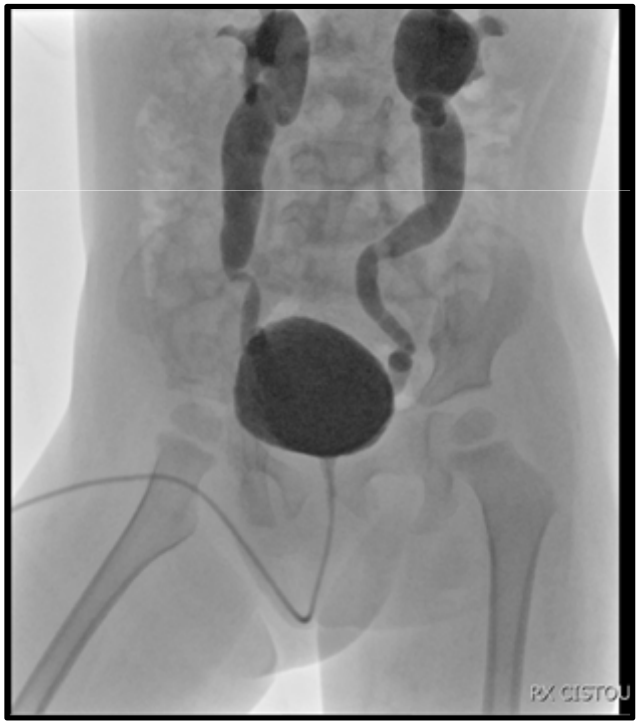


# RVU SECUNDARIO

Hospital de Pediatría
Garrahan

# REFLUJO VESICOURETERAL

DIAGNÓSTICO POR CUGM

**CUANDO ???**

- Hidronefrosis/Ureterohidronefrosis uni o bilateral
- Primera ITU febril en < 1 año aún con eco normal
- ITU atípica o recurrente en < 1 año
- ITU atípica o recurrente en > 1 año con DMSA patológico.
- ITU en paciente con eco con riñones pequeños y/o ecogénicos

# REFLUJO VESICOURETERAL

## Se debe indicar profilaxis ATB ? A quiénes ?

| RVU PRIMARIO | RVU SECUNDARIO |
| --- | --- |
| • < 1 año con RVU de cualquier grado.<br>• > 1 año con RVU III- IV- V<br>• Cuando el DMSA es patológico | Dependerá del grado y de presencia o no de derivación de la vía urinaria (vesicostomía, ureterostomía) |

Nuevas recomendaciones frente a las actuales controversias en infección urinaria Comité de Nefrología (2011-2013)

Hospital de Pediatría Garrahan

# VALVULA DE URETRA POSTERIOR

- Obstrucción congénita de la uretra posterior
- Varones
- Incidencia 1/ 5000-8000
- Ureterohidronefrosis bilateral prenatal
- RVU secundario con vejiga trabeculada
- Cistoscopía diagnóstica y terapéutica
- RECORDAR la desobstrucción no siempre mejora la función renal

**NEFROPATIA OBSTRUCTIVA**

**ERC**

Hospital de Pediatría Garrahan

# VALVULA DE URETRA POSTERIOR

Hospital de Pediatría
Garrahan

# Muchas gracias

Hospital de Pediatría
Garrahan