

Descripción del caso presentado en el número anterior: Dermatomiositis *Dermatomyositis*

*Dra. María B. Moschini^a, Dra. María I. Nabais Robalo^a, Dra. Agustina Raimondi^a, Dra. Valeria Bidegain^a,
Dr. Miguel Melgarejo^a y Dr. Joaquín Pedre^a*

El diagnóstico se basó en: lesiones cutáneas eritematosas, úlceras puntiformes en codos, eritema palmo-plantar, lesiones de vasculitis digital, enantema en carrillos, eritema periungueal, debilidad muscular proximal y distal simétrica, retracciones isquiotibiales y tos no productiva.

Conducta

Estudios:

Hemograma normal, excepto eritrosedimentación: 80 mm/h. Enzimas hepáticas y musculares aumentadas.

Anca-P, Anca-C, ENA negativos. Serologías negativas para CMV, HAV, HBV, HCV, toxoplasmosis, VIH y parvovirus B19. Monotest positivo con anticuerpos anti-EBNA y VCA negativos. Serología para VZV positivo débil.

Capilaroscopia: capilares digitales dilatados, arborescentes, zonas avasculares, entrecruzamientos.

La RMN de ambos cuádriceps mostró cambio de intensidad de los músculos de ambas caderas y muslos, observándose hiperintensos en T2 y STIR. Leve hidrartrosis en la rodilla derecha. Ecocardiograma, fondo de ojo y espirometría, normales. Tratamiento: metilprednisolona 30 mg/kg/dosis EV (3 pulsos), infusión de gammaglobulina 2 g/kg EV (única dosis), metotrexato 10 mg/m²/semana VO.

La evolución fue favorable con franca mejoría de los signos y síntomas. Permaneció con corticoides VO a dosis de mantenimiento, terapia física y cuidados de posición y seguimiento por el servicio de reumatología infantil.

Conceptos sobre dermatomiositis

Pertenece al grupo de miopatías inflamatorias idiopáticas sin afección de la transmisión neuromuscular, autoinmunitarias, determinadas genéticamente, que afectan la piel, el músculo estriado, o ambos. Se expresa como enfermedad inflamatoria cutánea muy sintomática, o como debilidad gene-

ralizada del músculo esquelético.¹

Se desconoce la etiología, actualmente se sugiere una patogenia autoinmunitaria y predisposición genética.¹

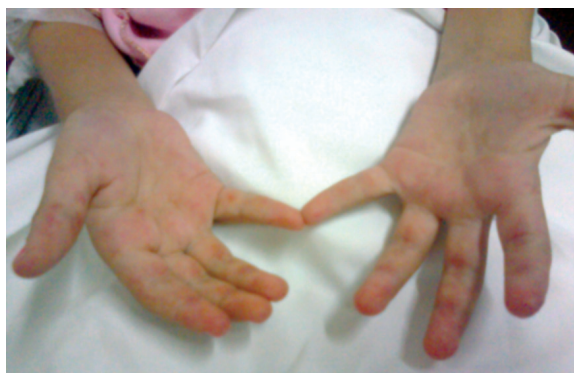La incidencia de dermatomiositis en pediatría es de 1 a 3,2 por millón; hay dos picos: entre los 5 y los 9 años y entre los 10 y los 14 años; con predominio en mujeres y en la raza negra.¹

El dolor y la debilidad muscular proximal son los síntomas indicativos de compromiso muscular, asociados con alteraciones electromiográficas o de las enzimas musculares.

Habitualmente se presentan también síntomas como fiebre, cansancio y disminución de peso.^{1,2} En el 3-5% de los casos se encuentra compromiso cutáneo sin manifestaciones musculares.^{1,2}

Las manifestaciones clínicas más destacadas son: anorexia, pérdida de peso, cansancio, fiebre, debilidad muscular simétrica de predominio proximal, afección de la musculatura faríngea e hipofaríngea, dolor a la palpación en áreas musculares, edema, eritema en párpados en heliotropo y pápulas de Gottron. Otras incluyen fotosensibilidad, eritema malar y palmar, calcificaciones en piel o tejido celular subcutáneo, dolor abdominal, hemorragia digestiva, neumonía, pericarditis, miocarditis, artritis simétrica, microhematuria, trastornos de la conducta, hipertensión y fenómeno de Reynaud. Es muy rara la asociación de dermatomiositis juvenil con neoplasias.²

FIGURA 1. Fotografía de las manos de la paciente en el día 2 de internación



a. Servicio de Pediatría. Hospital Municipal de Vicente López "Prof. Dr. Bernardo A. Houssay".

Correspondencia: Dra. María B. Moschini
mbelenmos@hotmail.com

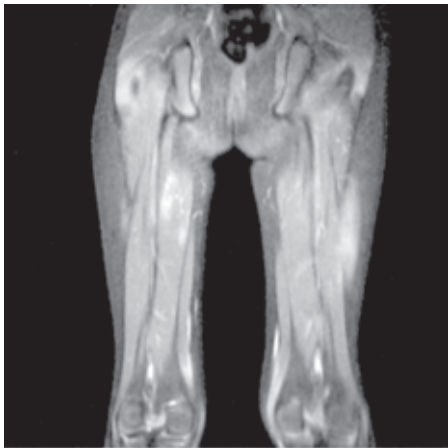
Recibido: 21-12-2010

Aceptado: 15-2-2011

Los exámenes usuales son, entre otros, enzimas hepáticas y musculares (GOT, GPT, CPK, LDH, aldolasa), electromiografía y biopsia muscular. Es menester medir las cuatro enzimas musculares, pues se han descrito casos en los que sólo una de ellas se encuentra elevada.²

Los objetivos del tratamiento son preservar y mejorar la función muscular, prevenir la atrofia por desuso y evitar contracturas musculares que resultan de la limitada movilidad articular y de la cicatrización fibrótica muscular.¹

FIGURA 2. RMN de ambos cuádriceps, corte coronal



El pilar del tratamiento farmacológico son los corticoides a altas dosis en su fase de ataque, prednisona 1-2 mg/kg/día durante un mes o tres a cinco pulsos de metilprednisolona 20-30 mg/kg/día. Al lograr mejoría clínica y descenso de los parámetros de laboratorio, se inicia la fase de mantenimiento con disminución de la dosis un 20-25% cada 3-4 semanas, hasta llegar a 10-15 mg/kg/día.¹

Si no hay respuesta al tratamiento o se requieren altas dosis, se recurre a los inmunosupresores (metotrexato y ciclosporina A). Entre otras terapias, se describen la ciclosporina, los antipalúdicos y las gammaglobulinas.

Son importantes la terapia física y la rehabilitación, dirigidas por personal entrenado. De ambas partes del tratamiento dependen las secuelas que deje la enfermedad y la incapacidad a futuro. ■

BIBLIOGRAFÍA

1. Baquero R, Cogollo L, Roa M, Muñoz C, Diago J. Dermatomiositis juvenil: presentación de caso y revisión de la literatura. *Pediatría*. Órgano Oficial de la Sociedad Colombiana de Pediatría. 2010;43(1):13-20.[Consultado: 18-febrero-2011] Disponible en: http://www.scp.com.co/ArchivosSCP/pdf_Revista_Pediatría/01-64_Pediatría_Vol_43_No_01_mayo_2010_final.pdf.
2. Pachman LM. Dermatomiositis juvenil. En: Behrman R, Kliegman R, Jenson H, Nelson. Tratado de Pediatría. 16^a. Ed. México: McGraw-Hill Interamericana, 2001; Págs. 786-789.

Presentación del nuevo caso clínico

En el próximo número se publicará el diagnóstico, manejo y tratamiento de este caso.

Niña de 5 años de edad que presenta odinofagia y edema bpalpebral de 72 horas de evolución. Comenzó hace diez días con cuadro de faringitis y recibió amoxicilina, que la madre suspendió al cuarto día de tratamiento. Sin antecedentes personales ni familiares de relevancia.

Examen físico: sin particularidades en los sistemas cardiovascular y respiratorio. Se observa edema bpalpebral moderado con ligero eritema conjuntival sin secreción y eritema de fauces con exudado blanquecino. A la palpación presenta adenopatías submaxilares bilaterales móviles y sin signos de flogosis y bazo palpable 3 cm por debajo del reborde costal.

Exámenes complementarios: orina completa y telerradiografía de tórax normales. La ecografía abdominal muestra esplenomegalia moderada. El recuento de glóbulos blancos es de 25 900 (8000 neutrófilos totales), hemoglobina de 9g/dl, hema-

trocrito 30% y plaquetas 200 000/mm³.

Se indica realizar frotis de sangre periférica, cultivo de fauces y monotest. Se inicia tratamiento con penicilina por vía oral.

A las 72 horas consulta por haberse agregado al cuadro mencionado registros térmicos intermitentes y erupción maculo-papular eritematosa generalizada y pruriginosa, con áreas purpúricas en zona cervical posterior y brazo derecho.

¿Cuál es su diagnóstico?

- Farmacodermia.
- Síndrome mononucleósico.
- Enfermedad de Kawasaki.
- Debut de enfermedad oncohematológica.
- Infección por *Streptococcus pyogenes*.

Para poder votar ingrese a:
<http://www.sap.org.ar/archivos>