

Infección respiratoria por influenza A H1N1 en niños: Hallazgos radiológicos y correlación con el pronóstico clínico en pacientes internados en un hospital pediátrico

Influenza A H1N1 respiratory infection: radiologic findings and correlation with clinical outcome in pediatric inpatients. A pediatric hospital experience

Dr. Darío J. Teplisky^a, Dra. Mónica Galeano^a, Dra. Elizabeth V. Tedesco^a, Dra. Carolina V. Gonseski^a, Dra. Paola A. Sánchez Salinas^a, Dr. Carlos Blanco^a, Dra. Verónica B. Ametller^a y Dra. Silvia M. Moguillansky^a

RESUMEN

Introducción. En 2009, la OMS declaró a la infección por el virus Influenza A H1N1 como pandemia mundial. Se ha comunicado que el patrón radiológico podría predecir la evolución clínica en pacientes afectados.

Objetivo. Describir los hallazgos radiológicos en las radiografías de tórax (Rx) de frente, obtenidas al ingreso institucional, en pacientes pediátricos internados con infección respiratoria por Influenza A H1N1 y su correlación con la evolución clínica.

Población y métodos. Estudio retrospectivo, observacional y descriptivo de la historia clínica y la Rx de frente al ingreso en 47 pacientes con diagnóstico de infección respiratoria por Influenza A H1N1.

Resultados. La Rx fue patológica en el 94% de los pacientes. El patrón de condensación fue más frecuente en pacientes que requirieron mayor cantidad de días de oxígeno y mayor riesgo de internación en unidad de cuidados intensivos. El patrón en vidrio esmerilado se asoció también con mayor cantidad de días de oxígeno suplementario.

Conclusiones. Las Rx presentaron patrones predominantes en vidrio esmerilado y refuerzo peribronquial. Los niños con hallazgos radiológicos de condensación lobular y vidrio esmerilado al ingreso presentaron una evolución clínica más grave.

Palabras clave: virus Influenza A H1N1, radiografía tórax, niños.

SUMMARY

Introduction. In the year 2009, the World Health Organization declared the Influenza A H1N1 virus as a pandemic. It has been reported that the radiographic pattern in chest x-ray may predict the clinical outcome in patients affected.

Objective. To describe the chest x-ray findings in pediatric patients with confirmed diagnosis of Influenza H1N1 respiratory infection and its correlation with clinical evolution.

Population and methods. A retrospective, analytic and descriptive study of 47 pediatric inpatients with confirmed diagnosis of H1N1 influenza who had available chest x-ray was performed. Medical records were reviewed for underlying medical conditions and patient's outcome.

Results. 94% of patients had abnormal x-ray. Consolidation and ground-glass opacities had significantly higher frequency in patients who needed more days of oxygen supplement. Initial chest x-ray with lobar consolidation was observed in patients with greater risk of Intensive care unit admission.

Conclusion. The most frequent radiological patterns found were ground-glass opacities and peribronchial markings. Lobar consolidation and ground-glass opacities are associated with adverse outcome.

Key words: Influenza A virus, H1N1 subtype, radiography, thoracic, child.

doi:10.5546/aap.2011.525

INTRODUCCIÓN

En el año 2009, la OMS declaraba a la infección por Influenza A H1N1, como pandemia mundial.¹

En la Argentina, los índices de morbilidad y mortalidad de esta infección fueron particularmente mayores, y la tasa de hospitalización fue casi el doble que la informada el año previo.²

Durante la onda de pandemia en el hemisferio norte se ha comunicado que el patrón radiológico en las radiografías de tórax (Rx) podría ser útil en la predicción de la evolución clínica. En nuestro conocimiento no se han publicado datos sobre las características clínico-radiológicas de los pacientes pediátricos durante la onda pandémica en el hemisferio sur. El objetivo de este estudio es describir los hallazgos radiológicos en las Rx al ingreso institucional en pacientes pediátricos con infección por Influenza A H1N1 y su correlación con la evolución clínica.

POBLACIÓN Y MÉTODOS

Realizamos un estudio retrospectivo observacional, analítico y descriptivo.

Analizamos las historias clínicas y Rx de frente, disponibles al ingreso institucional, de 47 pacientes internados en sala de cuidados intermedios en nuestro hospital, desde el 1 de junio al 21 de junio de 2009 (pico de la epidemia de gripe A), con diagnóstico confirmado por reacción en cadena de la polimerasa en cultivo de secrecio-

a. Coordinación de Diagnóstico por Imágenes. Hospital Nacional de Pediatría "Prof. Dr. Juan P. Garrahan". Buenos Aires.

Correspondencia:
Dr. Darío Javier Teplisky: dteplisky@garrahan.edu.ar

Conflicto de intereses: Ninguno que declarar.

Recibido: 10-7-2011
Aceptado: 14-10-2011

nes de infección respiratoria por el virus Influenza A H1N1.

La presencia de imágenes patológicas en las Rx previas (condensación y vidrio esmerilado), así como la oxigenoterapia domiciliaria previa al ingreso fueron criterios de exclusión.

Se confeccionaron fichas con los patrones radiológicos predefinidos. Estas fueron completadas por dos radiólogos con más de 10 años de experiencia, de forma independiente, sin contar con información sobre la evaluación del otro especialista. En caso de haber diferencias en la interpretación, se solicitó al radiólogo de mayor experiencia reevaluar sus hallazgos y confirmarlos o corregirlos sin contar con el informe del otro radiólogo.

Se solicitó a los radiólogos que clasifiquen a las Rx como normal o anormal sobre la base de los hallazgos en las siguientes áreas:

a. Parénquima pulmonar: Presencia de algunos de los siguientes patrones radiológicos:

Refuerzo peribronquial (RP): líneas gruesas radiopacas alrededor de los bronquios.

Vidrio esmerilado (VE): áreas opacas de bordes irregulares sin desaparición de los vasos y la vía aérea.

Consolidación: áreas de opacidad con desaparición de los vasos y la vía aérea, sin pérdida de volumen.

Opacidades nodulares: áreas de opacidades redondeadas y focales.

Opacidades reticulares: áreas de opacidad lineales formando un patrón en red.

Hiperinsuflación pulmonar: diafragmas planos.

Atelectasias: áreas de opacidad con desaparición de los vasos y vía aérea sin broncograma aéreo con pérdida de volumen.

- b. Distribución anatómica de la patología parenquimatosa y de la vía aérea: se solicitó especificar lateralidad de las lesiones, lóbulo pulmonar y presencia de lesiones focales o multifocales.
- c. Afectación pleural: derrame pleural.
- d. Afección de mediastino e hilio: linfadenopatías en hilio y mediastino.
- e. Presencia de escape de aire: neumotórax o neumomediastino.
- f. Factores de riesgo y evolución clínica:

Se obtuvo la información acerca de la presencia de enfermedades de base (comorbilidades). Los parámetros tenidos en cuenta para definir la evolución clínica fueron: días de requerimiento

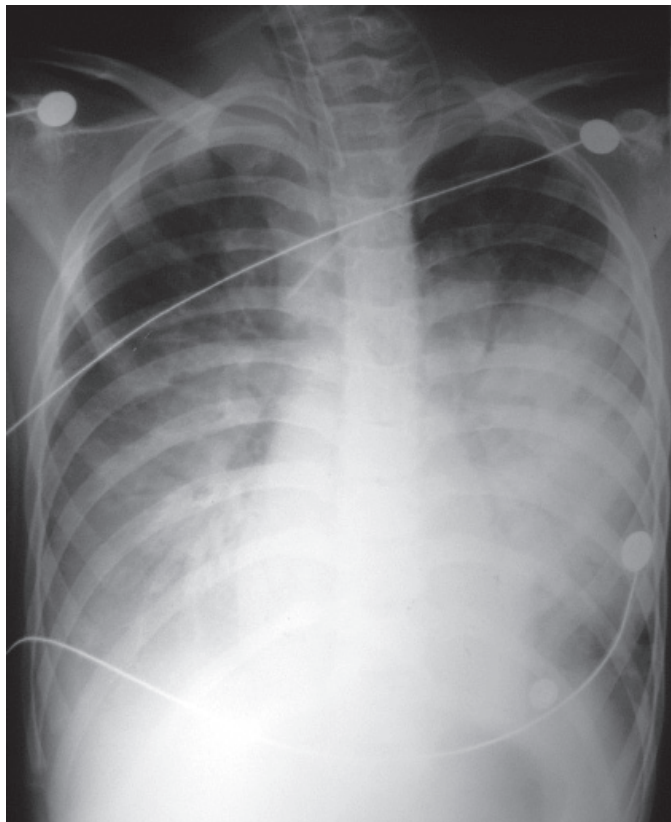
FIGURA 1. Radiografía de tórax de frente de una niña 7 años de edad con síndrome de Down y leucemia linfocítica aguda en remisión completa, que consulta por fiebre de 3 días de evolución. Se observa refuerzo peribronquial bilateral. Requirió internación en UCI con 8 días de asistencia respiratoria mecánica por dificultad respiratoria.

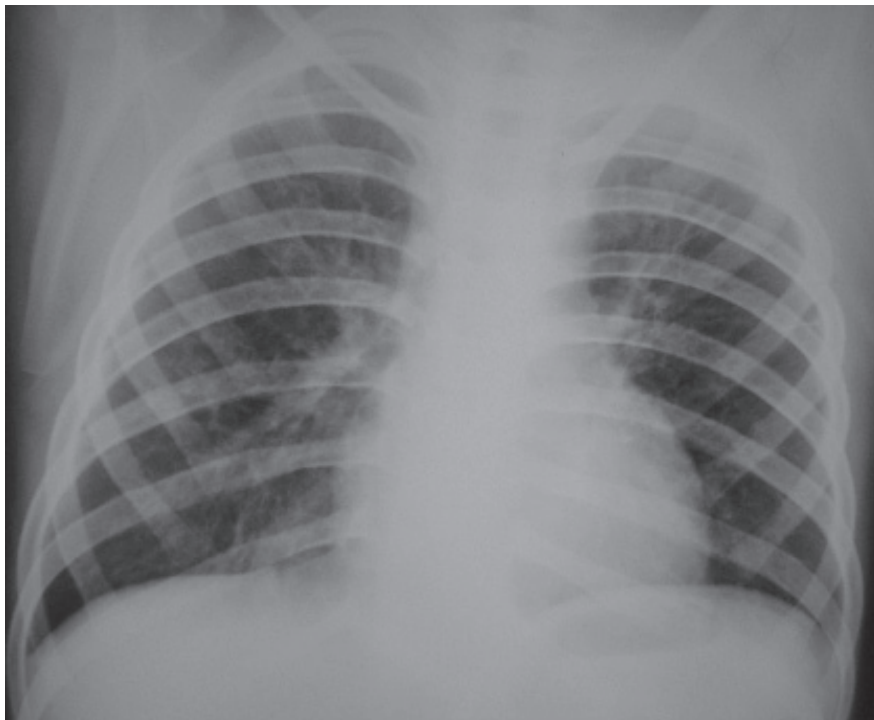

FIGURA 2(a). Radiografía de tórax de frente, al ingreso a sala de internación, en una niña de 10 años de edad con encefalopatía crónica. Se observa refuerzo peribronquial y patrón en vidrio esmerilado, con condensación en la base pulmonar derecha.

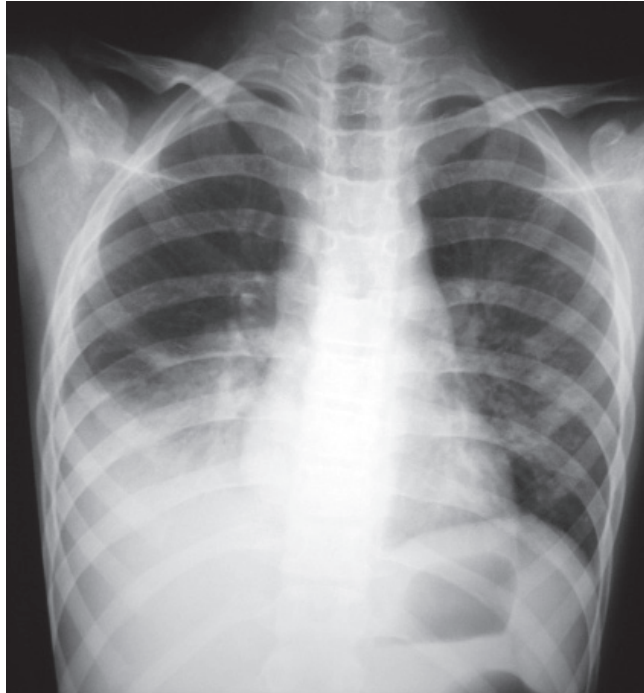

FIGURA 2(b). Radiografía de tórax de frente, al ingreso a UCI, de la misma paciente, donde se visualiza consolidación pulmonar bilateral y refuerzo peribronquial. Requirió 7 días de asistencia respiratoria mecánica.



de oxígeno durante la internación y necesidad de ingreso a unidad de cuidados intensivos (UCI).

Análisis estadístico

Las variables se resumen como mediana o media, según corresponda, valores de dispersión y frecuencias. Las comparaciones entre la evolución y los patrones radiológicos se realizaron mediante la prueba de Wilcoxon para las variables clínicas numéricas (días de O₂, días de internación en UCI), y mediante la prueba de Pearson χ^2 para las categóricas (necesidad de UCI). Se asumió como significativa una $p < 0,05$. El análisis fue realizado con el programa informático Statistix 8.

RESULTADOS

Durante el período del estudio se internaron 60 pacientes con Influenza A H1N1, en 10 de ellos no se encontraba disponible la Rx al ingreso, mientras que 3 pacientes fueron excluidos del estudio dado que presentaban requerimientos crónicos de oxígeno o presentaban cuadros respiratorios crónicos y no se contaba con Rx previas del paciente para descartar hallazgos patológicos previos. En los 47 pacientes restantes, la mediana de edad fue de 23 meses (8-114). Diez de estos

pacientes requirieron derivación a UCI. Un total de 29 (62%) pacientes internados tenían enfermedades de base, estas fueron definidas dentro de los siguientes grupos: oncológica (6 pacientes con LLA, 1 paciente con neuroblastoma, 1 paciente con LMA); neurológica (4 pacientes con encefalopatía crónica no evolutiva de causa perinatólogica, 1 paciente con síndrome convulsivo); hematológica (1 paciente con anemia hemolítica); inmunológica (1 paciente con enfermedad de Kawasaki, 1 paciente trasplantado hepático por atresia de vías biliares, 3 pacientes portadores de VIH); respiratoria (2 pacientes con EPOC secundario a ARM prolongado, 2 pacientes con EPOC postinfección viral y 5 pacientes asmáticos); infecciosa (1 paciente con tuberculosis extrapulmonar).

Hubo un 100% de coincidencia en los hallazgos de ambos radiólogos pediatras en las Rx de todos los pacientes.

El 94% de los pacientes presentó Rx patológica.

El RP y el VE fueron los patrones más frecuentes, ambos en un 55% de los casos. La consolidación lobular fue hallada en un 45% de los pacientes, asociándose en su mayoría con el patrón de VE.

No se encontró relación estadísticamente significativa entre los patrones radiológicos hallados y

TABLA 1. Hallazgos radiológicos y distribución anatómica

Hallazgo radiológico en Rx de tórax de frente al ingreso	Total de pacientes (n= 47)		Grupo 1 (n= 10)		Grupo 2 (n= 37)		Análisis estadístico
	n	%	n	%	n	%	
Sin hallazgos patológicos	3	6,38	0	0	3	8,1	NS
Opacidades nodulares	1	2,1	0	0	1	2,7	NS
Opacidad reticular	2	4,3	0	0	2	5,4	NS
Hiperinsuflación	8	17	1	10	7	18,9	NS
Atelectasias	10	21,3	2	20	8	21,6	NS
Consolidación	21	44,7	10	100	11	29,7	p= 0,014
Refuerzo peribronquial	26	55,3	5	50	21	56,7	NS
Opacidad en vidrio esmerilado	26	55,3	10	100	16	43,2	NS
Asociación más frecuente							
Consolidación + opacidad en vidrio esmerilado	5	10,64	8	80	10	27	
Distribución anatómica							
Unilateral	5	10,6	0	0	5	13,5	
Bilateral	42	89	10	100	32	86,4	
Compromiso lobular							
Derecho medio	11	23,4	6	60	5	13,5	
Izquierdo superior	29	61,7	7	70	22	59,4	
Derecho superior	38	80,9	9	90	29	78,3	
Derecho inferior	41	87,2	9	90	31	83,7	
Izquierdo inferior	41	87,2	10	100	31	83,7	

Referencias: Grupo 1: pacientes internados que requirieron ingreso a UCI. Grupo 2: pacientes internados que no requirieron ingreso a UCI. NS: No significativo.

la presencia de comorbilidades. La afectación bilateral (89%), asimétrica (85%) y multifocal (91%) fue predominante. Los lóbulos mayormente afectados fueron los basales. El lóbulo medio fue el menos afectado (23%).

No se halló derrame pleural al ingreso y solo el 13% de los pacientes presentó derrame pleural durante la evolución. Este hallazgo fue más frecuente en los pacientes que estaban internados en UCI.

En la *Tabla 1* se muestra la frecuencia y distribución de los hallazgos.

Correlación clínico-radiológica

La mediana de internación en UCI fue de 14 días (intercuartilo de 7,5 a 16,5). Los pacientes con patrón radiológico de consolidación al ingreso presentaron mayor riesgo de internación en UCI (43%) que otros patrones ($p=0,014$). Este patrón presentó también asociación con mayor requerimiento de días de oxígeno (9 días más, IC 15-3,6, $p=0,002$).

El patrón de VE también presentó asociación con mayor cantidad de días de requerimiento de oxígeno (7 días más IC 13-1,1 $p=0,02$).

Uno de los pacientes con antecedente de trasplante hepático falleció en UCI debido a síndrome de dificultad respiratoria.

DISCUSIÓN

En el año 2003, la OMS emitió una alerta global por la presencia de un nuevo coronavirus responsable de la epidemia de SARS;³ en esa oportunidad se publicaron artículos tratando de describir los patrones radiológicos típicos de la enfermedad y su relación con el pronóstico clínico.⁴

Nuestro trabajo intenta aportar elementos para establecer el riesgo de evolución adversa en pacientes pediátricos con infección respiratoria por H1N1 al ingreso de su hospitalización; la identificación de patrones radiológicos podría ser de utilidad para predecir la evolución clínica y, eventualmente, ser empleada como herramienta para la toma de conductas médicas. Según nuestros hallazgos, los patrones de vidrio esmerilado y condensación al ingreso en pacientes con influenza A H1N1 se correlacionan con una evolución clínica más desfavorable.

Lee y cols. comunicaron que el compromiso bilateral y simétrico, con áreas de consolidación, asociado a vidrio esmerilado en las Rx iniciales de tórax, en pacientes pediátricos de los EE.UU. infectados con Influenza A H1N1, se relacionan con pronóstico clínico más grave.⁵ En nuestra serie, el

porcentaje de Rx patológicas, así como la presencia de refuerzo peribronquial y vidrio esmerilado como patrones más frecuentes, seguidos de consolidación lobular al ingreso fue similar al comunicado en estos informes durante la onda pandémica en el hemisferio norte.⁵ Esto podría estar relacionado con un comportamiento similar del virus en las poblaciones pediátricas a nivel mundial.

Por el contrario, los hallazgos radiológicos de opacidades periféricas encontrados en adultos con peor pronóstico clínico muestran diferencias con los encontrados en niños.^{6,7} Cabe destacar que esto podría mostrar diferencias en los patrones o simplemente estar relacionado con que, en general, los pacientes pediátricos tienden a recibir atención médica de modo más precoz que los pacientes adultos.

CONCLUSIONES

Las Rx de tórax al ingreso institucional en pacientes internados con influenza A H1N1 presentan, de forma predominante, una distribución bilateral, multifocal y asimétrica, con presencia de refuerzo peribronquial y patrón en vidrio esmerilado. Este último se asoció con mayor cantidad de días de oxigenoterapia.

Los niños con hallazgos radiológicos de consolidación lobular al ingreso presentaron evolución clínica más adversa, definida por mayor riesgo de ingreso a unidad de cuidados intensivos y mayor cantidad de días de requerimiento de oxígeno. ■

BIBLIOGRAFÍA

1. Global alert and response: pandemic (H1N1) update 64. 2009. World Health Organization Web site. [Acceso: 21 de agosto de 2010]. Disponible en: http://www.who.int/csr/don/2009_09_04/en/index.html.
2. Libster R, Bugna J, Coviello S, Hijano D, et al. Pediatric hospitalizations associated with 2009 pandemic influenza A (H1N1) in Argentina. *N Engl J Med* 2010;362:45-55.
3. World Health Organization. Cumulative number of reported probable cases of severe acute respiratory syndrome (SARS). [Acceso: 21 de agosto de 2010]. Disponible en: www.who.int/csr/sarscountry.
4. Wong KT, Antonio GE, Hui DS, Lee N, et al. Severe acute respiratory syndrome: radiographic appearances and pattern of progression in 138 patients. *Radiology* 2003;228:401-6.
5. Lee E, McAdam A, Chaudry G, Fishman M, et al. Swine-Origin Influenza A (H1N1) viral infection in children: initial chest radiographic findings. *Radiology* 2010;254:934-41.
6. Galit A, Amir B, Rogowski O, Rosen G, et al. H1N1 Influenza: initial chest radiographic findings in helping predict patient outcome. *Radiology* 2010;255:252-9.
7. Mollura DJ, Asnis DS, Crupi RS, Conetta R, et al. Imaging findings in a fatal case of pandemic swine-origin influenza A (H1N1). *AJR Am J Roentgenol* 2009;193:1500-03.