

## Esferocitosis hereditaria. Revisión. Parte II. Manifestaciones clínicas, evolución, complicaciones y tratamiento

*Hereditary Spherocytosis. Review.*

*Part II. Symptomatology, outcome, complications, and  
treatment*

Comité Nacional de Hematología: Dr. Hugo Donato<sup>a,b</sup>, Dra. Renée Leonor Crisp<sup>b,c,d</sup>,  
Dra. María Cristina Rapetti<sup>a</sup>, Dra. Eliana García<sup>e</sup> y Dra. Myriam Attie<sup>f</sup>

### RESUMEN

La esferocitosis hereditaria debe sospecharse siempre frente a un niño con anemia, hiperbilirrubinemia, esplenomegalia o litiasis biliar sin causa evidente, en el asintomático con antecedente familiar positivo y en el neonato con hiperbilirrubinemia sin incompatibilidad. Su detección precoz es fundamental para evitar el kernicterus. El seguimiento de estos niños incluye un control periódico estricto, y se debe informar sobre las pautas de alerta frente a crisis hemolíticas o aplásicas, así como la pesquisa precoz de litiasis biliar. Por lo general, la decisión de esplenectomía está más asociada a calidad que a riesgo de vida y debe ser una decisión consensuada entre paciente, padres y médicos tratantes. El seguimiento posterior se basa en el control del cumplimiento del tratamiento antibiótico profiláctico y la caracterización temprana de todo episodio infeccioso.

**Palabras clave:** esferocitosis hereditaria, esplenectomía, litiasis biliar, anemia hemolítica, hiperbilirrubinemia.

### ABSTRACT

Hereditary spherocytosis must always be suspected in children with anemia, hyperbilirubinemia, splenomegaly or cholelithiasis, in the asymptomatic individual with an affected relative, and in the neonate with hyperbilirubinemia with no blood group incompatibility; its early detection is key to avoid kernicterus. Follow-up of these patients is based on periodical control and supply of information on the adequate management of hemolytic or aplastic crisis, and early detection of cholelithiasis. The decision to perform splenectomy is usually associated with quality of life rather than life-threatening risk, and it should result from a consensus between patient, parents and physicians. The postsplenectomy follow-up is based on control of compliance with the prophylactic antibiotic therapy and the early diagnosis of infectious disorders.

**Key words:** hereditary spherocytosis, splenectomy, cholelithiasis, hemolytic anemia, hyperbilirubinemia.

- a. Sección Hematología/Oncología. Hospital del Niño de San Justo.
- b. Consultorios de Hematología Infantil.
- c. División Hematología Clínica. Hospital Nacional Prof. A. Posadas.
- d. Departamento de Química Biológica. Facultad de Ciencias Exactas y Naturales, Universidad de Buenos Aires.
- e. División Hematología y Oncología Pediátrica. Hospital Nacional Prof. A. Posadas.
- f. Servicio de Hematología. Hospital de Niños Ricardo Gutiérrez.

Correspondencia:  
Dr. Hugo Donato:  
hcdonato@gmail.com

Conflicto de intereses:  
Ninguno que declarar.

Recibido: 7-9-2014  
Aceptado: 22-9-2014

<http://dx.doi.org/10.5546/aap.2015.168>

### MANIFESTACIONES CLÍNICAS

Los signos clínicos típicos son anemia, ictericia y esplenomegalia; la litiasis biliar es frecuente.<sup>1-6</sup> Se manifiesta por primera vez, por lo general, en lactantes o niños mayores, raramente en la adultez.<sup>7</sup> El síntoma de presentación más común, que se observa en alrededor del 50% de los casos, es la anemia, pero en 10-15% de los pacientes, son la ictericia y/o la esplenomegalia.<sup>8</sup>

Aproximadamente, 2/3 de los pacientes padecen hemólisis parcialmente compensada y tienen solo anemia de leve a moderada. Estos niños pueden ser asintomáticos o presentar solo síntomas mínimos, como algún grado de fatiga y/o palidez. La ictericia se presenta, en la mitad de los casos, en algún momento de la vida.<sup>2,8</sup> La esplenomegalia, generalmente moderada, se detecta en 50% de los lactantes afectados y en 75-95% de los niños mayores o adultos.<sup>8-11</sup>

### EVOLUCIÓN Y FORMAS CLÍNICAS

La esferocitosis hereditaria (ESH) puede presentarse con diferentes grados de gravedad.

La clasificación tradicional considera niveles de hemoglobina, bilirrubina y reticulocitos, contenido de espectrina y otros parámetros.<sup>2,12-16</sup>

Otra clasificación reciente considera exclusivamente los niveles de hemoglobina:<sup>17</sup>

- Leve: hemoglobina > 10 g/dL.

- Moderada: hemoglobina de 8-10 g/dL.
- Grave: hemoglobina < 8 g/dL.

*ESH leve:* En 20-30% de los pacientes, la destrucción está total o casi totalmente compensada por la producción eritrocitaria, por lo que la anemia es muy leve o inexistente (hemoglobina > 10 g/dL). Habitualmente, tampoco tienen ictericia ni esplenomegalia, y solo en 60%, se observan esferocitos en cantidad significativa. Muchas veces, la enfermedad recién se hace evidente durante enfermedades virales, embarazo o ejercicio. Por lo general, estas formas se diagnostican durante la realización de estudios familiares o por la aparición de esplenomegalia o litiasis biliar.

*ESH moderada:* Estos pacientes tienen hemoglobina de 8-10 g/dL, recuentos reticulocitarios cercanos a 10% y bilirrubinemia de 2-3 mg/dL. Se ve tanto en formas dominantes como en recesivas.

*ESH grave:* La anemia es grave (hemoglobina < 8 g/dL) y puede implicar compromiso de vida, por lo que son transfusión-dependientes. La morfología eritrocitaria suele mostrar, además de los característicos esferocitos, esferocitos con contornos irregulares y/o poiquilocitos. Esta forma se ve principalmente en pacientes con herencia recesiva.

*Portador sano:* Se diagnostica sobre todo en padres de pacientes, en quienes no se puede demostrar una transmisión autosómica dominante. No presentan anemia, ictericia ni esplenomegalia, y no se observan esferocitos. La enfermedad se evidencia solo por ligera reticulocitosis, fragilidad osmótica ligeramente aumentada y autohemólisis aumentada. A veces, la única alteración se detecta en el análisis de proteínas de membrana.

## SITUACIONES ESPECIALES

### Esferocitosis hereditaria en el recién nacido

En el período neonatal, esta enfermedad presenta algunas características especiales.<sup>5,18</sup> La ictericia es el síntoma más frecuente y es la manifestación predominante en más del 90% de los pacientes diagnosticados en este período.<sup>19-21</sup> Aproximadamente, 50% de los pacientes con ESH presentan el antecedente de ictericia neonatal.<sup>7,19,21-24</sup> Saada et al. comunicaron que el 1% de los neonatos que requirieron luminoterapia padecían ESH.<sup>25</sup> Generalmente, la hiperbilirrubinemia aparece en las primeras 48 horas de vida, originada por una combinación

de hemólisis y capacidad reducida del hígado para conjugar la bilirrubina.<sup>19,20,23</sup> La mayoría de estos neonatos pueden ser controlados con luminoterapia, pero a veces la hiperbilirrubinemia puede alcanzar niveles muy elevados, por lo que está siempre latente el riesgo de kernicterus.<sup>19,26-28</sup> Por lo tanto, la ESH es uno de los diagnósticos principales para tener en cuenta al evaluar un neonato con anemia hemolítica. Sin embargo, Christensen y Henry recientemente han llamado la atención sobre su subdiagnóstico y han postulado que es una causa significativamente ignorada de hiperbilirrubinemia neonatal.<sup>29</sup> La anemia se observa en 50-80% de estos pacientes y puede requerir transfusión.<sup>2,19,21,30</sup> Se han comunicado aislados casos de *hydrops fetalis*.<sup>31-33</sup> La esplenomegalia es muy poco frecuente.<sup>20,23</sup> Esta etapa de ictericia y/o anemia durante los primeros días de vida es transitoria; luego el cuadro remite y se estabiliza sin necesidad de posteriores transfusiones.<sup>34</sup> Sin embargo, en algunos niños, la anemia persiste durante varias semanas sin que se observe una respuesta eritropoyética adecuada al grado de anemia.<sup>2,35</sup> Existen opiniones controvertidas respecto a si el grado de anemia y la existencia o gravedad de la hiperbilirrubinemia en el período neonatal son factores predictivos de la gravedad de la enfermedad en etapas posteriores de la vida.<sup>2,7,20,23</sup>

La visualización de esferocitos en el extendido de sangre periférica puede ayudar al diagnóstico, pero no es un dato tan definitorio como en el niño mayor, ya que la presencia de una cantidad no muy elevada de esferocitos en el período neonatal es normal.<sup>21</sup> Otro aspecto que puede dificultar el diagnóstico en el neonato está referido a algunas particulares características del eritrocito del recién nacido, que pueden influenciar la prueba de fragilidad osmótica eritrocitaria (FOE). Los hematíes fetales son osmóticamente más resistentes que los del adulto, pero luego de incubados 24 horas a 37 °C, se vuelven más frágiles.<sup>21,36</sup> Como resultado, esta prueba puede arrojar falsos resultados negativos en fresco y falsos resultados positivos luego de incubación. Para evitar esta complicación, se deben utilizar como control eritrocitos fetales, lo que vuelve más engorrosa la técnica.<sup>37,38</sup> Actualmente, la utilización de pruebas más sensibles y específicas, como citometría de flujo con 5'eosina maleimida, crioemólisis hipertónica y FOE por citometría de flujo permiten realizar el diagnóstico neonatal en forma certera y precoz.<sup>5,7,39</sup>

### **Esferocitosis hereditaria en la mujer embarazada**

Las mujeres embarazadas presentan una anemia más grave que la habitual del embarazo. Las crisis hemolíticas no son frecuentes, pero pueden presentarse. La deficiencia de ácido fólico es uno de los mayores riesgos a que están expuestas, por lo que deben ser cubiertas durante todo el embarazo mediante duplicación de la dosis habitual. La necesidad de transfusión es baja.

### **DIAGNÓSTICO DIFERENCIAL**

En el período neonatal, el principal diagnóstico diferencial es la enfermedad hemolítica del recién nacido por incompatibilidad ABO (EHRN-ABO), ya que en esta la presencia de esferocitos en cantidad significativa es constante y la prueba de Coombs directa (PCD) es frecuentemente negativa; además, la FOE no sirve para diferenciar entre ambas.<sup>38</sup> La detección de anticuerpos inmunes anti-A[B] por elución de hematíes aumenta la probabilidad de confirmar la EHRN-ABO.<sup>2,18,34,40</sup> En niños mayores, la presencia predominante de esferocitos se ve en la anemia hemolítica autoinmune (AHAI), cuyo diagnóstico se confirma mediante la positividad de la PCD. En el recién nacido, puede presentarse un cuadro similar como consecuencia del pasaje transplacentario de anticuerpos en neonatos hijos de madre con AHAI. En casos en que la manifestación inicial de la enfermedad se da como crisis aplásica, la reticulocitopenia hace desviar el diagnóstico hacia otras patologías, no hemolíticas, pero en el corto plazo, la recuperación de la hemopoyesis permite llegar al diagnóstico de ESH sin dificultad.

### **COMPLICACIONES**

#### **Litiasis biliar**

La formación de cálculos de bilirrubinato es una de las complicaciones más comunes. La mayoría de los casos son diagnosticados entre los 10 y los 30 años de edad, pero su aparición en niños menores no es rara.<sup>41</sup> Tamary et al. comunicaron una incidencia de litiasis de 41% en su serie de pacientes de 1-22 años, con casos diagnosticados desde los 4 años, por lo que recomiendan control anual a partir de esa edad.<sup>42</sup> En individuos en los cuales hay co-herencia de ESH y síndrome de Gilbert, la incidencia de litiasis biliar es cinco veces mayor que en la población general,<sup>43</sup> por lo que deben ser controlados más estrictamente.

### **Crisis**

Hay tres tipos de crisis que llevan al agravamiento súbito de la anemia.<sup>44</sup>

Las *crisis hemolíticas* son las más frecuentes. En un estudio realizado en nuestro país, el 67% de los pacientes presentaban repetidamente crisis hemolíticas al padecer episodios febriles.<sup>7</sup> Se presentan durante el curso de infecciones virales de cualquier tipo y en niños menores de 6 años, pero pueden aparecer de manera espontánea y a cualquier edad. Por lo general, son de intensidad de leve a moderada y se manifiestan como exacerbación de la sintomatología habitual de anemia, ictericia, hiperreticulocitosis y esplenomegalia, y no requieren transfusiones. Pero, a veces, son graves y presentan, además, vómitos, dolor abdominal y esplenomegalia dolorosa. Estos casos requieren hospitalización, transfusiones y control estricto. El mecanismo por el cual los episodios febriles desencadenan estas crisis hemolíticas no está claramente definido, pero evidencia reciente sugiere que la hipertermia *per se* induce eriptosis, lo que lleva a mayor destrucción eritrocitaria.<sup>45</sup>

Las *crisis aplásicas* son menos frecuentes pero más graves y pueden llevar a insuficiencia cardíaca congestiva y muerte.<sup>46</sup> El agente causal es el parvovirus B19, agente etiológico de la 5ª enfermedad (eritema infeccioso).<sup>47,48</sup> La infección habitual en niños sanos se presenta como un cuadro agudo con algunos o todos de los siguientes síntomas: fiebre, escalofríos, decaimiento, vómitos, diarrea, dolor abdominal, tos, rinitis, mialgias, artralgias y exantema maculopapular generalizado (que dura 2-4 semanas y se exacerba con la exposición al sol). En pacientes con ESH, esta infección se presenta con marcadas diferencias. La fiebre se presenta en un número mucho mayor de casos, mientras que el exantema característico no se observa casi nunca. También es más frecuente la existencia de dolor abdominal y mialgias. Simultáneamente, con esta sintomatología, se produce agravamiento de la anemia, palidez y debilidad, con marcado descenso del recuento reticulocitario y disminución de los niveles de hiperbilirrubinemia.<sup>49</sup> Esto se debe al hecho de que el parvovirus B19 infecta selectivamente los precursores eritropoyéticos e inhibe su desarrollo, lo que lleva a un cese casi total de la eritropoyesis de aproximadamente una semana de duración.<sup>50,51</sup> Este cuadro hematológico, por lo general, va acompañado de ligera trombocitopenia y neutropenia, por un mecanismo similar sobre los

precursores de estas progenies. La secuencia de eventos en la crisis aplásica es característica.<sup>44,52</sup> Al comienzo, se produce caída de la hemoglobina y del recuento reticulocitario, acompañada de marcada disminución de eritroblastos en médula ósea, con visualización frecuente de eritroblastos gigantes. Al haber menor cantidad de eritrocitos para ser destruidos, los niveles de bilirrubina disminuyen. Al reanudarse la hemopoyesis, primero reaparecen los neutrófilos y las plaquetas, seguidos por un ascenso de reticulocitos y una gradual recuperación de los niveles de hemoglobina. La duración es de 10-14 días, y la caída promedio de la hemoglobina es al 50% de los valores basales, por lo que requieren terapia transfusional con frecuencia.

Las *crisis megaloblásticas* son muy poco frecuentes y debidas a deficiencia de folatos. Se producen en situaciones en las cuales los requerimientos son más elevados que lo habitual. Para evitar esta complicación, todos los pacientes deben recibir suplementos adecuados de folato.<sup>2</sup>

### Úlceras de piernas

Las úlceras indoloras, así como la dermatitis eritematosa crónica, son de rara aparición y se corrigen con la esplenectomía.

### Gota

Es una rara complicación en los adultos, que también corrige con la esplenectomía.

### Focos de hemopoyesis extramedular

Son masas de tejido hemopoyético que se desarrollan en el adulto, de localización principalmente paraespinal o en tórax posterior o en hilio renal. Se observan, incluso, en pacientes con ESH leve. Debido a su continuo crecimiento, pueden confundirse con tumores de otra etiología. La resonancia magnética nuclear (RMN) permite confirmar el diagnóstico sin necesidad de realizar una biopsia a cielo abierto. Si el paciente es esplenectomizado, estas masas –verdaderos tumores de médula ósea– detienen su crecimiento y van a la degeneración grasa, pero no reducen su tamaño.

## TRATAMIENTO

Incluye varios aspectos.

### Terapia transfusional de soporte

Se debe transfundir con glóbulos rojos desplasmatisados de acuerdo con los requerimientos de cada paciente. En la población

pediátrica, se trata de mantener los niveles de hemoglobina por encima de 7-8 g/d. En el recién nacido, no se pueden establecer valores mínimos para indicar una transfusión y siempre se debe evaluar el estado hemodinámico del paciente y la gravedad de la hemólisis para decidirla.<sup>18</sup> La indicación de exsanguinotransfusión depende de la edad gestacional, la edad cronológica, los niveles de bilirrubina indirecta alcanzados y el ritmo de ascenso de la bilirrubinemia. Por lo general, los requerimientos transfusionales no son tan elevados como para llegar a un grado de hemosiderosis clínicamente significativo. Si la necesidad transfusional fuera muy alta, es preferible adelantar la esplenectomía antes que instaurar un tratamiento quelante.

### Esplenectomía

La esplenectomía corrige la sintomatología en casi todos los pacientes, pues se elimina el principal órgano de destrucción eritrocitaria. La anemia y la hiperbilirrubinemia se corrigen totalmente; el recuento reticulocitario desciende a valores normales o cercanos a lo normal y la sobrevida eritrocitaria se normaliza.<sup>2</sup> En raros casos en que la esplenectomía no corrige en forma total los síntomas, igualmente produce una disminución en la intensidad de la hemólisis.<sup>53</sup>

La principal limitación para realizarla es el riesgo de sepsis fulminante postesplenectomía (SFPE).<sup>54-59</sup> Los agentes causantes pertenecen, en su mayoría, al grupo de organismos encapsulados: aproximadamente, 60% de los casos son por *Streptococcus pneumoniae*, 25% por *Neisseria meningitidis* o *Haemophilus influenzae* y el resto por otros (*Escherichia coli*, *Staphylococcus*, *Streptococcus*, etc.).<sup>2,60,61</sup> Este riesgo depende sobre todo de la patología de base y la edad del paciente. Cuanto más grave es la enfermedad y cuanto menor es el niño, mayor es el riesgo de sepsis.<sup>56,58,61</sup> Dentro del grupo de enfermedades pasibles de esplenectomía, la ESH es una de las que presentan mínimos riesgos.

Su indicación es aún motivo de controversia, ya que no existe consenso y está sujeta a opiniones de expertos.<sup>62,63</sup> Los siguientes lineamientos son los más aceptados.<sup>12,30,44,54,64</sup> En la *ESH grave*, la esplenectomía es obligatoria. En la *ESH moderada sintomática* (mala calidad de vida, fatiga, úlceras de piernas, etc.), está habitualmente indicada para mejorar la calidad de vida. En la *ESH moderada asintomática*, su realización es controvertida; es una indicación probable para esplenectomía parcial. En la *ESH leve*, habitualmente, no es



necesario realizarla. En pacientes con *indicación de colecistectomía por litiasis biliar*, es motivo de controversia si se debe realizar esplenectomía en forma simultánea con la colecistectomía, independientemente del grado de gravedad de la anemia. Pero siempre la decisión de esplenectomía debe surgir del consenso entre paciente, padres y médico tratante, que evalúen riesgos y beneficios del procedimiento (Figura 1). Roy et al. sugieren desarrollar indicadores de calidad de vida en pacientes con ESH, que, asociados a otros parámetros clínicos y de laboratorio, ayuden a tomar la decisión más adecuada.<sup>65</sup>

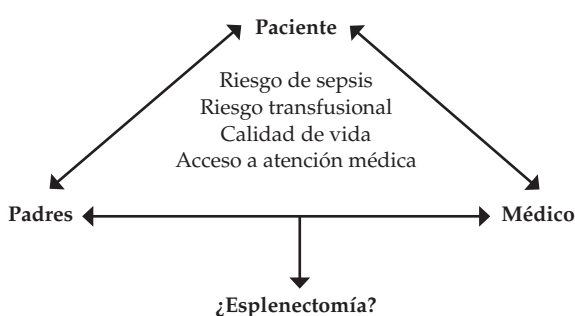
La edad de elección para el procedimiento es a partir de los 6 años, cuando el riesgo de sepsis es considerablemente menor, y antes de la pubertad, para evitar las complicaciones en la calidad de vida durante la adolescencia y disminuir la probabilidad de desarrollar litiasis biliar.<sup>12</sup> Está contraindicado en menores de 3 años. Luego de la esplenectomía, se producen cambios muy marcados y característicos en la morfología eritrocitaria y se visualizan distintas alteraciones, de las cuales la más importante es la presencia de los cuerpos de Howell-Jolly. Su aparición confirma que no ha quedado tejido esplénico funcional, mientras que su ausencia es un fuerte índice de sospecha de su persistencia en algún lugar. En algunos pacientes, la esplenectomía no corrige la anemia. La causa habitual de este fallo terapéutico es la existencia de bazo accesorios o de tejido esplénico ectópico que no han sido detectados previamente o durante el procedimiento. Por lo tanto, la realización sistemática de estudios centellográficos con Cr51 es recomendable como

estudio previo a la esplenectomía; la exploración sistemática y minuciosa de la cavidad abdominal por el cirujano durante el procedimiento es imprescindible.

La esplenectomía debe tratar de realizarse por vía laparoscópica, que se ha transformado en la técnica de elección por su menor morbilidad, menor tiempo de internación, costos inferiores y rápida recuperación del paciente.<sup>62,66</sup> Igualmente, alrededor de 10% de las esplenectomías laparoscópicas terminan realizándose por laparotomía debido a complicaciones técnicas surgidas durante el procedimiento. Una vez decidida la esplenectomía, se debe realizar previamente la detección de litiasis biliar; si está presente, ambas cirugías se deben realizar de manera simultánea. La colecistectomía también se debe tratar de realizar en forma electiva por vía laparoscópica. Con la finalidad de evitar el riesgo de sepsis, se ha planteado como opción la esplenectomía parcial, en la cual alrededor del 90% del bazo es resecado.<sup>67</sup> Así, se reduce de modo sustancial el grado de destrucción eritrocitaria, lo que permite alcanzar con más facilidad un estado de hemólisis compensada, mientras que se deja tejido esplénico residual para mantener un grado aceptable de capacidad fagocítica. El principal reparo a esta técnica es que el tejido esplénico tiene una gran capacidad de regeneración, por lo que, con el paso de los años, se puede volver a la situación previa a la esplenectomía. Rice et al. comunicaron excelentes resultados en 16 niños seguidos por 6 años.<sup>67</sup> Sin embargo, Bader-Meunier et al. comunicaron que 3 de una serie de 40 casos debieron ser sometidos luego a esplenectomía total.<sup>68</sup> En el estudio más grande publicado, sobre 62 niños, el porcentaje de pacientes que requirió posteriormente esplenectomía total fue menor del 5%.<sup>69</sup> La esplenectomía "casi total", en la cual se deja un fragmento de tejido esplénico de 10 cm<sup>3</sup>, está aún siendo evaluada. La experiencia con embolización parcial del bazo es muy limitada.

Es difícil estimar el verdadero riesgo en la actualidad de SFPE, ya que la mayor parte de los estudios están realizados en adultos y tienen serios problemas metodológicos.<sup>30</sup> La mayoría son retrospectivos o reportes de casos; los diagnósticos y causas para la esplenectomía son diversos y, muchas veces, no están claramente identificados; y además, en la mayoría de los estudios, los pacientes no recibieron vacunación ni profilaxis antibiótica. Estudios en adultos publicados entre 1982 y 1986 comunicaron

FIGURA 1. Consenso para tomar la decisión de esplenectomía evaluando riesgos y beneficios



incidencia de infecciones de 0,2-0,5%, con una mortalidad de 0,1%.<sup>70,71</sup> En un estudio más reciente sobre 200 adultos, el porcentaje de mortalidad fue 0,07%; ninguno de los fallecidos había recibido vacuna antineumocócica.<sup>58</sup> En un estudio pediátrico sobre 264 niños esplenectomizados entre 1971 y 1995 con distintos diagnósticos, se registraron 10 casos de infecciones graves (3,8%), con una sola muerte (0,4%).<sup>72</sup> Sin embargo, los autores llamaron la atención sobre la ausencia de infecciones fatales en los últimos 10 años del estudio. El 100% de los pacientes recibía profilaxis antibiótica, y solo 70% había recibido vacunación previa. Comparando estos resultados con los de un grupo histórico (1958-1970) que no había recibido la profilaxis adecuada, se observó que la incidencia de infecciones había disminuido 47% y la mortalidad, 88%. En el único estudio prospectivo sobre esplenectomía en pediatría, realizado sobre 134 niños con trombocitopenia inmune, una patología con riesgo similar a la ESH, la mortalidad fue de 0%.<sup>73</sup> Para disminuir el riesgo, se debe administrar, antes de la operación, la vacunación contra *Haemophilus influenzae*, neumococo y meningococo.<sup>2,59</sup> Luego de haberse realizado la esplenectomía, deben recibir profilaxis continua con antibióticos. Si

bien el antibiótico de elección y los esquemas terapéuticos no están aún claramente definidos, las recomendaciones más aceptadas, basadas casi exclusivamente en opiniones de expertos,<sup>74,75</sup> se muestran en la *Tabla 1*.<sup>54,76,77</sup> El tiempo de administración tampoco está claramente definido, y existen notables discrepancias entre distintas recomendaciones (*Tabla 2*).<sup>12,54,77-80</sup> Si bien las 2/3 partes de los casos de SFPE aparecen dentro de los primeros 2 años, también pueden presentarse mucho tiempo después, por lo que algunos autores postulan su uso de por vida; otros, durante 5 años; y otros, hasta que el paciente llegue a la edad adulta. Existe consenso general en que el tratamiento empírico en caso de fiebre debe realizarse según las normas de cada institución.<sup>54,78-80</sup>

Se está acumulando evidencia sobre una ocurrencia aumentada de eventos trombóticos en pacientes esplenectomizados. El riesgo varía según la patología de base y es mayor en pacientes con síndromes mieloproliferativos, talasemia intermedia y estomatocitosis hereditaria. Si bien las comunicaciones sobre mayor incidencia de eventos trombóticos en ESH son básicamente anecdóticas, parecería confirmarse su asociación con eventos ateroscleróticos

TABLA 1. Esquemas recomendados para profilaxis antibiótica

Paciente	Profilaxis oral	Profilaxis intramuscular
< 3 años	Penicilina: 125 mg, 2 x día	
3-5 años	Penicilina: 125 mg, 2 x día, o Amoxicilina: 20 mg/kg/día, en 2 tomas	
5-14 años	Penicilina: 250 mg, 2 x día, o Amoxicilina: 250 mg, 2 x día	
> 14 años	Penicilina: 250/500 mg, 2 x día	
Peso < 27 kg		600 000 UI c/3-4 semanas
Peso > 27 kg		1 200 000 UI c/3-4 semanas

TABLA 2. Recomendaciones de distintas instituciones para el tiempo de administración de la profilaxis antibiótica

Grupo	Recomendación
Canadian Pediatric Society	Hasta los 5 años de edad, o 1 año postesplenectomía Se puede continuar de acuerdo con circunstancias individuales
Hospital for Sick Children (Toronto, Canadá)	Un mínimo de 2 años postesplenectomía
American Association of Pediatrics	Hasta los 5 años de edad
British Committee for Standards in Haematology	De por vida en todos los casos, pero especialmente en los primeros 2 años postesplenectomía, en los menores de 16 años y en los inmunodeficientes

coronarios e hipertensión pulmonar. En un estudio sobre 89 varones mayores de 40 años esplenectomizados por ESH, se encontró que el riesgo de padecer eventos tromboticos coronarios era 5,6 veces superior al de pacientes con ESH no esplenectomizados.<sup>81</sup> El seguimiento posterior de las familias de estos pacientes demostró que el riesgo de padecer eventos arteriales es 7 veces mayor y el de eventos venosos, 3 veces mayor.<sup>82</sup>

### Ácido fólico

Los niños con ESH presentan una actividad eritropoyética aumentada varias veces por encima de lo normal, por lo que su consumo de folatos está francamente aumentado. Por lo tanto, es imprescindible la suplementación con ácido fólico en las ESH moderadas y graves, y es materia opinable su indicación en los casos leves.<sup>12,54</sup>

### Estimulación de la eritropoyesis

La médula ósea del recién nacido presenta cierto grado de respuesta inadecuada frente a la anemia. Los niveles de eritropoyetina sérica en neonatos y lactantes menores de 6 meses están disminuidos en comparación con niños mayores o adultos, a cualquier valor de hemoglobina.<sup>83,84</sup> Esta característica probablemente explique el hecho de que, con frecuencia, los neonatos con ESH reciben varias transfusiones durante el período neonatal, pero a medida que van creciendo el requerimiento transfusional se reduce, a veces en forma total. Mientras el 70-80% de niños con ESH requieren 1-2 transfusiones durante sus primeros 12 meses de vida, solo 10-30% necesita soporte transfusional posteriormente.<sup>24,35</sup> Basados en esta observación, y a partir de los resultados exitosos comunicados por Tchernia et al.,<sup>85</sup> algunos autores utilizan eritropoyetina humana recombinante para producir una estimulación de la eritropoyesis que compense de manera total o parcial el grado de hemólisis.<sup>5,86,87</sup> El único reparo a este tratamiento se basa en una publicación reciente que demuestra que su costo duplica el del tratamiento transfusional convencional, por lo que sus autores opinan que no es conveniente realizar recomendaciones definitivas sobre su uso mientras no exista un estudio prospectivo aleatorizado que confirme su efectividad.<sup>88</sup>

### Corticoides

En un estudio prospectivo reciente, Ballin et al. comunicaron la eficacia de la administración de prednisona para mantener niveles más elevados de hemoglobina durante el curso de las crisis

hemolíticas.<sup>89</sup> No existen otras experiencias al respecto, por lo que debe esperarse nueva evidencia confirmatoria o no de esta terapéutica.

### CONCLUSIÓN

La ESH debe ser siempre tenida en cuenta frente a un niño con anemia, hiperbilirrubinemia, esplenomegalia o litiasis biliar sin causa evidente, así como en el asintomático con antecedentes familiares directos positivos. En el neonato con hiperbilirrubinemia sin incompatibilidad, es el primer diagnóstico para considerar en nuestro país, teniendo en cuenta que su detección precoz es fundamental para evitar el kernicterus. El seguimiento adecuado incluye control hematológico periódico asociado al control clínico por su pediatra, y se deben plantear las pautas de alerta frente a las crisis hemolíticas o aplásicas, así como la pesquisa precoz de litiasis biliar. La decisión de esplenectomía está más asociada a calidad que a riesgo de vida y debe ser consensuada entre paciente, padres y médicos tratantes. El seguimiento posterior debe incluir el control del cumplimiento del tratamiento antibiótico profiláctico y del calendario de vacunación (que incluye vacunas especiales), la detección precoz de todo episodio infeccioso para caracterizarlo rápidamente y adoptar la conducta terapéutica adecuada y el monitoreo de otros efectos secundarios a largo plazo. ■

### REFERENCIAS

- Gallagher PG. Abnormalities of the erythrocyte membrane. *Pediatr Clin North Am* 2013;60(6):1349-62.
- Gallagher PG, Forget BG, Lux SE. Disorders of the erythrocyte membrane. En: Nathan DG, Orkin SH, eds. *Nathan and Oski's Hematology of Infancy and Childhood*. 5<sup>th</sup> ed. Philadelphia: WB Saunders; 1998. Págs.544-664.
- Lux SE, Palek J. Disorders of the red cell membrane. En: Handin RI, Lux SE, Stossel TP, eds. *Blood: Principles and Practice of Hematology*. Philadelphia: JB Lippincot; 1995. Págs.1701-818.
- Packman CH. The spherocytic haemolytic anaemias. *Br J Haematol* 2001;112(4):888-99.
- Donato H, Crisp R, Rapetti MC. Anemias hemolíticas hereditarias por trastornos de membrana. En: Donato H, Rapetti MC, Crisp RL, eds. *Anemias en Pediatría*. Buenos Aires: Journal; 2013. Págs. 105-34.
- Da Costa L, Galimand J, Fenneteau O, Mohandas N. Hereditary spherocytosis, elliptocytosis, and other red cell membrane disorders. *Blood Rev* 2013;27(4):167-78.
- Donato H, Crisp RL, Garcia E, Rapetti MC, et al. Aspectos demográficos, clínicos, diagnósticos y terapéuticos de la esferocitosis hereditaria en nuestro país. Estudio sobre 143 casos. *Hematología (B. Aires)* 2014;18(1):9-16.
- Krueger HC, Burgert EO Jr. Hereditary spherocytosis in 100 children. *Mayo Clin Proc* 1966;41(12):821-30.
- Young LE, Izzo MJ, Platzer RF. Hereditary spherocytosis. I. Clinical, hematologic and genetic features in 28 cases, with

- particular reference to the osmotic and mechanical fragility of incubated erythrocytes. *Blood* 1951;6(11):1073-98.
10. MacKinney AA Jr, Morton NE, Kosower NS, Schilling RF. Ascertaining genetic carriers of hereditary spherocytosis by statistical analysis of multiple laboratory tests. *J Clin Invest* 1962;41:554-67.
  11. Diamond LK. Indications for splenectomy in childhood: Results in fifty-two operated cases. *Am J Surg* 1938;39:400-21.
  12. Bolton-Maggs PH, Stevens RF, Dodd NJ, Lamont G, et al. Guidelines for the diagnosis and management of hereditary spherocytosis. *Br J Haematol* 2004;126(4):455-74.
  13. Pekrun A, Eber SW, Kuhlmeier A, Schröter W. Combined ankyrin and spectrin deficiency in hereditary spherocytosis. *Ann Hematol* 1993;67(2):89-93.
  14. Savvides P, Shalev O, John KM, Lux SE. Combined spectrin and ankyrin deficiency is common in autosomal dominant hereditary spherocytosis. *Blood* 1993;82(10):2953-60.
  15. Stenson PD, Ball EV, Mort M, Phillips AD, et al. Human gene mutation database (HGMD): 2003 update. *Hum Mutat* 2003;21(6):577-81.
  16. Eber SW, Armbrust R, Schröter W. Variable clinical severity of hereditary spherocytosis: relation to erythrocytic spectrin concentration, osmotic fragility and autohemolysis. *J Pediatr* 1990;177(3):409-16.
  17. Mariani M, Barcellini W, Vercellati C, Marcello AP, et al. Clinical and hematologic features of 300 patients affected by hereditary spherocytosis grouped according to the type of the membrane protein defect. *Haematologica* 2008;93(9):1310-7.
  18. Donato H, Rapetti MC, Crisp RL, Martorelli D. Anemias hemolíticas. En: Donato H, Rapetti MC, eds. *Hematología Neonatal*. Buenos Aires: Fundasap; 2007. Págs. 57-108.
  19. Burman D. Congenital spherocytosis in infancy. *Arch Dis Child* 1958;33(170):335-41.
  20. Trucco JI, Brown AK. Neonatal manifestations of hereditary spherocytosis. *Am J Dis Child* 1967;113(2):263-70.
  21. Schröter W, Kahsnitz E. Diagnosis of hereditary spherocytosis in newborn infants. *J Pediatr* 1983;103(3):460-3.
  22. Crisp RL, Solari L, Vota D, García E, et al. A prospective study to assess the predictive value for hereditary spherocytosis using five laboratory tests (cryohemolysis test, eosin-5'-maleimide flow cytometry, osmotic fragility test, autohemolysis test, and SDS-PAGE) on 50 hereditary spherocytosis families in Argentina. *Ann Hematol* 2011;90(6):625-34.
  23. Stamey CC, Diamond LK. Congenital hemolytic anemia in the newborn; relationship to kernicterus. *AMA J Dis Child* 1957;94(6):616-22.
  24. Pinto L, Iolascon A, Miraglia del Giudice E, Materese MR, et al. The Italian pediatric survey on hereditary spherocytosis. *Int J Pediatr Hematol Oncol* 1995;2:43-7.
  25. Saada V, Cynober T, Brossard Y, Schischmanoff PO, et al. Incidence of hereditary spherocytosis in a population of jaundiced neonates. *Pediatr Hematol Oncol* 2006;23(5):387-97.
  26. Berardi A, Lugli L, Ferrari F, Gargano G, et al. Kernicterus associated with hereditary spherocytosis and UGT1A1 promoter polymorphism. *Biol Neonat* 2006;90(4):243-6.
  27. Sgro M, Campbell D, Shah V. Incidence and causes of severe neonatal hyperbilirubinemia in Canada. *CMAJ* 2006;175(6):587-90.
  28. Iolascon A, Faienza MF, Moretti A, Perrotta S, et al. UGT1 promoter polymorphism accounts for increased neonatal appearance of hereditary spherocytosis. *Blood* 1998;91(3):1093.
  29. Christensen RD, Henry E. Hereditary spherocytosis in neonates with hyperbilirubinemia. *Pediatrics* 2010;125(1):120-5.
  30. Grace RF, Lux SE. Disorders of the red cell membrane. En: Orkin SH, Nathan DG, Ginsburg D, Look AT, et al, eds. *Nathan and Oski's Hematology of Infancy and Childhood*. 7<sup>th</sup> ed. Philadelphia: WB Saunders; 2009. Págs. 659-837.
  31. Whitfield CF, Follweiler JB, Lopresti-Morrow L, Miller BA. Deficiency of alpha-spectrin synthesis in burst-forming units-erythroid in lethal hereditary spherocytosis. *Blood* 1991;78(11):3043-51.
  32. Alloisio N, Texier P, Vallier A, Ribeiro ML, et al. Modulation of clinical expression and band 3 deficiency in hereditary spherocytosis. *Blood* 1997;90(1):414-20.
  33. Gallagher PG, Weed SA, Tse WT, Benoit L, et al. Recurrent fatal hydrops fetalis associated with a nucleotide substitution in the erythrocyte beta-spectrin gene. *J Clin Invest* 1995;95(3):1174-82.
  34. Glader B, Allen G. Neonatal hemolysis. En: De Alarcón PA, Werner EJ, eds. *Neonatal Hematology*. Cambridge: Cambridge University Press; 2005. Págs. 132-62.
  35. Delhommeau F, Cynober T, Schischmanoff PO, Rohrlich P, et al. Natural history of hereditary spherocytosis during the first year of life. *Blood* 2000;95(2):393-7.
  36. Erlandson ME, Hilgartner M. Hemolytic disease in the neonatal period and early infancy. *J Pediatr* 1959;54(5):566-85.
  37. Bianchi P, Fermo E, Vercellati C, Marcello AP, et al. Diagnostic power of laboratory tests for hereditary spherocytosis: a comparison study in 150 patients grouped according to molecular and clinical characteristics. *Haematologica* 2012;97(4):516-23.
  38. Oski FA, Naiman JL. Problemas hematológicos en el recién nacido. Buenos Aires: Panamericana; 1982. Págs. 70-89.
  39. Crisp RL, Solari L, Gammella D, Schwartzman GA, et al. Use of capillary blood to diagnose hereditary spherocytosis. *Pediatr Blood Cancer* 2012;59(7):1299-301.
  40. Cid Vidal J, Elies Fibla E. Estudio inmunohematológico de la enfermedad hemolítica ABO. *An Esp Pediatr* 2000;53(3):249-52.
  41. Bates GC, Brown CH. Incidence of gallbladder disease in chronic hemolytic anemia (spherocytosis). *Gastroenterology* 1952;21(1):104-9.
  42. Tamary H, Aviner S, Freud E, Miskin H, et al. High incidence of early cholelithiasis detected by ultrasonography in children and young adults with hereditary spherocytosis. *J Pediatr Hematol Oncol* 2003;25(12):952-4.
  43. Kumar D, Parakh P, Sharma S. Gilbert syndrome increasing unconjugated hyperbilirubinemia in a child with hereditary spherocytosis. *J Pediatr Hematol Oncol* 2012;34(1):54-6.
  44. Rapetti C, Donato H, Crisp R, Martorelli D. Anemias hemolíticas. En: Donato H, Rapetti C, eds. *Anemias en Pediatría*. Buenos Aires: Fundasap; 2005. Págs. 87-134.
  45. Crisp RL, Vota D, Donato H, Vittori D, et al. Hyperthermia induces eryptosis in hereditary spherocytosis [abstract]. En: 19<sup>th</sup> Congress of the European Hematology Association. *EHA Learning Center*; 2014 Jun 12-15; Milan, Italy. 53991, abs P545.
  46. Mallouh AA, Qudah A. An epidemic of aplastic crisis caused by human parvovirus B19. *Pediatr Infect Dis J* 1995;14(1):31-4.
  47. Kelleher JF, Luban NL, Mortimer PP, Kamimura T. Human serum "parvovirus": a specific cause of aplastic crisis in children with hereditary spherocytosis. *J Pediatr* 1983;102(5):720-2.
  48. Young N. Hematologic and hematopoietic consequences of B19 parvovirus infection. *Semin Hematol* 1988;25(2):159-72.
  49. Lefrère JJ, Couroucé AM, Bertrand Y, Girot R, et al. Human parvovirus and aplastic crisis in chronic hemolytic anemias: a study of 24 observations. *Am J Hematol* 1986;23(3):271-5.
  50. Mortimer PP, Humphries RK, Moore JG, Purcell RH, et al. A human parvovirus-like virus inhibit hematopoietic colony formation in vitro. *Nature* 1983;302(5907):426-9.



51. Ozawa K, Kurtzman G, Young N. Replication of the B19 parvovirus in human bone marrow cell cultures. *Science* 1986;233(4766):883-6.
52. Owren PA. Congenital hemolytic jaundice; the pathogenesis of the hemolytic crisis. *Blood* 1948;3(3):231-48.
53. Agre P, Asimos A, Casella JF, McMillan C. Inheritance pattern and clinical response to splenectomy as a reflection of erythrocyte spectrin deficiency in hereditary spherocytosis. *N Engl J Med* 1986;315(25):1579-83.
54. Bolton-Maggs PH, Langer JC, Iolascon A, Tittensor P, et al. Guidelines for the diagnosis and management of hereditary spherocytosis—2011 update. *Br J Haematol* 2012;156(1):37-49.
55. Eraklis AJ, Filler RM. Splenectomy in childhood: a review of 1413 cases. *J Pediatr Surg* 1972;7(4):382-8.
56. Krivit W, Giebink GS, Leonard A. Overwhelming postsplenectomy infection. *Surg Clin North Am* 1979;59(2):223-33.
57. Posey DL, Marks C. Overwhelming postsplenectomy sepsis in childhood. *Am J Surg* 1983;145(3):318-21.
58. Schilling RF. Estimating the risk for sepsis after splenectomy in hereditary spherocytosis. *Ann Intern Med* 1995;122(3):187-8.
59. Working Party of the British Committee for Standards in Haematology Clinical Haematology Task Force. Guidelines for the prevention and treatment of infection in patients with an absent or dysfunctional spleen. *BMJ* 1996;312(7028):430-4.
60. Pearson HA. The spleen and disturbances of splenic function. En Nathan DG, Orkin SH, eds. *Nathan and Oski's Hematology of Infancy and Childhood*. 5th ed. Philadelphia: WB Saunders; 1998. Págs. 1051-68.
61. Singer DB. Postsplenectomy sepsis. *Perspect Pediatr Pathol* 1973;1:285-311.
62. Wood JH, Partrick DA, Hays T, Sauaia A, et al. Contemporary pediatric splenectomy: continuing controversies. *Pediatr Surg Int* 2011;27(11):1165-71.
63. Casale M, Perrotta S. Splenectomy for hereditary spherocytosis: complete, partial or not at all? *Expert Rev Hematol* 2011;4(6):627-35.
64. Sieff CA, Williams DA. Hematopoiesis. En: Handin RI, Lux SE, Stossel TP, eds. *Blood: Principles and Practice of Hematology*. Philadelphia: JB Lippincott; 1995. Págs. 171-224.
65. Roy SM, Buchanan GR, Crary SE. Splenectomy in children with "mild" hereditary spherocytosis. *J Pediatr Hematol Oncol* 2013;35(6):430-3.
66. Rescorla FJ, Engum SA, West KW, Tres Cherer LR 3<sup>rd</sup>, et al. Laparoscopic splenectomy has become the gold standard in children. *Am Surg* 2002;68(3):297-301.
67. Rice HE, Oldham KT, Hillery CA, Skinner MA, et al. Clinical and hematologic benefits of partial splenectomy for congenital hemolytic anemias in children. *Ann Surg* 2003;237(2):281-8.
68. Bader-Meunier B, Gauthier F, Archambaud F, Cynober T, et al. Long-term evaluation of the beneficial effect of subtotal splenectomy for management of hereditary spherocytosis. *Blood* 2001;97(2):399-403.
69. Buesing KL, Tracy ET, Kieman C, Pastor AC, et al. Partial splenectomy for hereditary spherocytosis: a multi-institutional review. *J Pediatr Surg* 2011;46(1):178-83.
70. Schwartz PE, Sterioff S, Mucha P, Melton LJ 3<sup>rd</sup>, et al. Postsplenectomy sepsis and mortality in adults. *JAMA* 1982;248(18):2279-83.
71. Green JB, Shackford SR, Sise MJ, Fridlund P. Late septic complications in adults following splenectomy for trauma: a prospective analysis in 144 patients. *J Trauma* 1986;26:999-1004.
72. Jugenburg J, Haddock G, Freedman MH, Ford-Jones L, et al. The morbidity and mortality of pediatric splenectomy: does prophylaxis make a difference? *J Pediatr Surg* 1999;34(7):1064-7.
73. Kühne T, Blanchette V, Buchanan GR, Ramenghi U, et al. Splenectomy in children with idiopathic thrombocytopenic purpura: A prospective study of 134 children from the Intercontinental Childhood ITP Study Group. *Pediatr Blood Cancer* 2007;49(6):829-34.
74. Perrotta S, Gallagher PG, Mohandas N. Hereditary spherocytosis. *Lancet* 2008;372(9647):1411-26.
75. Grace RF, Mednick RE, Neufeld EJ. Compliance with immunizations in splenectomized individuals with hereditary spherocytosis. *Pediatr Blood Cancer* 2009;52(7):865-7.
76. Castagnola E, Fioredda F. Prevention of life-threatening infections due to encapsulated bacteria in children with hyposplenism or asplenia: a brief review of current recommendations for practical purposes. *Eur J Haematol* 2003;71(5):319-26.
77. Price VE, Blanchette VS, Ford-Jones EL. The prevention and management of infections in children with asplenia or hyposplenism. *Infect Dis Clin North Am* 2007;21(3):697-710.
78. American Academy of Pediatrics. Committee on Infectious Diseases. Policy statement: recommendations for the prevention of pneumococcal infections, including the use of pneumococcal conjugate vaccine (Prevnar), pneumococcal polysaccharide vaccine, and antibiotic prophylaxis. *Pediatrics* 2000;106(2 Pt 1):362-6.
79. Davies JM, Barnes R, Milligan D. Update of guidelines for the prevention and treatment of infection in patients with an absent or dysfunctional spleen. *Clin Med* 2002;2(5):440-3.
80. Prevention and therapy of bacterial infections for children with asplenia or hyposplenism. *Paediatr Child Health* 1999;4(6):417-31.
81. Schilling RF. Spherocytosis, splenectomy, strokes, and heart attacks. *Lancet* 1997;350(9092):1677-8.
82. Schilling RF, Gangnon RE, Traver MI. Delayed adverse vascular events after splenectomy in hereditary spherocytosis. *J Thromb Haemost* 2008;6(8):1289-95.
83. Yamashita H, Kukita J, Ohga S, Nakayama H, et al. Serum erythropoietin levels in term and preterm infants during the first year of life. *Am J Pediatr Hematol Oncol* 1994;16(3):213-8.
84. Kling PJ, Schmidt RL, Roberts RA, Widness JA. Serum erythropoietin levels during infancy: associations with erythropoiesis. *J Pediatr* 1996;128(6):791-6.
85. Tchernia G, Delhommeau F, Perrotta S, Cynober T, et al. Recombinant erythropoietin therapy as an alternative to blood transfusions in infants with hereditary spherocytosis. *Hematol J* 2000;1(3):146-52.
86. Schiff M, Hays S, Sann L, Putet G. Utilisation de l'érythropoïétine chez un nouveau-né atteint de sphérocytose héréditaire. *Arch Pediatr* 2003;10(4):333-6.
87. Hosono S, Hosono A, Mugishima H, Nakano Y, et al. Successful recombinant erythropoietin therapy for a developing anemic newborn with hereditary spherocytosis. *Pediatr Int* 2006;48(2):178-80.
88. Morrison JF, Neufeld EJ, Grace RF. The use of erythropoietin-stimulating agents versus supportive care in newborns with hereditary spherocytosis: a single center's experience. *Eur J Haematol* 2014;93(2):161-4.
89. Ballin A, Waisbourd-Zinman O, Saab H, Yacobovich J, et al. Steroid therapy may be effective in augmenting hemoglobin levels during hemolytic crises in children with hereditary spherocytosis. *Pediatr Blood Cancer* 2011;57(2):303-5.