

Presentación del nuevo caso clínico

En el próximo número se publicará el diagnóstico, manejo y tratamiento de este caso.

Caso clínico

Se presenta a la consulta un niño de 1 año y 5 meses de edad, sin antecedentes patológicos previos, presenta lesiones pruriginosas en la zona del pañal de dos semanas de evolución. La madre refiere que aparecieron luego de una gastroenteritis durante sus vacaciones en la playa.

Al examen físico se observan pápulas eritematosas, agrupadas linealmente, adoptando trayectos serpiginosos, en glúteos, cara interna

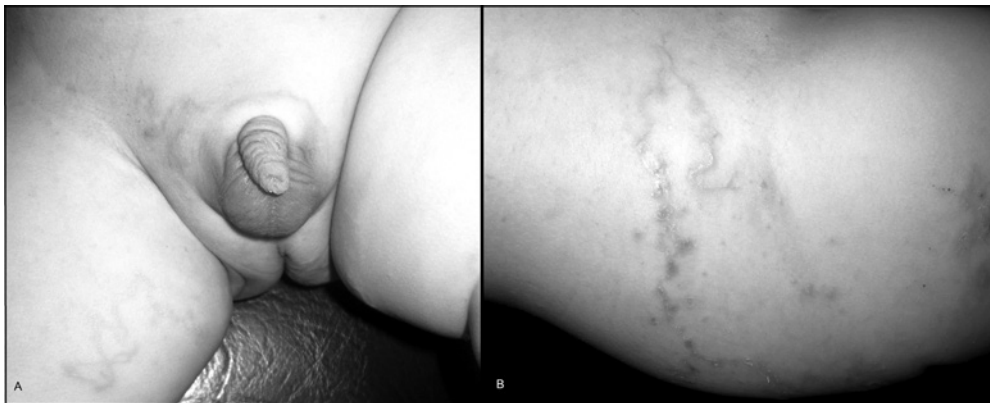
de muslos e hipogastrio (*Figuras 1 a y b*).

Resto del examen físico sin particularidades.

¿Cuál es su diagnóstico?

- Dermatitis irritativa del pañal
- Dermatitis moniliásica
- Larva migrans cutánea
- Escabiosis
- Psoriasis del pañal

FIGURA 1. Pápulas eritematosas, agrupadas linealmente, formando trayectos serpiginosos



A. Cara interna muslo derecho y pubis.

B. Cara externa de muslo derecho.

Para poder votar ingrese a: <http://www.sap.org.ar/archivos>