

# Encefalopatía reversible posterior en una niña con lupus eritematoso sistémico. Presentación de un caso

## *Posterior reversible encephalopathy in a girl with systemic lupus erythematosus. Report of a case*

Dr. Gustavo R. Marín<sup>a</sup>

### RESUMEN

La encefalopatía posterior reversible es una patología de baja frecuencia en pediatría. Las manifestaciones clínicas características son cefaleas, convulsiones, trastornos visuales y de conciencia asociadas a imágenes típicas en la resonancia magnética del sistema nervioso. Por lo general, se manifiesta en pacientes con eclampsia, trasplante de órganos sólidos, enfermedades hematológicas, renales y autoinmunes, entre otras causas menos frecuentes, y suele desencadenarse luego de un cuadro de hipertensión arterial o el uso de drogas inmunosupresoras. Factores patogénicos menos habituales, como transfusión sanguínea, uso de inmunoglobulinas o una infección subyacente, pueden estar asociados.

Se describe una paciente con lupus eritematoso sistémico, que desarrolló la encefalopatía al estar expuesta a múltiples factores etiopatogénicos.

**Palabras clave:** síndrome de encefalopatía posterior reversible, lupus eritematoso sistémico, pediatría.

### ABSTRACT

Posterior reversible encephalopathy is a rare disease in children. Clinical manifestations include headache, seizures, visual disturbances and altered consciousness associated with typical magnetic resonance images of the nervous system. The syndrome usually manifests in patients with eclampsia, solid organ transplantation, haematologic, renal and autoimmune diseases among other less common causes and it is often triggered after a hypertensive crisis or use of immunosuppressive drugs. Less common pathogenic factors as blood transfusion, use of immunoglobulins or an underlying infection can be associated. In this case a girl with systemic lupus erythematosus and exposed to multiple etiopathogenic factors developed posterior reversible encephalopathy.

**Key words:** posterior reversible encephalopathy syndrome, systemic lupus erythematosus, pediatrics.

<http://dx.doi.org/10.5546/aap.2015.e271>

a. Unidad de Nefrología, Hospital de Niños "Héctor Quintana". Jujuy, Argentina.

### Correspondencia:

Dr. Gustavo R. Marín: tama@imagine.com.ar

**Financiamiento:** Ninguno.

**Conflicto de intereses:** Ninguno que declarar.

Recibido: 22-12-2014

Aceptado: 29-4-2015

### INTRODUCCIÓN

La encefalopatía posterior reversible (EPR) es una patología neurológica aguda con manifestaciones clínico-radiológicas características asociada a diferentes patologías. La terminología del cuadro se fue modificando sobre la base del uso creciente de la resonancia magnética, y a la descripción clásica de lesiones típicas y reversibles hoy se agregan manifestaciones atípicas e irreversibles (*Tabla 1*).<sup>1-5</sup> Las enfermedades autoinmunes representan el 8%-45% de los casos. El lupus eritematoso sistémico (LES) es la principal patología asociada;<sup>1-3,6,7</sup> sin embargo, la asociación LES-EPR pediátrica es muy rara.<sup>4,6-9</sup>

Se describe una niña que presentó una EPR asociada a un LES, con evolución favorable, en la cual múltiples factores podrían haber contribuido a su desarrollo.

### CASO CLÍNICO

Niña de 10 años, que ingresó por cuadro de siete días de evolución caracterizado por fiebre, artralgias en la rodilla derecha y las manos, dificultad respiratoria creciente, dolor precordial en aumento y pérdida progresiva de peso meses atrás. Tres años antes, se había internado por un síndrome purpúrico de los miembros inferiores y artralgias en ambos pies, que fue interpretado como un síndrome de Schonlein-Henoch sin afectación renal con normotensión. Posteriormente, no concurrió a controles de salud. El examen físico reveló palidez cutáneo-mucosa, lúcida, dolor precordial intenso, ruidos cardíacos de tono bajo, frecuencia cardíaca de 112 latidos/minuto, tensión arterial (TA) de 139/99 mmHg, rales pulmonares bilaterales, broncofonía en base derecha, frecuencia respiratoria de 36/minuto, saturación transcutánea de oxígeno de 90%, adenopatías indoloras laterocervicales, submaxilares y occipitales, leve hepatoesplenomegalia y tumefacción dolorosa de ambas rodillas y manos. Presentaba también oliguria con leve edema periférico. La radiografía de tórax evidenció infiltrados difusos bilaterales con zona de condensación en base derecha y despe-

gamiento pleural leve bilateral, y el ecocardiograma, derrame pericárdico grado 2. En los análisis de laboratorio, se encontraron los siguientes datos positivos: hemoglobina de 8,3 g/dl; albuminemia de 1,8 g/dl; creatininemia de 2,7 mg/dl; orina con hematuria y proteinuria; reacción en cadena de la polimerasa (*polymerase chain reaction*; PCR, por sus siglas en inglés) intensamente positiva; complemento C3 de 27 mg/dl (valor normal: 90-180); reacción de Coombs directa positiva; FAN: dilución mayor de 1/160; anti-ADN: dilución mayor de 1/160; anticuerpos antineutrófilos y antifosfolípidos negativos. Con los datos clínicos y de laboratorio, se hizo el diagnóstico de neumonía en una paciente con LES activo.

Tratamiento: recibió asistencia ventilatoria mecánica por una dificultad respiratoria creciente, cefotaxime, antiinflamatorios, glóbulos rojos sedimentados (GRS) de 10 cc/kg, furosemida de 2 mg/kg/día. Por indicación reumatológica y ante la posibilidad de una vasculitis sistémica grave y nefritis lúpica, se indicó gammaglobulina de 1 g/kg/dosis y metilprednisolona de 30 mg/kg/endovenosa en tres dosis, en días alternos y se continuó con prednisona de 2 mg/kg/día. La TA postransfusión y al inicio de la pulsoterapia se elevó a 151/99 mmHg y luego se normalizó; mejoró su cuadro respiratorio, diuresis y se retiró la ventilación mecánica. Al quinto día de haber estado internada, una crisis hemolítica causó un descenso de la hemoglobina a 8,2 g/dl. Se indicó GRS de 10 cc/kg y, 12 h después, registró TA de 158/98, por lo que se indicó enalapril de 5 mg/día. Un día después de la transfusión, presentó una convulsión tónico-clónica generalizada y epistaxis coincidente con TA de 170/100. Se inició un tratamiento con nitroprusiato sódico de 0,3 ug/kg/min. Por depresión del sensorio, volvió a recibir

ventilación mecánica. Una resonancia magnética evidenció hiperintensidades parietooccipitales y frontales bilaterales en secuencias T2 y FLAIR (*Figura 1. A-C*). Se realizó una punción lumbar, con resultado normal.

El síndrome clínico radiológico se interpretó como EPR. Al cabo de 72 horas, se logró controlar la TA con una combinación de atenolol, nifedipina y enalapril. Hubo una recuperación del sensorio con visión borrosa transitoria y se retiró la ventilación mecánica. La evolución posterior fue favorable, sin secuelas neurológicas. El fondo de ojo y el ecocardiograma fueron normales. La radiografía de tórax mostró un infiltrado residual; se normalizó el filtrado glomerular y persistió la proteinuria en rango nefrótico. Se controló su TA con enalapril de 10 mg/día.

Al mes de su internación, se recibió un cultivo de aspirado gástrico positivo para bacilo de Koch; el cultivo de líquido cefalorraquídeo fue negativo. En retrospectiva, se interpretó su cuadro pulmonar como una posible infección tuberculosa y neumonitis lúpica asociada. Se inició un tratamiento antituberculoso, y la evaluación para tuberculosis de los contactos cercanos a la paciente fue negativa. Una resonancia magnética cerebral de control a los 2 meses de la anterior mostró un estudio normal (*Figura 1. B-D*), que confirmó el diagnóstico de EPR. Quedó pendiente una biopsia renal, que no se pudo realizar previamente por el estado crítico de la paciente.

## DISCUSIÓN

La asociación LES-EPR predomina en mujeres en la segunda-tercera década de la vida y adolescencia con un LES anteriormente diagnosticado, en general, con un alto índice de actividad. Aunque puede ser el debut de la enfermedad en el 6%-50% de los casos, las

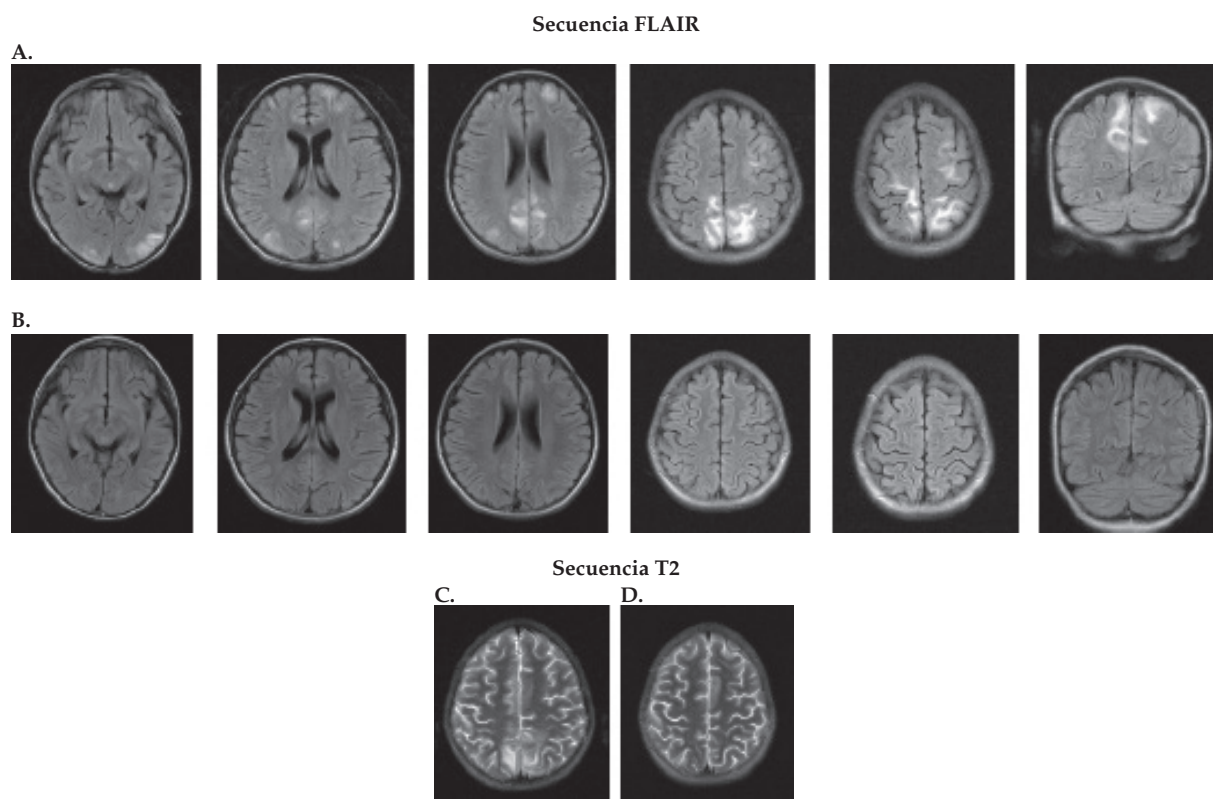
TABLA 1. Radiología de la encefalopatía posterior reversible<sup>1-4, 6-15</sup>

Lesiones típicas	Lesiones atípicas
Edema vasogénico	Edema citotóxico o combinación de edema vasogénico y citotóxico
Circulación del sistema vertebrobasilar simétrica	Ambas circulaciones o solo circulación carótida interna asimétricas
Sustancia blanca subcortical y blanca profunda	Mayor compromiso cortical o de sustancia gris
Regiones parietooccipital bilateral temporal frontal, cerebelo	Tronco cerebral, ganglios basales, tálamo, cuerpo calloso
	Hemorragias intraparenquima recurrentes
	Edema expansivo unilateral

manifestaciones clínico-radiológicas son similares a otras etiologías y los factores etiopatogénicos habituales asociados tanto en adultos como en pacientes pediátricos son fallo renal, hipertensión y altas dosis de inmunosupresores.<sup>1,6-9,11,12,14</sup> Dos hipótesis fisiopatológicas tratan de explicar la lesión de la barrera sangre-cerebro con formación de edema: 1) hiperperfusión hipertensiva, alteración de la autorregulación cerebral y aumento de la presión capilar; 2) disfunción endotelial citotóxica secundaria a drogas o activación inmunológica, producción de citoquinas inflamatorias e hiperperfusión.<sup>1,5,-14</sup> En pediatría, la EPR está principalmente asociada a la patología renal y hematológica.<sup>5,10-13</sup> Para dar cuenta de la rareza de la asociación LES-EPR y sobre todo en pediatría, una recopilación de 3855 pacientes con LES derivada de 4

casuísticas importantes<sup>6-9</sup> describen 22 casos pediátricos con LES-EPR y, teniendo como referencia solo las diferentes patologías renales pediátricas asociadas, en 2 casuísticas de 36 pacientes, 2 la presentaron.<sup>11,12</sup> En nuestro medio, se describieron 7 casos de un centro de referencia nacional, la mayoría con patología renal, de los cuales un paciente tuvo LES-EPR y afectación renal.<sup>13</sup> Nuestra paciente en el debut de un lupus activo desarrolló, en el lapso de 5 días, las manifestaciones típicas de la EPR luego de haber estado expuesta a una multiplicidad de factores patogénicos reconocidos (hipertensión, altas dosis de esteroides, infusión de gammaglobulina, transfusión de eritrocitos, retención hídrica, uremia, hipoalbuminemia, infección), fenómeno comunicado anteriormente en pacientes pediátricos.<sup>4</sup> La contribución fisiopatológica

FIGURA 1.



**A y B:** Secuencia FLAIR.

**A:** Hiperintensidades predominantemente en sustancia blanca y regiones subcorticales bilaterales en zonas parietales occipitales y frontales.

**C y D:** Secuencia T2.

**C:** Hiperintensidades en sustancia blanca bilaterales, región occipital-parietal.

**B y D:** Dos meses después, normalización en las zonas cerebrales afectadas.

individual de cada factor es difícil de determinar. El dato clínico destacable es la hipertensión persistente desde el ingreso, la cual puede ser atribuida a varias causas: glomerulopatía lúpica, vasculitis renal, sobrecarga hídrica por el fallo renal. La convulsión fue precedida por un pico hipertensivo posterior a pulsos de esteroides y una segunda transfusión de eritrocitos, por lo tanto, un ascenso brusco de la TA más que una hipertensión persistente parece más importante en el desarrollo de la encefalopatía. Estos datos concuerdan con la literatura en relación con los factores más comunes en el desarrollo de LES-EPR, a excepción de la transfusión, que es un evento muy raro.<sup>5</sup> Hay que destacar que la encefalopatía puede presentarse en pacientes normotensos y sin inmunosupresores previos.<sup>8,14</sup> Un 20%-95% de pacientes con LES tienen manifestaciones neurológicas agrupadas bajo la denominación de lupus neuropsiquiátrico (LNPS) y pueden ser la forma de presentación del LES con escasos síntomas sistémicos.<sup>6,15</sup> Las manifestaciones clínicas son similares a la EPR y, por lo tanto, difíciles de diferenciar. Se recomienda el uso de la resonancia magnética para llegar a un diagnóstico de certeza y planear el tratamiento correspondiente.<sup>1,15</sup> Los diagnósticos diferenciales más importantes incluyen accidente cerebrovascular, trombosis de senos venosos y meningoencefalitis aséptica e infecciosa,<sup>1</sup> descartados en nuestra paciente sobre la base de la radiología y los análisis de laboratorio. Se desestimó tuberculosis cerebral por estos métodos diagnósticos y la evolución clínica.

Existe una controversia en la literatura sobre si la EPR es una manifestación activa del lupus, una complicación de la enfermedad o es secundaria al tratamiento y, por lo tanto, cómo utilizar un régimen inmunosupresor dado su potencial tóxico cerebral.<sup>8,14,15</sup> Algunos autores recomiendan tratar un LES con alta actividad y EPR con drogas inmunosupresoras para evitar daños mayores a otros órganos. Otros, en un LES con baja actividad que recibe inmunosupresores y desarrolla la EPR, recomiendan reducir la dosis o retirarlos.<sup>14</sup> No hay consenso al respecto. En nuestro caso, se evitó administrar nuevos inmunosupresores (ciclofosfamida) hasta la normalización radiológica cerebral; se mantuvo el tratamiento esteroideo y antihipertensivo, con buena evolución. De manifestarse, es fundamental controlar una crisis hipertensiva con drogas parenterales en 48-72 h. Otras medidas incluyen anticonvulsivantes y, eventualmente,

diálisis.<sup>1,2,6-8,14,15</sup> Un retraso del tratamiento puede ocasionar complicaciones y secuelas irreversibles.<sup>1-3,6,7,10,12,14</sup>

En conclusión, la EPR debe considerarse una manifestación aguda del LES. El uso de la resonancia magnética en sus diferentes secuencias permite hacer el diagnóstico y descartar otras patologías que engloban el LNPS. El tratamiento precoz con antihipertensivos, anticonvulsivantes, diálisis y modificaciones del régimen inmunosupresor de acuerdo con la situación clínica es obligatorio para evitar secuelas neurológicas. ■

## REFERENCIAS

- Legriels S, Pico F, Azoulay E. Understanding posterior reversible encephalopathy syndrome. En: Vincent JL, ed. *Annual Update in Intensive Care and Emergency Medicine 2011*. Berlin: Springer-Verlag; 2011. Págs.631-53.
- Fugate JE, Claassen DO, Cloft HJ, Kallmes DF, et al. Posterior reversible encephalopathy syndrome: associated clinical and radiologic findings. *Mayo Clin Proc* 2010;85(5):427-32.
- Legriels S, Schraub O, Azoulay E, Hantson P, et al. Determinants of recovery from severe posterior reversible encephalopathy syndrome. *PLoS One* 2012;7(9):e44534.
- Gocmen R, Ozgen B, Oguz KK. Widening the spectrum of PRES: series from a tertiary care center. *Eur J Radiol* 2007;62(3):454-9.
- Gümü H, Per H, Kumanda S, Yikilmaz A. Reversible posterior leukoencephalopathy syndrome in childhood: report of nine cases and review of the literature. *Neurol Sci* 2010;31(2):125-31.
- Lai CC, Chen WS, Chang YS, Wang SH, et al. Clinical features and outcomes of posterior reversible encephalopathy syndrome in patients with systemic lupus erythematosus. *Arthritis Care Res (Hoboken)* 2013;65(11):1766-74.
- Leroux G, Sellam J, Costedoat-Chalumeau N, Le Thi Huong D, et al. Posterior reversible encephalopathy syndrome during systemic lupus erythematosus: four new cases and review of the literature. *Lupus* 2008;17(2):139-47.
- Varaprasad IR, Agrawal S, Prabu VN, Rajasekhar L, et al. Posterior reversible encephalopathy syndrome in systemic lupus erythematosus. *J Rheumatol* 2011;38(8):1607-11.
- Muscal E, Traipe E, De Guzman MM, Myones BL, et al. MR imaging findings suggestive of posterior reversible encephalopathy syndrome in adolescents with systemic lupus erythematosus. *Pediatr Radiol* 2010;40(7):1241-5.
- De Laat P, Te Winkel ML, Devos AS, Catsman-Berreoets CE, et al. Posterior reversible encephalopathy syndrome in childhood cancer. *Ann Oncol* 2011;22(2):472-8.
- Onder AM, Lopez R, Teomete U, Francoeur D, et al. Posterior reversible encephalopathy syndrome in the pediatric renal population. *Pediatr Nephrol* 2007;22(11):1921-9.
- Prasad N, Gulati S, Gupta KR, Kumar R, et al. Is reversible posterior leukoencephalopathy with severe hypertension completely reversible in all patients? *Pediatr Nephrol* 2003;18(11):1161-6.
- Arroyo HA, Gañez LA, Fejerman N. Encefalopatía posterior reversible en la infancia. *Rev Neurol* 2003;37(6):506-10.
- Barber CE, Leclerc R, Gladman DD, Urowitz BM, et al. Posterior reversible encephalopathy syndrome: an emerging disease manifestation in systemic lupus erythematosus. *Semin Arthritis Rheum* 2011;41(3):353-63.
- Mak A, Chan BP, Yeh IB, Ho RC, et al. Neuropsychiatric lupus and reversible posterior leukoencephalopathy syndrome: a challenging clinical dilemma. *Rheumatology (Oxford)* 2008;47(3):256-62.