

Dermatosis ampollar por inmunoglobulina A lineal. Reporte de dos casos

Linear immunoglobulin A bullous dermatosis. Two cases report

Dra. Leticia González-Martín^a, Dr. Antonio González^b y Dra. María E. Pérez-Martín^c

RESUMEN

La dermatosis ampollar por inmunoglobulina A lineal es una rara enfermedad, generalmente autolimitada, que afecta a niños de 4,5 años (edad media), con una incidencia de 0,5-2,3 casos/millón de habitantes/año. Es, tras la dermatitis herpetiforme, la enfermedad ampollar pediátrica más frecuente. Ocurre en brotes con lesión patognomónica en collar de perlas y afecta preferentemente la zona genital y peribucal. Su diagnóstico se basa en una alta sospecha clínica y en la biopsia de piel con observación de ampollas subepidérmicas y depósito lineal de inmunoglobulina A en inmunofluorescencia directa. Frecuentemente, el diagnóstico es tardío debido al desconocimiento de esta enfermedad.

Palabras clave: dermatosis bullosa por inmunoglobulina A lineal, impétigo, dermatitis herpetiforme.

ABSTRACT

Linear immunoglobulin A bullous dermatosis is a rare entity with frequent spontaneous resolution. It usually presents in children with average age of 4.5 years. Its incidence is about 0.5-2.3 cases/million individuals/year. It is, after dermatitis herpetiformis, the most frequent paediatric blister disorder. It usually appears in bouts with acute development of vesicles in strings of pearls; affecting the perioral area and genitalia. Diagnosis is based on the clinical signs and symptoms and biopsy of the skin with subepidermal blister and a linear band of immunoglobulin A in the direct immunofluorescence. Often, diagnosis is made late because of the unawareness of this disease.

Key words: linear immunoglobulin A bullous dermatosis, impetigo, dermatitis herpetiformis.

<http://dx.doi.org/10.5546/aap.2015.e279>

INTRODUCCIÓN

La dermatosis ampollar crónica benigna de la infancia (DACBI) es una entidad rara, que se caracteriza por el desarrollo de ampollas en la

unión dermoepidérmica con depósito lineal de inmunoglobulina A (IgA). Su origen se relaciona con la toma de fármacos y una subsecuente respuesta autoinmune, pero la mayoría de los casos son idiopáticos. Suele resolverse de forma espontánea antes de la pubertad, aunque existe la posibilidad de recaída en la época adulta.

CASOS CLÍNICOS

Presentamos los casos de esta enfermedad en dos niños que consultan por ampollas.

Caso 1: Niño de 4 años, con dermatitis atópica y sin antecedentes familiares de interés, que acude en diversas ocasiones a Urgencias por lesiones vesiculosas en las piernas, con las que se asocia prurito no intenso, y sin fiebre. Se diagnostica impétigo ampollado, pero no responde al tratamiento tópico y oral con antibiótico (ácido fusídico y amoxicilina/clavulánico) ni a fomentos secantes de permanganato potásico. Los cultivos (frotis de superficie y hemocultivo) son negativos y el análisis de reconocimiento con bioquímica habitual y hemograma no muestra un patrón infeccioso ni aumento de reactantes de fase aguda. Al momento de la exploración física, se observan ampollas de contenido serohemático y algunas costras sobre áreas de piel eritematosa no exudativa, pero también sobre piel sana. Las ampollas se agrupan en racimo y brotan nuevas lesiones de forma centrífuga, arrosariada (*Figura 1*). La localización principal es en ingles, glúteos y cara posterior de las piernas, aunque con los días se afecta también el tronco y las extremidades superiores en las zonas de flexión (*Figura 2*). No se observa afectación de mucosas oral ni conjuntival. No parece tener relación con traumatismos ni con la toma de ningún fármaco. No se constata diarrea, pérdida de peso, artralgias ni afectación del estado general o signos de enfermedad celíaca. La evolución de las lesiones es consistente con enfermedad ampollar crónica benigna de la infancia, por lo que se realiza una biopsia de piel, informada como ampolla subepidérmica con infiltrado de polimorfocitos sin evidencia de vasculitis, y la inmunofluorescencia directa revela un depósito lineal de IgA en la basal

a. Servicio de Pediatría.

b. Servicio de Dermatología.

c. Servicio de Anatomía Patológica.

Hospital Universitario Río Hortega, Valladolid, España.

Correspondencia:

Dra. Leticia González-Martín: lgonzalezmartin@gmail.com

Financiamiento: Ninguno.

Conflicto de intereses: Ninguno que declarar.

Recibido: 28-12-2014

Aceptado: 8-4-2015

epidérmica, sin observarse depósitos de otras inmunoglobulinas (IgG, IgM), ni tampoco de C4 C3, ni fibrinógeno (Figura 3). Esta biopsia es compatible con dermatosis por IgA lineal, por lo que, tras descartar déficit de glucosa-6-fosfato deshidrogenasa (G6PDH), se inicia tratamiento con 25 mg/día de dapsona oral. Se realiza, así mismo, despistaje de enfermedad celíaca, que es negativo, por ser la dermatitis herpetiforme, manifestación dérmica propia de esa enfermedad, el principal diagnóstico diferencial.

Con la evolución, se produce la remisión de las lesiones de forma paulatina, aunque a los 3 meses, sufre una recaída en relación con la

exposición solar, con afectación conjuntival, pero no corneal, que responde al aumento de la dosis de dapsona hasta 50 mg/día, y con curación sin secuelas. Actualmente, tras doce meses del inicio, permanece sin lesiones, con 50 mg de dapsona y con 200 mg de tocoferol por anemia hemolítica leve (Hb mínima: 10,5 mg/dl) secundaria al tratamiento.

Caso 2: Niña de 4 años y 10 meses, sin antecedentes de interés, que presenta brotes de prurito y exantema vesiculoso en ambas piernas, de 4 meses de evolución. Se observan ampollas de contenido líquido a tensión en ambas piernas y glúteos agrupadas en anillo (Figura 4) y pequeñas vesículas en la cara. La piel subyacente no presenta signos inflamatorios. Valorada por su pediatra y por alergología, se diagnostica prurigo estrófulo con pruebas cutáneas a alérgenos comunes negativas e impétigo, pero no responde al tratamiento con ácido fusídico tópico y amoxicilina/clavulánico oral. Ante la persistencia de las lesiones, se decide una biopsia de piel, y la anatomía patológica y la inmunofluorescencia directa son compatibles con dermatosis por IgA lineal. Tras realizar el despistaje de déficit de G6PDH y de enfermedad celíaca, se inicia un tratamiento con dapsona oral. Refiere una mejoría progresiva en las siguientes 4 semanas, aunque presenta una recaída al intentar disminuir la dosis. Como efecto secundario de la dapsona, presenta una tendencia a la anemia (cifra mínima de Hb: 10,9 mg/dl), que se revierte al añadir 200 mg/día de tocoferol oral.

FIGURA 1. A gran aumento, imagen característica en collar de perlas. Se observan las ampollas recientes más pequeñas rodeando una ampolla más antigua, ya destechada

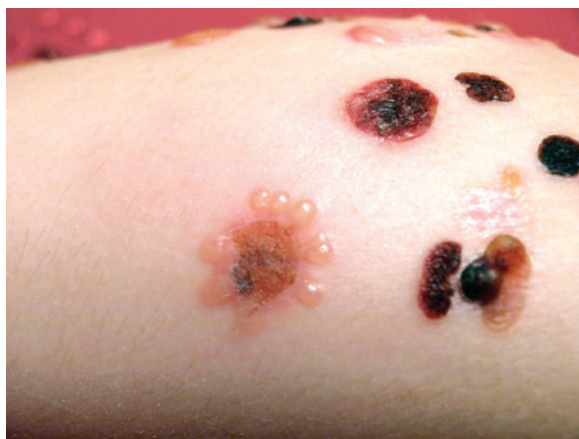
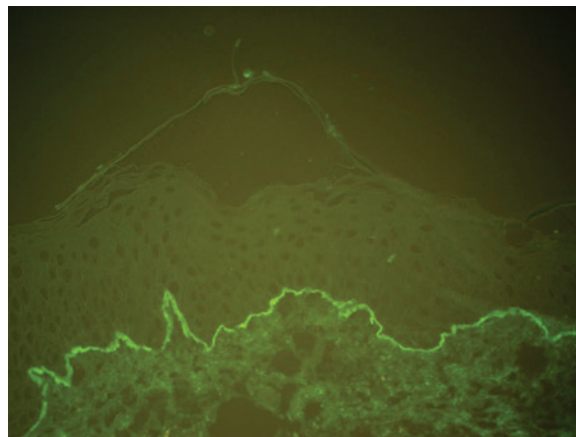


FIGURA 2. Visión panorámica. Se evidencia el polimorfismo lesional en relación con el tiempo de evolución de las ampollas y el clásico collar de perlas

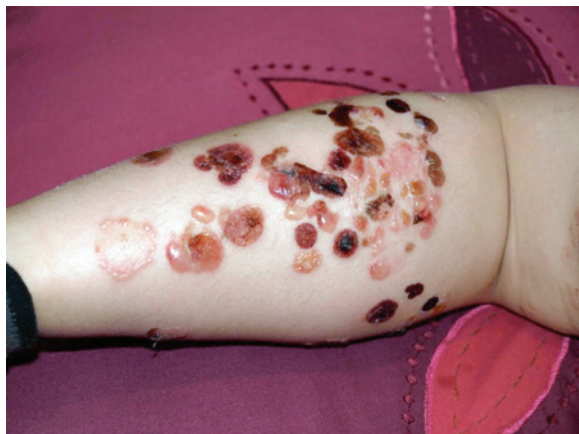

FIGURA 3. Inmunofluorescencia directa: banda por depósito de inmunoglobulina A lineal a lo largo de la membrana basal epidérmica



DISCUSIÓN

La dermatosis ampollar por IgA lineal es una enfermedad rara con una incidencia de 0,5 a 2,3 casos por millón de habitantes y año.¹ Tiene dos picos de edad, los 60 años y, en niños, hacia los 4,5 años de edad media, con un rango de edad de entre los 6 meses y los 10 años,¹⁻³ aunque existen casos neonatales descritos.^{4,5} Aun siendo poco frecuente, es la enfermedad ampollar más prevalente en la edad pediátrica, junto con la dermatitis herpetiforme.⁶ El mecanismo etiopatogénico es todavía incierto, aunque la lesión clave se produce por el depósito de IgA en la membrana basal epitelial. Algunos autores postulan que tanto la respuesta humoral como la celular a través de los neutrófilos y las enzimas proteolíticas que estos liberan pueden jugar un papel importante.^{1,7} La mayoría de los pacientes tienen IgA dirigidas contra la membrana basal celular, específicamente contra una parte de una proteína clave en la unión dermoepidérmica (el antígeno BP180), también relacionado con el penfigoide ampolloso.⁷⁻⁹ En algunos casos, se puede demostrar la relación causal con algún fármaco; el más frecuentemente implicado es la vancomicina, betalactámicos, antiinflamatorios o fenitoína, con reaparición de las lesiones al tomar de nuevo la droga sospechosa.¹⁰⁻¹² El curso clínico característico consiste en la aparición aguda de ampollas sobre zonas de piel inflamada o sana, con extensión hacia la zona periférica de lesiones más antiguas, lo que da un aspecto arrosariado. En pediatría, es típica la localización en el tronco, la cara, sobre todo perioral, las manos y los pies, y en especial, la

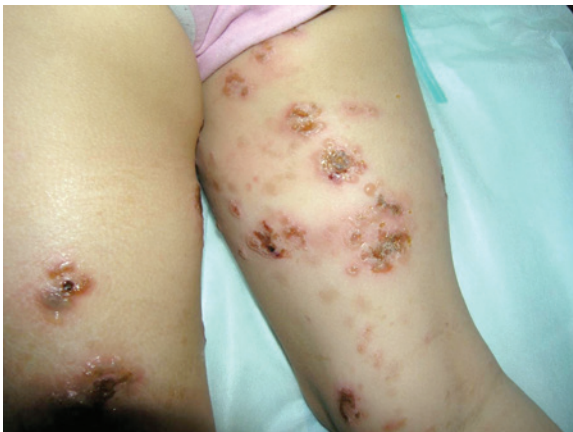zona baja del abdomen periné y la cara interna de los muslos.^{1-3,6} En ocasiones, se acompaña de prurito, que puede ser intenso y preceder a las lesiones en caso de recaída.^{1,2,8} La afectación de mucosa es menor que en los adultos (8-64% versus 80%)¹⁻³ y suele centrarse en la mucosa oral y conjuntival. Se ha relacionado con la colitis ulcerosa y la ha precedido en varios años¹³ y síndromes linfoproliferativos.¹⁴ El diagnóstico se basa en la clínica y la demostración del depósito de IgA lineal en la unión dermoepidérmica por inmunofluorescencia directa. Entre las entidades por descartar, se encuentran la dermatitis herpetiforme (descartada en nuestros pacientes), el impétigo bulloso por *Staphylococcus aureus* (en nuestros casos, no respondedores a antibiótico), el penfigoide ampolloso (con depósitos de IgG C3 e infiltrado de eosinófilos, típico de ancianos) y otras enfermedades ampollares poco frecuentes. El tratamiento de elección es la dapsona en dosis de 0,5-2 mg/kg/día en monoterapia, con respuesta en pocos días.^{1,2,6,8} Dado el potencial tóxico por hemólisis asociado a este fármaco, se debe realizar un hemograma y un despistaje del déficit de G6PDH, con seguimiento de hemoglobina durante el tratamiento.^{6,15} Como tratamiento de segunda línea, se usa la colchicina de 0,6 mg/12 h.^{2,6} En los no respondedores, se ha ensayado prednisona durante las primeras semanas, micofenolato o ciclosporina, y se han asociado, en ocasiones, inmunoglobulinas intravenosas.^{1,2,6} La DACBI suele persistir durante meses o años hasta su resolución, con reagudizaciones, y la duración del tratamiento es variable, dependiendo del curso de la enfermedad. Es raro que esta entidad persista más allá de la pubertad, aunque se han descrito casos refractarios o con recaída una década después.^{1,2}

En nuestros pacientes, la evolución ha sido favorable. Aunque el niño ha presentado una reagudización con la exposición al sol, ha respondido al tratamiento, y la adherencia es adecuada, con respuesta casi inmediata. Ambos han presentado cierto grado de anemia hemolítica, pero sin precisar la suspensión del tratamiento. Ninguno refiere clínica compatible con enfermedades asociadas.

CONCLUSIONES

Para finalizar, queremos resaltar la importancia de la alerta que debe tener el pediatra frente a los casos más frecuentes de lesiones ampollares de la infancia que no responden al

FIGURA 4. Nótese la afectación bilateral



tratamiento convencional, acorde a su impresión diagnóstica inicial. Para el diagnóstico definitivo, es indiscutible la biopsia orientada y el papel del dermatólogo con experiencia en enfermedades ampollares infantiles. Con un diagnóstico de certeza precoz, se puede evitar la morbilidad asociada a esta enfermedad poco frecuente, como las cicatrices oculares o las estenosis esofágicas cuando existe afectación de mucosas. ■

REFERENCIAS

- Fortuna G, Marinkovich MP. Linear immunoglobulin A bullous dermatosis. *Clin Dermatol* 2012;30(1):38-50.
- Sandoval M, Farias MM, González S. Linear IgA bullous dermatosis: report of five cases in Chile. *Int J Dermatol* 2012;51(11):1303-6.
- Horiguchi Y, Ikoma A, Sakai R, Masatsugu A, et al. Linear IgA dermatosis: report of an infantile case and analysis of 213 cases in Japan. *J Dermatol* 2008;35(11):737-43.
- Lee SY, Leung CY, Leung CW, Chow CB, et al. Linear IgA bullous dermatosis in a neonate. *Arch Dis Child Fetal Neonatal Ed* 2004;89(3):F280.
- Gluth MB, Witman PM, Thompson DM. Upper aerodigestive tract complications in a neonate with linear IgA bullous dermatosis. *Int J Pediatr Otorhinolaryngol* 2004;68(7):965-70.
- Fuentelsaz del Barrio V, Campos Domínguez M. Dermatitis IgA lineal de la infancia. *Rev Pediatr Aten Primaria* 2013;15(58):141-5.
- Horváth B, Niedermeier A, Podstawa E, Müller R, et al. IgA autoantibodies in the pemphigoids and linear IgA bullous dermatosis. *Exp Dermatol* 2010;19(7):648-53.
- Guide SV, Marinkovich MP. Linear IgA bullous dermatosis. *Clin Dermatol* 2001;19(6):719-27.
- Chorzelski TP, Jablonska S, Maciejowska E. Linear IgA bullous dermatosis of adults. *Clin Dermatol* 1991;9(3):383-92.
- Fortuna G, Salas-Alanis JC, Guidetti E, Marinkovich MP. A critical reappraisal of the current data on drug-induced linear immunoglobulin A bullous dermatosis: a real and separate nosological entity? *J Am Acad Dermatol* 2012;66(6):988-94.
- Ho JC, Ng PL, Tan SH, Giam YC. Childhood linear IgA bullous disease triggered by amoxicillin-clavulanic acid. *Pediatr Dermatol* 2007;24(5):E40-3.
- Bouldin MB, Clowers-Webb HE, Davis JL, McEvoy MT, et al. Naproxen-associated linear IgA bullous dermatosis: case report and review. *Mayo Clin Proc* 2000;75(9):967-70.
- Paige DG, Leonard JN, Wojnarowska F, Fry L. Linear IgA disease and ulcerative colitis. *Br J Dermatol* 1997;136(5):779-82.
- Barnadas MA, Moreno A, Brunet S, González MJ, et al. Linear IgA bullous dermatosis associated with Hodgkin's disease. *J Am Acad Dermatol* 1988;19(6):1122-4.
- Reyes-Baraona F, Andino R, Carrasco JE, Arriagada C, et al. Dermatitis IgA lineal de la infancia: reporte de un caso. *Arch Argent Pediatr* 2014;112(2):e57-60.