

Año XII

Diciembre de 1941

Tomo XVI, N° 6

## ARCHIVOS ARGENTINOS DE PEDIATRÍA

PUBLICACIÓN MENSUAL

(Órgano Oficial de la Sociedad Argentina de Pediatría)

*Hospital de Niños  
Servicio de Neuropsiquiatría y Endocrinología*

### CONSIDERACIONES SOBRE DOS CASOS DE ENFERMEDAD DE CHARCOT-MARIE Y OTRAS AMIOTROFIAS

POR LOS

DRES. AQUILES GAREISO Y PEDRO OSVALDO SAGRERAS

El estudio de la afección que vamos a abordar, se basa en la observación de tres enfermitos del Servicio, dos de los cuales fueron internados a pedido del Prof. J. Hanon.

**OBSERVACIÓN N° 1.**—Historia clínica N° 787. Florentina C., 13 años, argentina. Peso 38 kgrs., altura 1.47 m. Ingresó el 20 de octubre de 1939. Egresó el 18 de diciembre de 1939.

*Antecedentes hereditarios y familiares:* Son 5 hijos vivos, no se consignan abortos ni muertos. Abuelos en línea paterna ambos fallecidos. El abuelo materno fallecido a los 39 años, ignora causa. Abuela materna fallecida a los 70 años por achaques de la edad. Un hermano, José, de 15 años, padece de una afección idéntica (véase caso aparte).

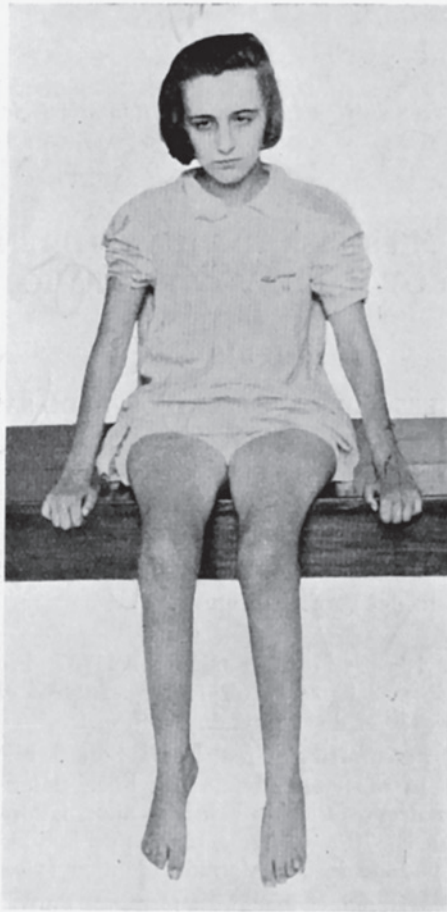*Antecedentes personales:* Nacida a término. Parto normal. Al año pronunció las primeras palabras, y también comenzó a caminar, no notando alteración alguna en la deambulación. Coqueluche al año y sarampión a los tres. Criada a pecho solamente hasta los 8 meses.

*Enfermedad actual:* Se inicia a los 3 años por caídas frecuentes, tropezones, dificultad para subir las escaleras; hechos estos que llaman la atención de la familia. Efectivamente, se notaba en ella flojedad en

(\*) Comunicación presentada a la Sociedad Argentina de Pediatría, en la sesión del 26 de agosto de 1941.

— 548 —

sus pies que se le doblaban provocando caídas. Fué llevada a un Servicio de Ortopedia, donde se le practica la tenotomía bilateral del tendón de Aquiles, quedando enyesada por espacio de dos años, a raíz de lo cual no consigue ninguna mejoría, progresando su enfermedad. Desde hace diez meses acentuación de los trastornos de la marcha, siendo en el presente materialmente imposible, igual que la estación de pie. Se



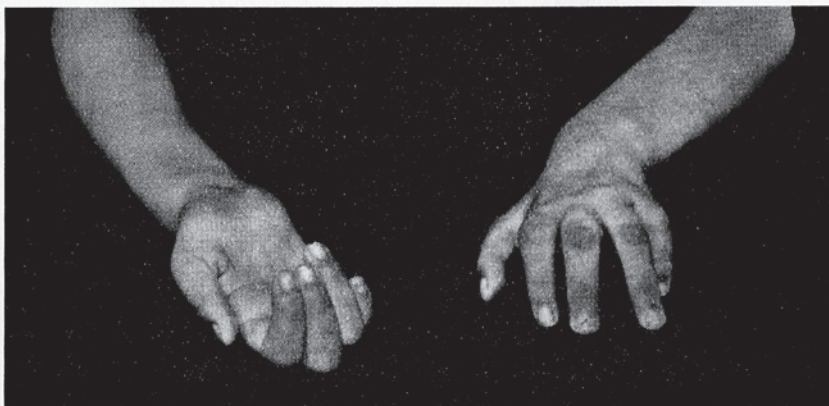*Figura 1*

alimenta por sus propios medios, pero con la dificultad que es fácil de imaginar dado su profundo estado de atrofia de las masas musculares de las manos y cuya iniciación data desde hace 7 años y siempre con carácter progresivo.

*Estado actual:* Decúbito activo perturbado, pasa de la posición acostada a la sentada por propia voluntad, pero con suma dificultad,

realizando movimientos de lateralidad del tronco y apoyándose con los codos para progresar. De la posición sentada a la de pie la dificultad aumenta, se toma el miembro inferior con bastante dificultad y lo bambolea al borde de la cama; es necesario ayudarla para que la maniobra continúe. El pie se asienta bruscamente en el suelo. Tomada de las axilas, deja pender sus miembros inferiores casi inertes, presentando un “*genua-recurbatum*” doble. La progresión se realiza con suma dificultad.

Regular estado de nutrición, escaso panículo adiposo. Piel blanca, lisa, elástica. Cráneo subbraquicéfalo de 53 cms. de circunferencia, cabello lacio, fino, buena inserción. Frente amplia, facies afilada y con impresión de tristeza. Los miembros superiores presentan una marcada hipotrofia que se extiende desde el codo hasta los dedos de la mano: ésta se encuentra flexionada sobre el antebrazo, siendo la extensión imposible; además los dedos se encuentran también flexionados a expen-



*Figura 2*

sas de la primera falange, siendo también imposible su extensión. Las regiones tenar e hipotenar han desaparecido lo mismo que los interóseos, dando la clásica mano simiesca. En los miembros inferiores sucede cosa análoga, existe una hipotrofia desde la rodilla hasta el pie; el cual se encuentra en marcado equinismo, siendo imposible la extensión de los dedos del mismo y cuya flexión exagera el equinismo; el pie se muestra blando, frío y succulento. Se aprecia la atrofia en el tercio inferior del muslo (en liga), presentando sus piernas la denominada “pierna de pollo” con hipotermia y acrocianosis que comienza en el tercio inferior del muslo.

**Movimientos activos:** Se realizan con suma dificultad. Los miembros inferiores se arrastran por el plano de la cama. En los superiores la toma de objetos es incorrecta e insegura, sin embargo, la enferma se alimenta por sus propios medios.

**Movimientos pasivos:** Se realizan en todos los segmentos, exage-

rándose en la extremidad distal de los mismos, especialmente para los movimientos de flexión; los movimientos de extensión de los dedos se encuentran limitados.

Se observa un ligerísimo temblor intencional.

Hipotonía generalizada de tipo segmentario bien marcada en la extremidad distal de los dedos. Peloteo de pies y manos.

La fuerza muscular muy disminuída. Imposible las maniobras manométricas. Estación de pie no la realiza por sus propios medios; ayudada y sostenida por las axilas, existe un marcado equinismo con "genu-recurbatum" doble. La marcha la ejecuta con suma dificultad arrastrando la punta del pie hacia adelante y dejando asentar pesadamente el pie, sosteniéndose casi exclusivamente sobre las caderas y exagerando su "genu-recurbatum". Marcado steppage. Reflejos: Tricipital, bicipital, supinador, radial y cubital de ambos lados abolidos. Medio pubiano presente en sus dos respuestas, pero disminuído. El patelar y aquiliano de ambos lados abolidos, los abdominales presentes y el plantar indiferente.

No existen trastornos de la sensibilidad en ninguna forma.

Pares craneanos: Motilidad ocular bien en todas sus formas. Discretísimo nistagmus en la mirada extrema. El facial con motilidad conservada pero con discreta amimia.

Lenguaje: Articula bien las palabras. La emisión es lenta y en tono bajo.

Psiquismo: Atención espontánea y provocada conservada. Memoria bien. Asociación de ideas rápida pero con tendencia a la depresión. Parca en el hablar, revela un marcado estado de tristeza, retraída, sin participar en los juegos de las compañeras de sala, ocupa su tiempo en la lectura de temas históricos preferentemente. Amante de la música, esto es lo único que la distrae. De carácter tranquilo, retraída, poco conversadora, parece tener conciencia del grave mal que la aqueja.

Punción lumbar en posición acostada: tensión inicial, 27; final, 6; cantidad extraída, 10 c.c.; aspecto cristal de roca. Maniobra de Queckenstead; alta, 33; baja, 36. Resultado de su examen: (Prot. 1975). Aspecto límpido, cristal de roca. Pandy positiva (+) Nonne Appelt negativa. Albúmina 0.08 gr. ‰. Citológico, 1 linfocito por mm.

Examen de otros órganos: Corazón en sus límites normales. Tonos claros y bien timbrados. Tórax, marcada escoliosis a concavidad izquierda. Esbozo de escápula alta. Vibraciones vocales conservadas, sonoridad normal, murmullo vesicular sin ruidos sobreagregados. Abdomen: Caderas ensanchadas, abdomen blando, depresible e indoloro.

Electrodiagnóstico: (ver cuadro).

Muslos	Lado	Corriente farádica		Corriente continua		
<i>Deltoides</i> .....	Derecho	4	cm.	10	miliampéres	—> +
	Izquierdo	4	cm.	10	„	—> +
<i>Biceps</i> .....	Derecho	3	cm.	12	miliampéres	—> +
	Izquierdo	3	cm.	12	„	—> +
<i>Triceps</i> .....	Derecho	4	cm.	10	miliampéres	—> +
	Izquierdo	4	cm.	10	„	—> +
<i>Flexor común</i> .....	Derecho	3	cm.	10	miliampéres	—> +
	Izquierdo	N. R.		12	„	—> +
<i>Extensor común</i> .....	Derecho	N. R.		12	miliampéres	—> +
	Izquierdo	N. R.		12	„	—> +
<i>Recto anterior</i> .....	Derecho	N. R.		N. R.		—
	Izquierdo	N. R.		N. R.		—
<i>Tibial anterior</i> .....	Derecho	N. R.		N. R.		—
	Izquierdo	N. R.		N. R.		—
<i>Extensor común</i> .....	Derecho	N. R.		N. R.		—
	Izquierdo	N. R.		N. R.		—
<i>Peroneos</i> .....	Derecho	N. R.		N. R.		—
	Izquierdo	N. R.		N. R.		—
<i>Gemelos</i> .....	Derecho	N. R.		12	miliampéres	+> — R
	Izquierdo	N. R.		12	„	+> — R
<i>Abductor corto del pulgar</i>	Derecho	N. R.		N. R.		—
	Izquierdo	2	cm.	12	miliampéres	—> +
<i>Flexor corto del pulgar</i> ...	Derecho	N. R.		N. R.		—
	Izquierdo	N. R.		N. R.		—
<i>Adductor del meñique</i> ...	Derecho	N. R.		N. R.		—
	Izquierdo	N. R.		N. R.		—
<i>Interóseos dorsales</i> .....	Derecho	N. R.		N. R.		—
	Izquierdo	N. R.		N. R.		—

Examen oftalmoscópico efectuado por el Dr. A. Barbieri. Párpados normales. Motilidad externa conservada. Iris y pupilas: iguales, regulares, reaccionan a la luz normalmente. Fondo de ojos: papilas nítidas, atípicas, con aspecto de atrofia incipiente. No hay signos de éstasis ni hipertensión endocraneana. Campo visual aparentemente conservado. Visión 5/10. Refracción: hipermetropía que no se corrige.

Examen de sangre: Hemoglobina, 80 %; Neutrófilos, 65 %; Eosinófilos, 2 %; Linfocitos, 29 %; Mononucleares, 4 %. (Prot. 5076).

Reacción de Wassermann y Kahn en sangre, negativas (Dr. Vergnolle. Prot. 3862). Análisis de orina, nada de particular.

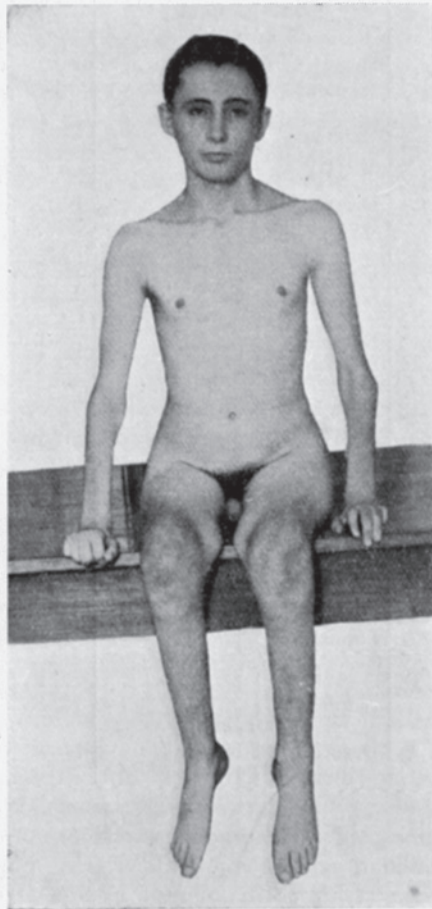
— 552 —

El 18 de diciembre de 1939 es retirada por el padre.

Estado al egresar del Servicio el mismo que el de su ingreso, habiéndosele tratado con galvanoterapia, reeducación motriz y profilaxis de actitudes viciosas.

OBSERVACIÓN N° 2.—Consultorio Externo. José C., 15 años, argentino. Hermano de la anterior.

*Antecedentes hereditarios:* Ya conocidos.



*Figura 3*

*Antecedentes personales:* Sin importancia.

*Enfermedad actual:* Inicia su padecimiento alrededor de los 5 años, habiendo deambulado anteriormente con cierta tendencia a caminar incorrectamente.

*Estado actual:* La inspección reproduce típicamente el cuadro objetivo en cuanto a distribución de la atrofia. Ligera ensilladura lumbar. En decúbito supino imposibilidad de realizar una buena extensión del miembro inferior izquierdo. Ambos miembros inferiores presentan la típica atrofia en liga, las piernas tipo de pollo, cilíndricas, sin relieve muscular de la masa gemelar, cianosis e hipotermia desde el tercio inferior del muslo. Ambos pies con marcado peloteo, muestran las siguientes particularidades: los dos dedos gordos en franca abducción, en cambio los dos últimos en adducción, llamando la atención la cortedad de los cuatro últimos dedos, en especial del cuarto. Aparato genital bien desarrollado.

Movimientos fibrilares (fibrilación muscular) en toda la zona del vasto interno derecho. Reflejo medio pubiano de Guillain y Alajouanine, presente en su respuesta superior, muy disminuído en la inferior. Reflejo medio plantar algunos movimientos defensivos. No hay Babinski ni sucedáneos. Arreflexia patelar y aquiliana. En los miembros superiores, toda la serie de reflejos tendinosos ausentes. Columna vertebral, discretísima escoliosis a concavidad izquierda dorsolumbar. Atrofia distal bilateral de miembros superiores, acentuándose además a medida que se acerca a la periferia, terminando en franca atrofia de las eminencias tenar e hipotenar, interóseos y lumbricales; estando los dedos flexionados sobre la palma de la mano, sin recubrir el pulgar, con imposibilidad de tomar correctamente el dinamómetro y sin alcanzar a hacer mover las agujas. Deambulación con steppage franco. Marcha posible sin ayuda. Se ha hecho tenotomía del tendón de Aquiles derecho hace 5 años. No acusa trastornos de la sensibilidad. Pupilas redondas, iguales, discretamente excéntricas. Reflejo fotomotor conservado. Motilidad ocular conservada. Estado psíquico: Cursa 2º año del Colegio Nacional. Atención conservada, así como la espontánea y provocada. Discreta estrechez de conciencia. Retraído, algo deprimido, poco expansivo, tímido. Sus amistades están concentradas en su casa y en sus hermanos. Buen estudiante. Lleva una vida interior intensa.

En el Instituto Municipal de Radiología y Fisioterapia se ha obtenido el siguiente electrodiagnóstico, efectuado el 5 de diciembre de 1939 (ver cuadro adjunto).

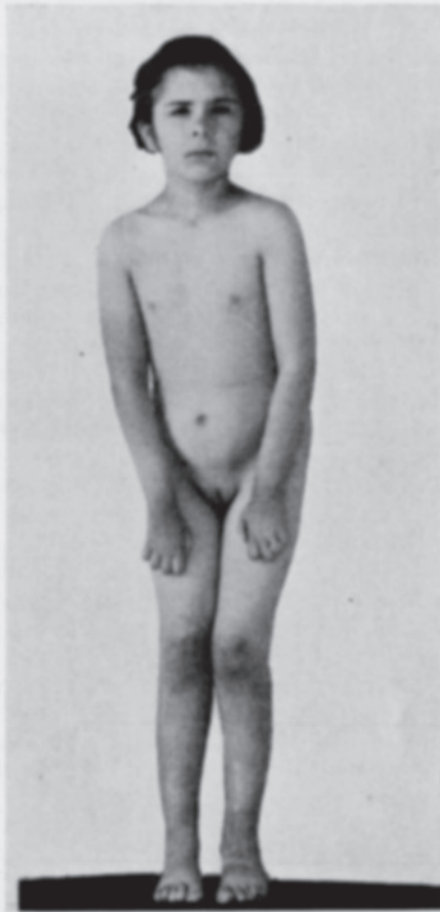CRONAXIA

*Electrodiagnóstico de José C.*

Músculo tibial	der.	no reacciona	izq.	no reacciona
„ peroneo	„	no reacciona	„	no reacciona
„ gemelos	„	neg. 22 Ma. Cxr. 10.75	„	neg. 15. Ma. Cxr. 17.5
„ cuadriceps.	„	no reacciona	„	neg. 22. Ma. Cxr. 12.5
„ deltoides	„	neg. 14 Ma. Cxr. 1.88	„	neg. 17. Ma. Cxr. 0.63
„ biceps	„	neg. 10. Ma. Cxr. 0.43	„	neg. 12. Ma. Cxr. 0.43
„ flexor	„	neg. 12. Ma. Cxr. 3.90	„	neg. 10. Ma. Cxr. 14.
„ extensor	„	no reacciona	„	pos. 23, Ma. Cxr. 10.
„ tenar	„	neg. 13 Ma. Cxr. 14.	„	no reacciona

— 554 —

OBSERVACIÓN N° 3.—Historia clínica N° 455. María E. M., 8 años, argentina. Peso, 24.600 kgrs.; altura, 1.27. Ingresa el 11 de marzo de 1937. Egresada el 7 de diciembre de 1939. Antecedentes hereditarios y familiares: Padres sanos. Un hijo sietemesino muerto a las 24 horas de nacer. Cuatro hijos vivos. Único enfermo, María E.



*Figura 4*

*Antecedentes personales:* Nacida a término, parto espontáneo. Pronunció las primeras palabras y caminó alrededor del año. Ha padecido coqueluche a los dos años, sarampión 6 meses después, a los 4 años crup (traqueotomía).

*Enfermedad actual:* Al iniciar la marcha, la madre se apercibió que la niña lo hacía de manera incorrecta, pues desviaba su pie izquier-



do hacia adentro. A los 3 años, como se produjera igual fenómeno en el pie opuesto, fué intervenida ortopédicamente (presenta una cicatriz de 5 cms. de largo sobre el borde interno del tendón de Aquiles). Hace 2 años los dedos de ambas manos se han ido flexionando lenta y paulatinamente, imposibilitando su manejo habitual.

*Estado actual:* Niña en decúbito indiferente, que realiza los cambios con cierta dificultad, llamando la atención la posición de los miembros inferiores, que se encuentran aproximados a nivel de las rodillas y separadas ambas piernas además de una muy ligera rotación interna, estando ambos pies dirigidos hacia adentro. En las extremidades superiores se observa deformación de ambas manos, consistente en una acen-

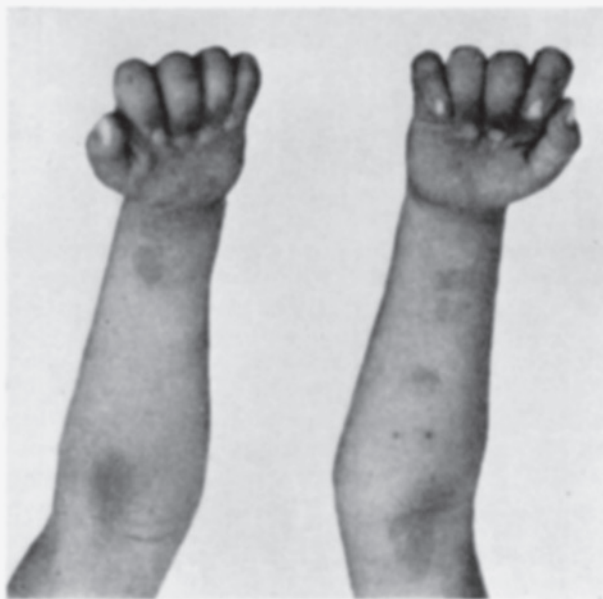

Figura 5

tuada flexión de los dedos sobre la palma de la mano, las primeras falanges discretamente en extensión con respecto a los metacarpianos. En la estación de pie firme, tiende a buscar apoyo sin aumentar la base de sustentación, acabando por apoyar con el borde externo del pie derecho, mientras el izquierdo apoya con toda la planta del pie, colocándose en franco "talus-valgus". Llama la atención la atrofia de la eminencia tenar e hipotenar de ambas manos estando fuertemente contraídos los flexores.

*Movimientos activos:* La flexión de la pierna sobre el muslo se realiza en ambos lados, en cambio no puede ejecutar ningún movimiento en las articulaciones de ambos pies ni tampoco en la de los dedos. En los miembros superiores se hallan conservados los del hombro, brazos y

— 556 —

antebrazos. En las manos leves movimientos de flexión y extensión de las muñecas y casi nulos en los dedos.

Movimientos pasivos: Miembros inferiores al principio leve resistencia que desaparece posteriormente. Igual acontece en los miembros superiores.

Discreta hipotonía en miembros superiores a excepción de las manos. Fuerza imposible de investigar al dinamómetro.

La marcha la realiza a pequeños pasos, sin ayuda, el tronco se inclina hacia adelante flexionando la pelvis y rotando la misma hacia la derecha. Equinismo marcado del pie izquierdo, apoyando con toda la planta del pie mientras el miembro inferior derecho se coloca en

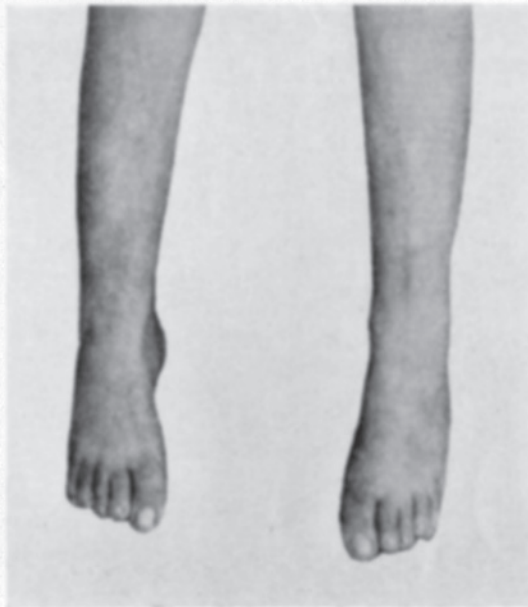


Figura 6

varus-equino. Durante ésta, usa sus brazos a manera de balancines, maniobra que le es necesaria, si no tambalea.

Reflejos: Ambos triceps abolidos. Biceps, supinador, radial, cubital y palmar muy disminuídos en ambos lados. El patelar y aquiliano abolidos. Los abdominales sup. y medio presentes pero el inferior disminuído. El plantar abolido en ambos lados.

No existen trastornos de la sensibilidad objetiva ni subjetiva.

Pupilas reaccionan bien a la luz y acomodación. La motilidad ocular y la mímica conservada.

El psiquismo es bueno aunque la enfermita es un tanto retraída, poco comunicativa, tranquila, juega poco con sus compañeras de sala.

Un examen de sangre, da: Hemoglobina 70 %; Glóbulos rojos, 3.600.000; Glóbulos blancos, 8.400; Relación globular, 435. Valor globular, 0.97. Neutrófilos, 42 %. Eosinófilos, 6 %. Linfocitos, 50 %. Mononucleares, 2 %.

Reacción de Wassermann y Kahn en sangre, negativas.

Después de una reactivación se obtiene una reacción de Kahn positiva débil. El examen oftalmológico practicado por el Dr. A. Barbieri acusa los siguientes datos: Motilidad externa conservada. Pupilas reaccionan a la luz. Fondo de ojos normales, aunque con aspecto retiniano de heredolúes. Visión conservada, normal igual 10/10. Refracción: emétrope.

El electrodiagnóstico practicado por el Dr. A. Marque (Prot. N° 3635), da el siguiente resultado: Inexcitabilidad a ambas corrientes de los músculos. Extensor común de ambos miembros superiores. Recto anterior, tibial anterior, extensor común, peroneo de ambos miembros inferiores. Hipoexcitabilidad a ambas corrientes: Flexor común de ambos miembros superiores y gemelos de ambos miembros inferiores.

Inexcitabilidad en ambas manos y a ambas corrientes de los músculos abductor corto del pulgar y adductor del meñique. Inexcitabilidad a ambas corrientes: adductor del pulgar izquierdo e interóseos dorsales izquierdos. Inexcitabilidad farádica e hipoexcitabilidad galvánica de los interóseos dorsales derechos. Hipoexcitabilidad a ambas corrientes del adductor del pulgar derecho.

El 7 de diciembre de 1939 se ausenta de la sala con permiso por un mes y medio con su cuadro un tanto mejorado o mejor dicho fijado, ya que la marcha se hace con bastante soltura, dentro de su steppage. Se alimenta por sus propios medios, bien que con la inhabilidad propia del estado de las masas musculares de sus manos, pero dentro de esto es una adquisición que lo haga por sus propios medios.

Durante su internación en el Servicio ha sido tratada con inyecciones de Benerva (Vitamina B), e inyecciones de Hepactron, galvanoterapia, masoterapia y reeducación.

Analizadas ya nuestras observaciones, estudiaremos brevemente la afección.

**ETIOLOGÍA.**—1º *Frecuencia*: No es una enfermedad excepcional, si bien no común en la infancia. En nuestro Servio desde 1910 hasta la fecha, hemos observado 5 casos: dos hermanos presentados en el Congreso Ibero Americano de Medicina e Higiene de ese año por uno de nosotros (Gareiso). Los dos del presente trabajo, y uno cuya historia trunca, aunque típica, no traemos por faltarnos su documentación iconográfica.

2º *Herencia*: Se trata de una afección hereditaria y familiar. Existen sin embargo, casos aislados. Por lo general se encuentran atacados de 3 ó más personas de una misma familia. Como caso

excepcional Herringham cita 26 personas atacadas en una familia. La herencia puede ser directa o indirecta.

3º *Sexo*: El sexo masculino parece más atacado. Crouzon estima cinco veces más frecuente en el hombre. En algunas familias las mujeres no se encuentran atacadas, aunque sus hijos varones sí. La herencia neuropática es muy fácil de observar, cuando no aparece la similar.

4º *Influencia de las infecciones*: Se ha observado en ciertos casos, después del sarampión, viruela, escarlatina, tifoidea, malaria y aun de otras infecciones mal determinadas, la aparición de esta afección. En nuestros enfermos no se puede atribuir a ningún proceso infeccioso. No es de extrañar que así suceda, no interviniendo directamente en la producción de la amiotrofia, sino como afección desencadenante o coincidente, dado que las enfermedades infecciosas y la enfermedad de Charcot-Marie aparecen a la misma edad generalmente. El papel desencadenante se justificaría en algunos casos, al considerar a la amiotrofia como una afección degenerativa familiar del sistema nervioso, la cual se iniciaría a raíz del desequilibrio orgánico producido por la enfermedad infecciosa.

MARCHA, DURACIÓN Y TERMINACIÓN.—La marcha es larga, e insidiosa, a veces con períodos de calma. La progresión de la atrofia es lenta; por tal motivo pueden llegar a vivir muchos años. Dejérine cita dos casos que fallecieron a los 67 y 72 años. Una observación de Sinton tenía 81 años y todavía vivía. La terminación o muerte se debe a una enfermedad intercurrente.

SINTOMATOLOGIA RESUMIDA

- |                           |   |   |
|---------------------------|---|---|
| A) <i>Período inicial</i> | { | Comienzo en la infancia o adolescencia.                 |
|                           |   | Aparición lenta e insidiosa.                            |
|                           |   | Atrofia: 1º miembros inferiores. 2º miembr. superiores. |
|                           |   | Trastornos funcionales { Dificultad para calzarse.      |
|                           |   | pequeños ..... { Tocar el piano, etc.                   |

B) Período de estado	Acentuación de la atrofia . . .	a) Miembros inferiores.	{ Atrofia en liga. Pierna de pollo. Del tercio del muslo al pie.
		b) Miembros superiores.	{ Mano Aran-Duchenne. Atrofia en puño. Del tercio superior. Del tercio superior
	Simetría de la atrofia.		
	Forma peroneal de atrofia.		
	Pie en varus equino.		
	Movimientos activos dificultados en pequeñas articulaciones.		
		Movimientos pasivos exagerados . . . . .	{ Genu-valgum Genu-recurbatum
		Mano en garra tipo Aran-Duchenne.	
		Marcha modificada. Steppage. Pataleo.	
		Trastornos funcionales mayores . . . . .	{ Imposibilidad de escribir. Id. trabajos finos y delicados. Abrocharse, etc.
	Sacudidas musculares . . . . .	{ Fibrilaciones. Temblores en extremidades.	
	Reflejos tendinosos . . . . .	{ 5/10 abolidos 4/10 normales. 1/10 aumentados.	
	Alteraciones de sensibilidad subjetiva . . . . .	{ Calambres. Dolores (a veces).	
	Alteraciones eléctricas . . . . .	{ Hipoexcitabilidad farád. y galván. Inexitabilida en músculos atrofiados.	
	Trastornos vasomotores . . . . .	{ Hipotermia. Sudores. Mano succulenta. Signos de Glossy-Skin.	
	Trastornos de nervios ópticos.	{ Casos de Vizioli. Sainton, Ballet y Rose.	
	Trastornos psíquicos . . . . .	{ Ligera depresión (nuestra obs. 1ª). Narcolepsia (Soca). Rareza de carácter (Sainton).	

DIAGNÓSTICO.—Afección de diagnóstico en general fácil, especialmente cuando ya la atrofia se ha instalado y ha pasado el período de debut. La aparición en la infancia, la coexistencia de la misma afección en otros hermanos o ascendientes, la atrofia simétrica asen-

tando en la extremidad distal de los miembros y respetando la raíz de los mismos, así como la cara y el tronco; la clásica atrofia en liga, con la pierna de pollo de los miembros inferiores, y la atrofia en puño en los superiores; las reacciones eléctricas de comprobación temprana, las sacudidas musculares con ausencia de retracciones tendinosas y trastornos vasomotores del tipo de “glossy skin” dan una fisonomía de por sí muy clara para poder confundir esta afección con otras, sin embargo, enumeramos rápidamente algunas enfermedades que tienen cierto parentesco para hacer el diagnóstico diferencial.

Con la *parálisis cerebral infantil*. Puede confundirse cuando toma el tipo peroneal, pero esta es unilateral y existe contractura o estados espasmódicos, síntoma que no se observa en la amiotrofia. Además, es una afección que se inicia en los primeros meses o años de la vida, cuando no a raíz del nacimiento.

Con la *diplejía cerebral infantil*. La diferencia está en que los cuatro miembros están contracturados con hiperreflexia sin amiotrofias, existiendo generalmente un déficit mental que no se observa en la enfermedad de Charcot-Marie.

Con la *esclerosis lateral amiotrófica* (enfermedad de Charcot). Comienza por los miembros superiores, con manos de tipo de Aran Duchenne, pero la parálisis es espasmódica y con piramidalismo, toma los miembros inferiores, se acompaña de retracciones fibrotendinosas y termina con trastornos bulbares que no se observan en esta afección.

Con la *poliomielitis anterior crónica*. Comienza por las manos que presentan rápidamente la deformación en garra, luego se toma la raíz del miembro, la evolución es muy distinta, más breve quedando la enfermedad completa en un tiempo mucho más corto que en la amiotrofia que nos ocupa, pudiendo además observarse la parálisis de ciertos pares craneanos.

Con la *siringomelia*. Existe, es cierto, deformación de las manos del tipo que nos ocupa, pero los miembros inferiores presentan fenómenos espásticos, hiperreflexia y piramidalismo, trastornos tróficos, escoliosis, tórax deformado y trastornos disociativos en la sensibilidad.

Con la *neuritis intersticial hipertrófica y progresiva de Dejerine y Sottas*. Presenta muchos signos de contacto como ser: afección familiar, aparición en la infancia, atrofia que toma el mismo tipo en las manos pero con deformaciones en el pie, dando un pie varus muy acentuado, las manos en garra, pero existen síntomas diferenciales tales como la incoordinación entre los miembros superiores e in-

feriores, con dificultad en la marcha, signo de Romberg, existencia de movimientos coreicos en la cabeza y tronco, fenómenos oculares como miosis, lentitud del reflejo fotomotor, nistagmus y últimamente hipertrofia de los troncos nerviosos; que le da su característica típica además, las reacciones eléctricas presentan trastornos más graves. Sin embargo, Marinesco y Raymond creen encontrar una semejanza entre las dos afecciones, parentesco que rechaza rotundamente De-jérine.

Con la *enfermedad de Friedreich y la heredoataxia cerebelosa de Pierre Marie*. Tiene puntos de contacto, tales como la edad del comienzo y además de ser familiar. Si bien existen en las tres deformaciones de los pies, cabe recordar el muy especial conocido con el nombre de pie de Friedreich, que siempre está presente en esta enfermedad, la cual juntamente con la heredoataxia cerebelosa acusa trastornos de la palabra (tipo escandida), nistagmus, temblor intencional y marcha cerebelosa que no se observa en la amiotrofia Charcot-Marie. Además la hiperreflexia es a regla en general con el signo de Babinski en la heredoataxia cerebelosa. En tanto en la enfermedad de Friedreich se observa conjuntamente con el Babinski una franca presencia de los reflejos de automatismo medular señalados por Babinski y Jarkowski, confirmada posteriormente su frecuencia relativa por Pierre Marie, todo lo cual no se constata en la amiotrofia de Charcot-Marie.

A. Austregésilo apoyándose en sus trabajos y en los de su escuela, sienta el concepto de que la atrofia de Charcot-Marie, la neuritis hipertrófica de De-jérine-Sottas y la enfermedad de Friedreich tienen entre ellas un gran parentesco, el cual hallaría su confirmación en una observación anátomo-clínica de Aris Borges Fortes en la cual este autor estudia un caso de enfermedad de Friedreich que presentaba una amiotrofia del tipo de Charcot-Marie, indiscutible.

Esto nos lleva a pensar que la amiotrofia de Charcot-Marie es una forma clínica o un eslabón más entre la serie de enfermedades que forman ese gran núcleo de afecciones que Mollaret en su tesis sobre la enfermedad de Friedreich clasifica de "Heredodegeneración espinocerebelosa", en la cual entraría la citada enfermedad, la heredoataxia cerebelosa y también de acuerdo a la tesis sostenida por Austregésilo, la amiotrofia Charcot-Marie y la atrofia tipo De-jérine-Sottas.

Con la *polineuritis crónica múltiple*. Tiene semejanza cuando toma los mismos músculos que la amiotrofia. Sin embargo, en esta

— 562 —

afección la impotencia es más marcada, hay retracciones tendinosas, la marcha es rápida, en varias semanas está constituida la enfermedad, la evolución es por brotes, en tanto que la amiotrofia es lenta y continuada. La primera llega a invadir la raíz del miembro mientras que el Charcot-Marie la respeta. Además, puede evolucionar hacia la curación y retroceder totalmente mientras la amiotrofia no se modifica. Además no existen antecedentes familiares y los trastornos de la sensibilidad son más intensos. Nuestra enferma de la historia clínica número 455 es un caso dudoso, como se aprecia por la evolución de la afección, ésta no solo no ha progresado, sino que dos años después de su ingreso la marcha la realiza mejor, no acusó nunca trastornos de la sensibilidad y no registra antecedentes familiares, ya que sus cuatro hermanos vivos no padecen afección neurológica alguna. Queda un interrogante, que la evolución confirmará si se trata de una amiotrofia o de una polineuritis crónica múltiple. Creemos justificar así con esta observación la dificultad que puede presentarse al neurólogo para una interpretación lo más exacta posible de casos semejantes, ya que la confusión se ha hecho y se sigue haciendo aún, solamente la evolución repetimos confirmaría o no el diagnóstico sentado, quedando a veces un interrogante del mismo.

Con la *distrofia muscular progresiva*. Aunque enfermedad familiar y de comienzo en edad temprana, se diferencia por comenzar por la raíz del miembro, tomar el tronco, presentar pseudohipertrofia muscular, provocar ensilladura lumbar y de no estar acompañada de contracciones fibrilares, ni reacciones eléctricas degenerativas, sino simplemente de orden cualitativo. Además en la amiotrofia Charcot-Marie no se observa jamás la clásica manera de treparse ni incorporarse que adoptan estos enfermos.

Con la *atrofia de Werdnig-Hoffmann*. Es una enfermedad que comienza en la infancia, muy temprano, a veces antes del año; toma la raíz de los miembros, primeros los inferiores, luego los superiores y cuello, avanza hacia la extremidad distal (centrífuga), mientras la amiotrofia lo hace hacia la raíz (centrípeta). Se acompaña de adiposis subcutánea, siendo la atrofia en masa, y la importancia funcional es mucho mayor, así como la hipotonía, siendo la existencia corta en las formas típicas.

ANATOMÍA PATOLÓGICA.—Hoffmann en 1889 hace el primer estudio anatómopatológico.



Sainton encuentra lesiones de las células de las astas anteriores con disminución de volumen y alteraciones ligeras. Las astas posteriores están atrofiadas y disminuídas en número. Existe atrofia de las fibras nerviosas. Los cordones posteriores están alterados en toda su extensión. Existe degeneración de los cordones de Goll y de Burdach, más intensa en la parte superior de la médula. Hay alteraciones en las células de los ganglios espinales. Las lesiones de los nervios son moderadas. Marinesco encuentra disminución de las fibras mielínicas, lesiones de los músculos intensas en las partes afectadas. Macroscópicamente se aprecia disminución del volumen de las fibras, luego aumento del tejido conjuntivo reemplazando al músculo.

Marinesco, además de lo anotado, encuentra lesiones de las raíces posteriores, lesiones que no han constatado Dejerine y Armand Delille.

**PRONÓSTICO.**—En cuanto a la vida, es bueno en general. Respecto al funcionamiento de los miembros es malo, especialmente para movimientos delicados, finos, que necesitan cierta precisión. Sin embargo, son posibles los movimientos de los miembros, útiles para la vida corriente, siendo muy relativa la impotencia en algunos casos a pesar de los muchos años de enfermedad.

**TRATAMIENTO.**—Es únicamente paliativo por no decir ineficaz. Se ha utilizado la fisioterapia en forma de corriente galvánica, con resultado muy problemático. En algunos casos se ha recurrido a intervenciones ortopédicas para corregir ciertas deformaciones de los pies, con resultado negativo. El uso de aparatos ortopédicos para lo mismo, así como calzados especiales, es de utilidad muy relativa.

Ultimamente y tratándose de una enfermedad familiar degenerativa del sistema nervioso, se han utilizado los extractos totales de hígado y los preparados a base de vitamina B y E. Tratándose de afecciones de evolución tan larga e insidiosa, no podemos adelantar ninguna conclusión, pero tenemos por norma tratar a todas las afecciones degenerativas del neuroeje con los citados productos. El tiempo dirá si son útiles o no.