

# Diagnóstico oportuno del cáncer infantil

## Guía de algoritmo diagnóstico



Programa Nacional de Cuidado  
Integral del Niño y Adolescente  
con Cáncer.

Comité de Hematología,  
Oncología y Medicina  
Transfusional

Sociedad Argentina de Pediatría

Sociedad Argentina  
de Pediatría



Por un niño sano  
en un mundo mejor.



Ministerio de Salud  
Presidencia de la Nación



## **Autoridades**

### **Instituto Nacional del Cáncer**

#### **Directora**

Dra. Julia Ismael

#### **Directora de Administración**

Lic. Nahir Elyeche

### **Sociedad Argentina de Pediatría**

#### **Presidente**

Dr. Omar Leonardo Tabacco

#### **Secretaria del Comité de Hematología, Oncología y Medicina Transfusional**

Dra María Alejandra Cédola



## **Autores**

Dra. Florencia Moreno  
Dra. María Agustina Chaplin

## **Revisión técnica**

Dra. Viviana Patricia Bacciedoni  
Dra. María Alejandra Cedola  
Dra. Alejandra Casanovas  
Dra. Daniela Fortunati  
Dr. Marcelo Coirini

## **Diseño**

Lara Pereyra

**01** **Introducción** - pág 5

**02** **¿A quién está dirigido, por qué y para qué?** - pág 8

**03** **Recomendaciones generales** - pág 9

**04** **Resumen** - pág 10

**05** **Recomendaciones específicas** - pág 12

5.1 Sospecha de leucemia aguda - pág 12

5.2 Sospecha de linfoma - pág 13

5.3 Sospecha de tumor del sistema nervioso central - pág 14

5.4 Sospecha de neuroblastoma - pág 16

5.5 Sospecha de tumor de Wilms - pág 17

5.6 Sospecha de tumor hepático - pág 19

5.7 Sospecha de tumores óseos: osteosarcomas y sarcoma de Ewing - pág 20

5.8 Sospecha de rhabdomyosarcoma, sarcomas de partes blandas - pág 21

5.9 Sospecha de retinoblastoma - pág 23

5.10 Sospecha de histiocitosis de células de Langerhans - pág 24

5.11 Sospecha de tumor de células germinales - pág 25

**06** **Anexo** - pág 27

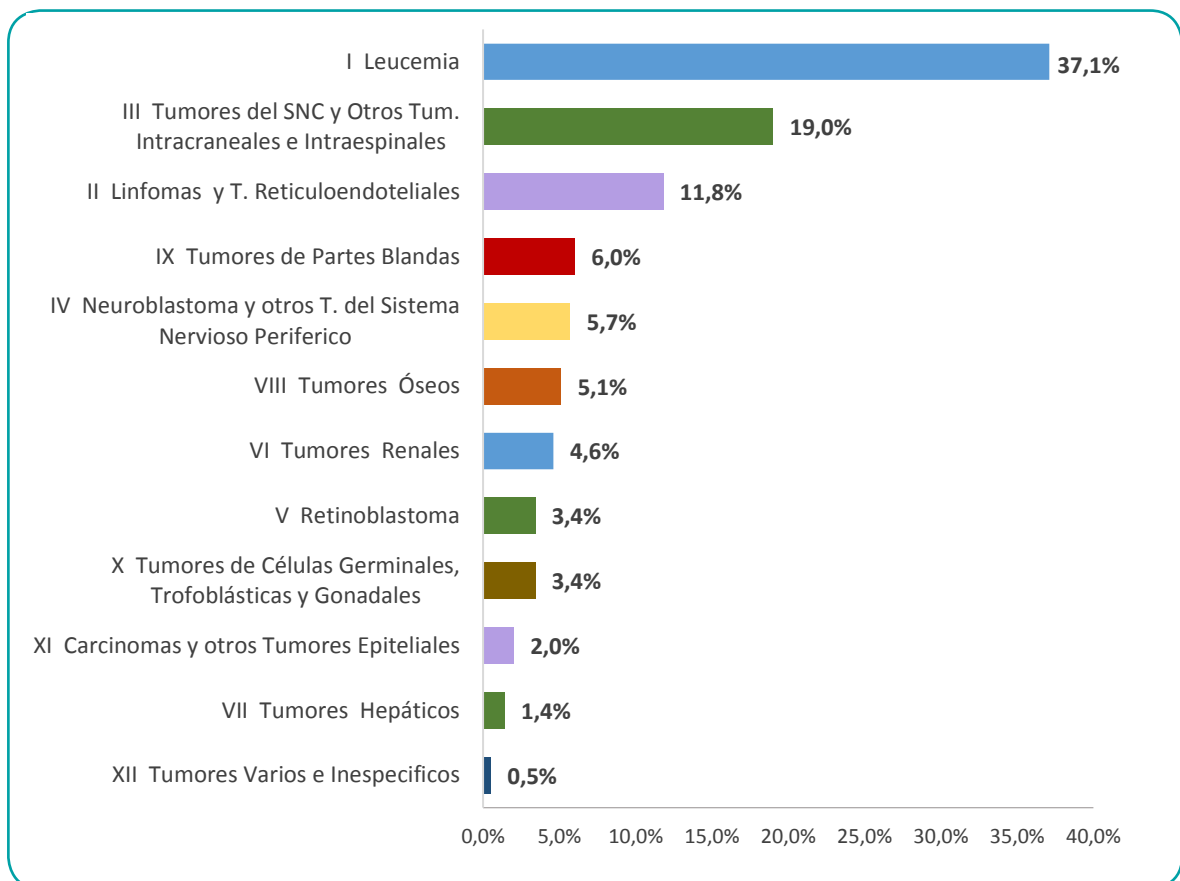
**07** **Bibliografía** - pág 31

El cáncer infantil es una entidad poco frecuente. La incidencia a nivel mundial de los tumores malignos en pediatría es aproximadamente de 140 por 1.000.000 niños menores de 15 años. (1) Gracias a los avances tecnológicos y estudios realizados por grupos colaborativos internacionales de cáncer infantil, la sobrevida ha aumentado considerablemente los últimos años.

En Argentina, la población de niños menores de 15 años fue de 10.222.317 según el Censo 2010 (INDEC). Entre los años 2000-2016 en el Registro Oncopediátrico Hospitalario Argentino (ROHA) se notificaron un promedio de 1.322 casos por año en todo el país, con una cobertura estimada del 91%. La incidencia es de 129 casos de cáncer por millón de niños menores de 15 años. (2) Es la primera causa de muerte por enfermedad en el grupo de 5 a 15 años de edad, precedida sólo por los accidentes. La tasa de mortalidad en el año 2017 fue de 3,8 por 100.000 niños menores de 15 años, estimándose entre 350-400 muertes por año por esta patología. Las leucemias constituyen la enfermedad oncológica infantil más frecuente, con una tasa de incidencia de 30-40 casos por millón de niños menores de 15 años. Se estiman 470-570 leucemias nuevas por año. (3)

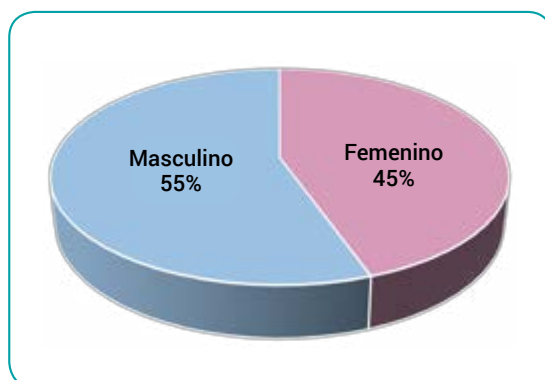
La distribución de casos según la clasificación internacional de cáncer pediátrico infantil y sexo se describen en los gráficos 1 y 2.

**Gráfico 1. Distribución de casos según la Clasificación Internacional de Cáncer Pediátrico (ICCC) 2000-2016. Argentina, n: 22.450**



Fuente: Registro Oncopediátrico Argentino.

**Grafico 2. Distribución por sexo de los niños con cáncer, 2000-2016. Argentina, n: 22.450**



Fuente: Registro Oncopediatrico Argentino.

## Prevención

La etiología del cáncer en los niños se desconoce. Se conocen múltiples alteraciones genéticas adquiridas que predisponen su aparición, como la activación de protooncogenes y la inhibición de genes supresores de tumores. Estas alteraciones genéticas probablemente sean gatilladas por factores externos que todavía no se han podido determinar. Entre los factores de riesgo genéticos y familiares, los tumores embrionarios tienen dos formas de presentación: una heredada y una esporádica; no todos son heredados, pero dentro de los que lo son, el retinoblastoma y el tumor de Wilms bilateral son los más importantes. Por otro lado, algunos padecimientos genéticos predisponen a padecer cáncer, como los niños con síndrome de Down, quienes tienen una frecuencia 20 a 30 veces mayor de padecer leucemia aguda; los niños con síndrome de Klinefelter, con un riesgo 20 veces mayor de tener cáncer de mama y luego un riesgo 30 a 50 veces mayor de presentar tumores de células germinales en mediastino. (4)

Existe una larga lista de agentes capaces de inducir cáncer, pero que en el niño sólo explican una pequeña minoría de los casos, como por ejemplo: la radiación ultravioleta relacionada al carcinoma basocelular, carcinoma espinocelular y melanoma en el xeroderma pigmentoso, el dietilbestrol que usado en la etapa prenatal se asociaría al carcinoma vaginal en la hija (ya no se usa), el asbesto (también prohibido) se asociaría al mesotelioma, los esteroides anabólicos en altas dosis usados en la anemia de Fanconi aceleran la aparición de adenoma hepático. El uso de quimioterapia y de radioterapia puede inducir la aparición de segundos tumores y leucemia secundaria. Numerosos virus se han asociado a la aparición de cánceres, como el virus de hepatitis B y C con el hepatocarcinoma, VIH con el sarcoma de Kaposi, el papiloma virus (HPV) con el cáncer cérvico uterino, etc. El virus de Epstein Barr está relacionado con el linfoma de Burkitt y con el carcinoma nasofaríngeo. En resumen, los ejemplos son muchos, pero dan cuenta de pocos cánceres en las niñas y niños.

Es importante fomentar en la niña y el niño hábitos sanos que prevengan cánceres en el adulto. Evitar el tabaco (los niños a veces son fumadores pasivos), la obesidad, promover la protección de la piel frente a la exposición al sol, la vacunación contra hepatitis B y la cirugía precoz de la criptorquidia. Son algunas de las medidas de prevención. (5)



## Factores que influyen en el retraso diagnóstico

Los factores que influyen en el retraso del diagnóstico en el cáncer infantil pueden darse en diferentes momentos:

**1) Desde el inicio de los signos y síntomas hasta la realización de la primera consulta médica.** En sus primeras etapas muchos tumores suelen ser asintomáticos, en algún otro momento los signos y síntomas pueden ser inespecíficos, por compresión o invasión de órganos. En otras ocasiones la sintomatología es semejante a enfermedades comunes o molestias frecuentes y no siempre son tomadas en cuenta por los padres. Esto depende de muchos factores: nivel de educación, información médica, escolaridad, creencias, etc.

En muchos casos la madre es la primera que detecta una tumoración, especialmente en lactantes (tumores abdominales, testiculares, etc).

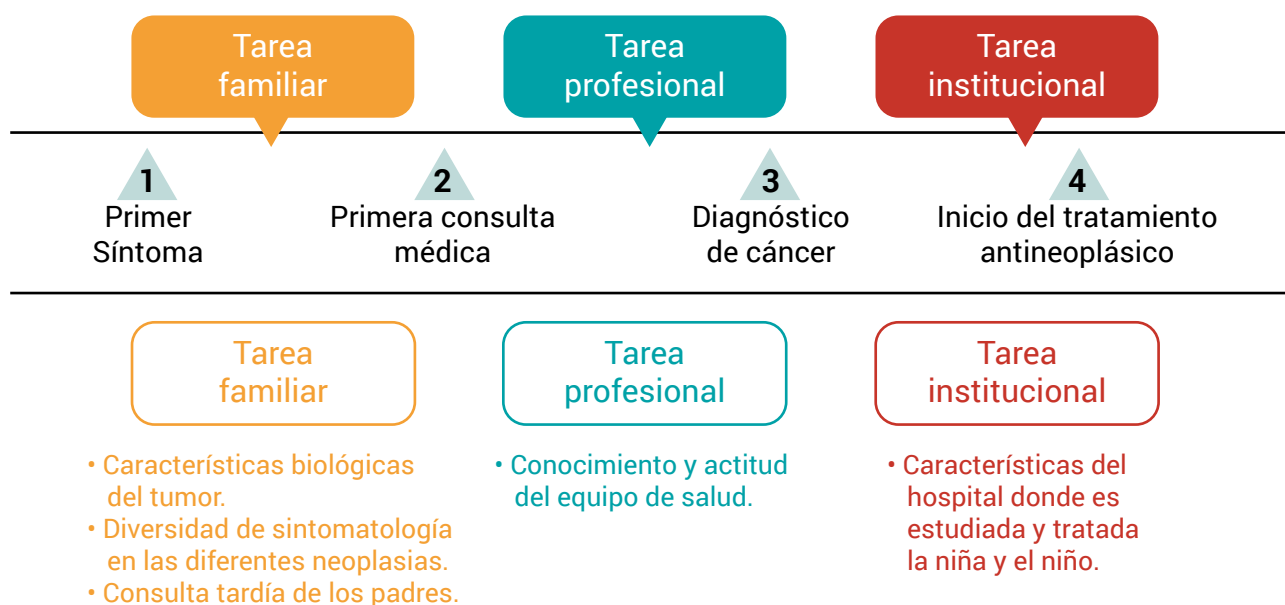
**2) Desde la primera consulta hasta la derivación a un centro especializado, es decir que cuente con Servicio de Hemato-Oncología Pediátrica.** Hay que tener en cuenta que el cáncer infantil es una rareza, y que los profesionales de la salud habitualmente reciben información insuficiente. Por otro lado, se deben evitar estudios e intervenciones que puedan demorar un correcto diagnóstico. Ante la sospecha de patología tumoral es recomendable la derivación a un centro especializado en patología oncológica infantil.

**3) Desde el ingreso del paciente al centro especializado con sospecha diagnóstica de cáncer hasta su confirmación.** La duración de este período va a depender de las características institucionales que son muy dispares a lo largo del país.

El circuito puede variar si el niño ingresa por el servicio de cirugía general, neurocirugía, endocrinología, psiquiatría o clínica. Es fundamental que en los centros de referencia trabajen con unidad de criterio ante la sospecha del niño con cáncer, mantengan una comunicación fluida de los distintos servicios entre sí y con el servicio de Hemato-Oncología. Es indispensable que el oncólogo conozca al paciente ante la sospecha diagnóstica, ya que esta intervención previene demoras posteriores (pedidos de estudios para estadificación), mejora la precisión del diagnóstico (pedido de marcadores tumorales, etc) o cambia la estrategia diagnóstica y terapéutica (utilizando punciones en lugar de biopsias a cielo abierto, evitando procedimientos agresivos, etc). De esta manera se evita la pérdida de tiempo y recursos.

En resumen, los factores que afectan a la detección precoz del cáncer en el niño son: a) Características biológicas del tumor, b) Consulta tardía de los padres, c) Conocimiento y actitud del equipo de salud y d) Características del hospital donde es estudiado y tratado el niño. (3)

Figura 1. Factores que influyen en el retraso diagnóstico



Fuente: ¿Cuándo Sospechar Cáncer en el Niño?. PROCUINCA - Instituto Nacional del Cáncer

## 02

### ¿A quién está dirigido, por qué y para qué?

La presente guía de algoritmo de diagnóstico oportuno de cáncer infantil está dirigida a quienes estén en contacto con niños: pediatras en formación, pediatras, estudiantes de medicina y personal de salud involucrado en el primer nivel de atención.

Este documento técnico es de aplicación en todas las instituciones prestadoras de salud del primer y segundo nivel de atención, sector público y privado o que brinden atención ambulatoria.

El objetivo de esta guía es contar con una herramienta cuyo uso permita disminuir el tiempo de detección de cáncer en las niñas y en los niños y adolescentes y lograr una derivación oportuna.

Resulta importante destacar que esta es una guía orientativa y el manejo de pacientes debe basarse fundamentalmente en el criterio clínico y en la evidencia científica existente.

Sabemos que el cáncer diagnosticado tempranamente en muchos casos es potencialmente curable.



- 3.1** Los pacientes pediátricos con sospecha de cáncer deberán ser remitidos a Hospitales con Unidad de Hemato-Oncología Pediátrica.
- 3.2.** Los niños o adolescentes que consulten por los mismos signos o síntomas en repetidas ocasiones, sin tener un diagnóstico claro, deben ser referidos a centros con capacidad resolutive con Unidad de Hemato-Oncología Pediátrica para su atención.
- 3.3** Los padres son los mejores observadores de sus hijos en el inicio de la enfermedad. Deberá tenerse siempre en cuenta su percepción al momento de pensar en una eventual derivación.
- 3.4.** De acuerdo a la presencia de síntomas y signos compatibles de cáncer infantil se solicitarán los exámenes complementarios iniciales, de ser necesarios.
- 3.5.** Ante la sospecha de cáncer en niñas, niños y adolescentes, los exámenes complementarios no deben limitar las gestiones de referencia para la atención en el nivel especializado.
- 3.6.** Se debe evitar el uso indiscriminado de exámenes e intervenciones innecesarias que demoren la derivación o que luego deban ser repetidos en el centro receptor.
- 3.7.** Ante la presencia de al menos uno de los siguientes signos/síntomas solicitar, según corresponda, **exámenes complementarios** en primera instancia (Radiografía de tórax, Hemograma/Frotis, Ecografía, etc). Ante resultados anormales o persistencia de síntomas, derivar a Hospital con Unidad de Hemato-Oncología Pediátrica (**Grupo 1**):
- Palidez marcada.
  - Astenia.
  - Irritabilidad
  - Fiebre > 10 días no justificada.
  - Infección respiratoria baja a repetición.
  - Adenopatías generalizadas.
  - Hematomas no justificados.
  - Dolor óseo localizado o generalizado (> 4 semanas) que despierta a la niña o niño por las noches, de intensidad creciente o que limite sus actividades diarias.
  - Dolor de espalda persistente o cojera no justificada.
- 3.8.** Ante la presencia de al menos uno de los siguientes signos/síntomas, se deberá derivar a un Hospital con servicio de **emergencia pediátrica** de manera inmediata para su estabilización, y luego se derivará a un Hospital con Unidad de Hemato-Oncología Pediátrica para su atención (**Grupo 2**):
- Letargia, sin causa que la justifique
  - Cefalea intensa acompañada o no de vómitos (en general a chorro, sin sensación de náuseas), con confusión o desorientación, o con 1 o más síntomas adicionales como diabetes insípida. Signos de hipertensión endocraneana

- Crisis convulsiva de nueva aparición
- Petequias o hepatoesplenomegalia no justificada
- Ensanchamiento mediastínico/masa hiliar y derrame pleural o pericárdico en radiografía de tórax
- Masa abdominal con signos de abdomen agudo (signos de ruptura o torsión de ovario)
- Anuria/Oligoanuria no explicada, hidronefrosis, hematuria
- Déficit motor/pérdida de fuerza de miembros inferiores (sospechar bloqueo medular)

**3.9.** Ante la presencia de al menos uno de los siguientes signos/síntomas, derivar dentro de las 48-72hs a un Hospital con Unidad de Hemato-Oncología Pediátrica (Grupo 3):

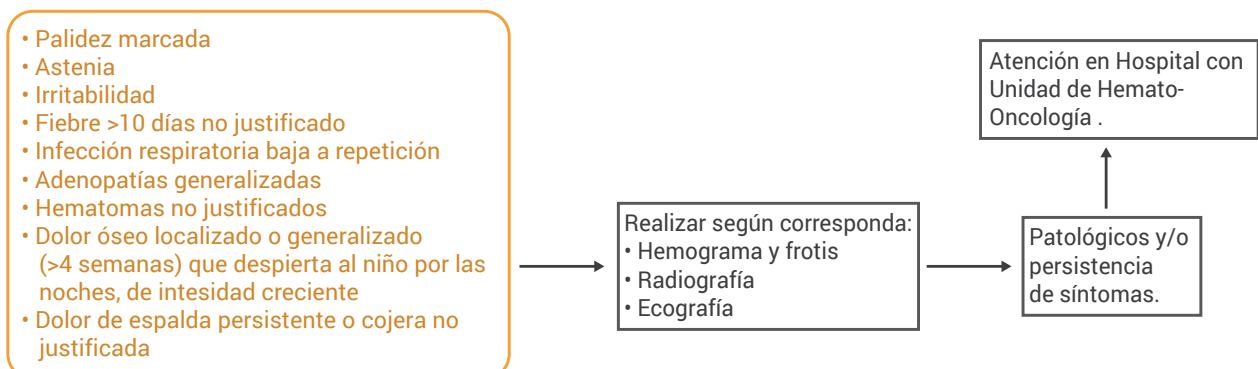
- Radiografía de cráneo con lesiones osteolíticas.
- Cefalea leve o moderada, nueva y persistente (> 4 semanas), que puede despertar a la niña o al niño cuando duerme o que aparece al caminar.
- Retraso/perdida de pautas madurativas o habilidades motoras, coordinación/marcha anormal, parálisis de Bell sin mejoría dentro de las 4 semanas, dificultades para deglutir, tortícolis persistente (signos de afección de pares craneales).
- Deterioro del rendimiento escolar y/o alteración del comportamiento inexplicable.
- Fontanela abombada, aumento del perímetro cefálico fuera del rango normal.
- Dermatitis seborroica persistente
- Otorrea – otorragia persistente, obstrucción nasal unilateral persistente con o sin epistaxis o rinorrea.
- Estrabismo de reciente aparición sin causa que lo justifique, exoftalmos unilateral o bilateral, leucocoria.
- Dolor dental, persistente, progresivo (excluyendo patología odontológica) acompañado de pérdida de piezas dentales.
- Adenopatía indolora, dura, adherida a planos profundos o adenopatía de localización supraclavicular.
- Masa abdominal sin signos de abdomen agudo.
- Agrandamiento testicular.
- Tumoración adherida a planos profundos, indurada, de crecimiento rápido o progresivo.

## 04

### En resumen

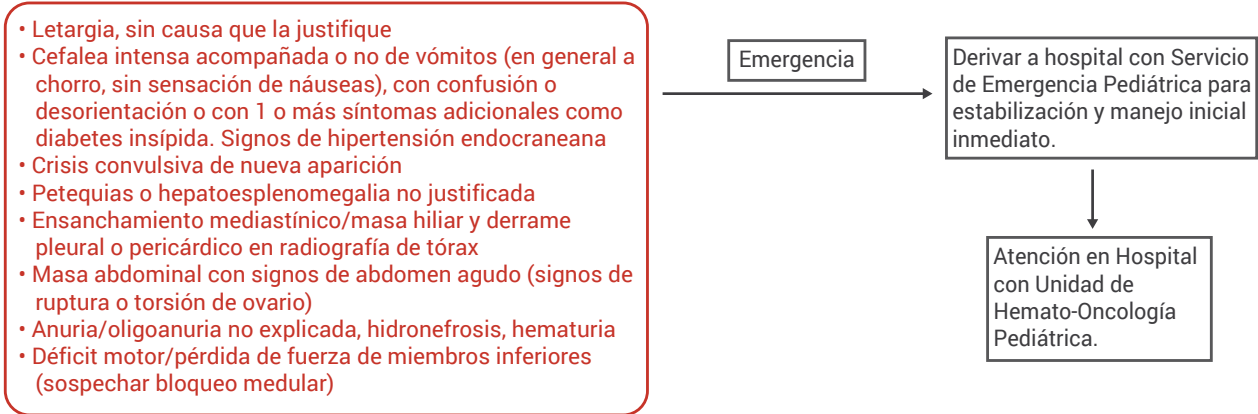
Según los signos/síntomas que se detecten en el niño o adolescente con sospecha de cáncer se recomendará:

**4.1.** Ante la presencia de al menos uno de los siguientes signos/síntomas, solicitar exámenes complementarios en primera instancia. Ante resultados anormales o persistencia de síntomas, derivar a un hospital con Unidad de Hemato-Oncología Pediátrica. (Síntomas del grupo 1).

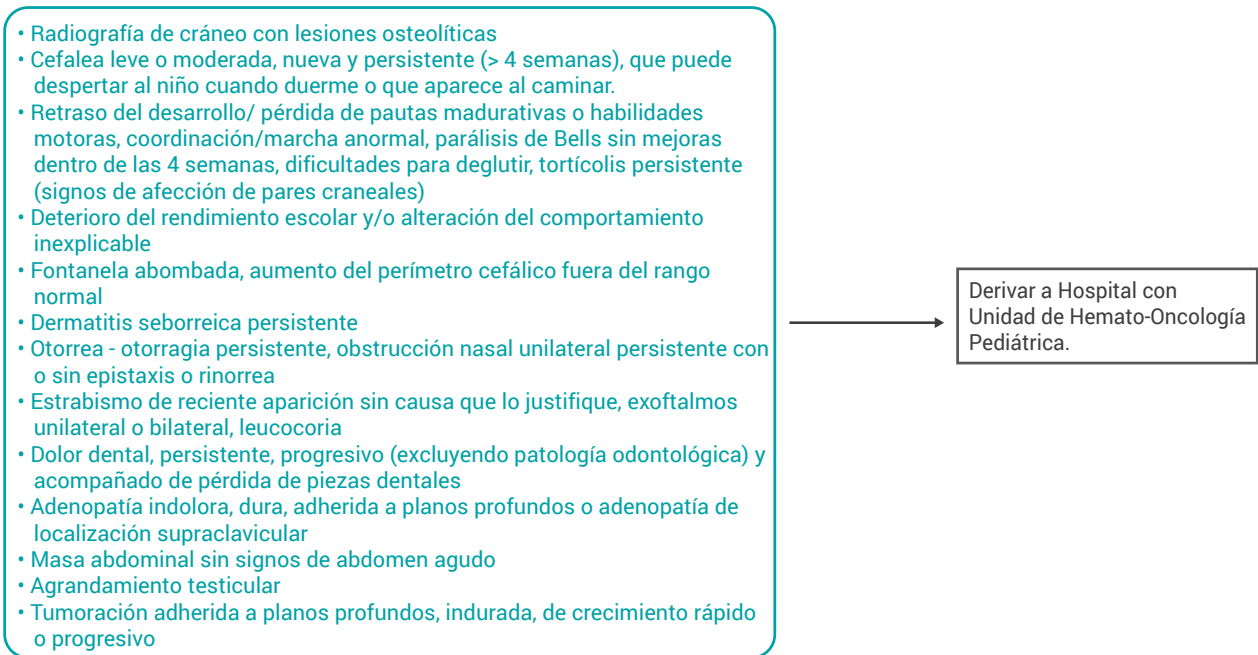




**4.2** Ante la presencia de al menos uno de los siguientes signos/síntomas derivar a un hospital con Servicio de Emergencia Pediátrica de manera inmediata para su estabilización. (Síntomas del grupo 2).



**4.3** Ante la presencia de al menos uno de los siguientes signos/síntomas, derivar a hospital con Unidad de Hemato-Oncología Pediátrica dentro de las 48-72hs. (Síntomas del grupo 3).



## 5.1 Sospecha de leucemia

### Sospecha de Leucemia Aguda

Los síntomas son inespecíficos y la duración de días a meses, siendo los más frecuentes fiebre, palidez, sangrado de la piel (petequias y hematomas) y mucosas.

Factores de riesgo	Radiaciones ionizantes	Exámenes radiológicos realizados durante la gestación.
	Exposición a productos químicos	Exposición a benceno.
	Estilos de vida	Abuso de alcohol durante la gestación. Exposición a marihuana previo y durante la gestación
	Factores hereditarios	Síndrome de Down, ataxia-telangiectasia, síndrome de Bloom y la anemia de Fanconi.
Síntomas	Síntomas generales	Fiebre, malestar general, astenia, pérdida ponderal.
	Manifestaciones hematológicas	Anemia, leucocitosis, leucopenia, neutropenia, trombocitopenia, eosinofilia.
	Manifestaciones óseas y articulares	Dolor óseo, articular y aumento de volumen.
	Manifestaciones dermatológicas	Petequias, hematomas, nódulos subcutáneos (infantes).
	Manifestaciones del sistema nervioso central	Presión intracraneal elevada (vómitos, cefalea, papiledema y letargia), convulsiones y rigidez de nuca. Raramente anomalías de los nervios craneales.
	Manifestaciones del sistema linfático	Linfadenopatías no dolorosas, firmes y duras, generalmente.
	Manifestaciones gastrointestinales	Abdomen agudo secundario a perforación, infarto o infección de la pared intestinal infiltrada. Esplenomegalia y hepatomegalia.
	Manifestaciones oculares	Hemorragia retiniana, parálisis motora y papiledema.
	Manifestaciones respiratorias	Masa mediastinal, dolor torácico, tos, compresión traqueobronquial o cardiovascular.
	Manifestaciones testiculares	Aumento de volumen testicular.

Fuente: ESSALUD (2018) (8). "Documento Técnico: Detección Oportuna de Cáncer en Niños y Adolescentes". Lima, Perú: Gerencia Central de Prestaciones de Salud.

### Exámenes complementarios iniciales

- **Hemograma completo:** leucocitos disminuidos, normales o elevados. Glóbulos rojos y plaquetas normales o disminuidas. En sangre periférica el hematólogo buscará la presencia de células inmaduras anormales llamadas blastos.
- **Estudio de coagulación:** signos de coagulación intravascular diseminada, con alargamiento del tiempo de protrombina (TP) y tromboplastina parcial activada (KPTT), disminución del fibrinógeno y aumento de los productos de degradación de la fibrina.
- **Estudios bioquímicos:** alteración de pruebas de función hepática y renal. Elevación de la enzima láctico deshidrogenasa (LDH). Parámetros bioquímicos de síndrome de lisis tumoral (hipercalcemia, hiperuricemia, hiperfosfatemia, hipocalcemia).
- **Teleradiografía de tórax:** ensanchamiento o adenopatías mediastinales. Lesiones blásticas.
- **Ecografía:** hepatoesplenomegalia, alteraciones en la ecogenicidad renal, aumento de volumen de testículos.

## 5.2 Sospecha de linfoma

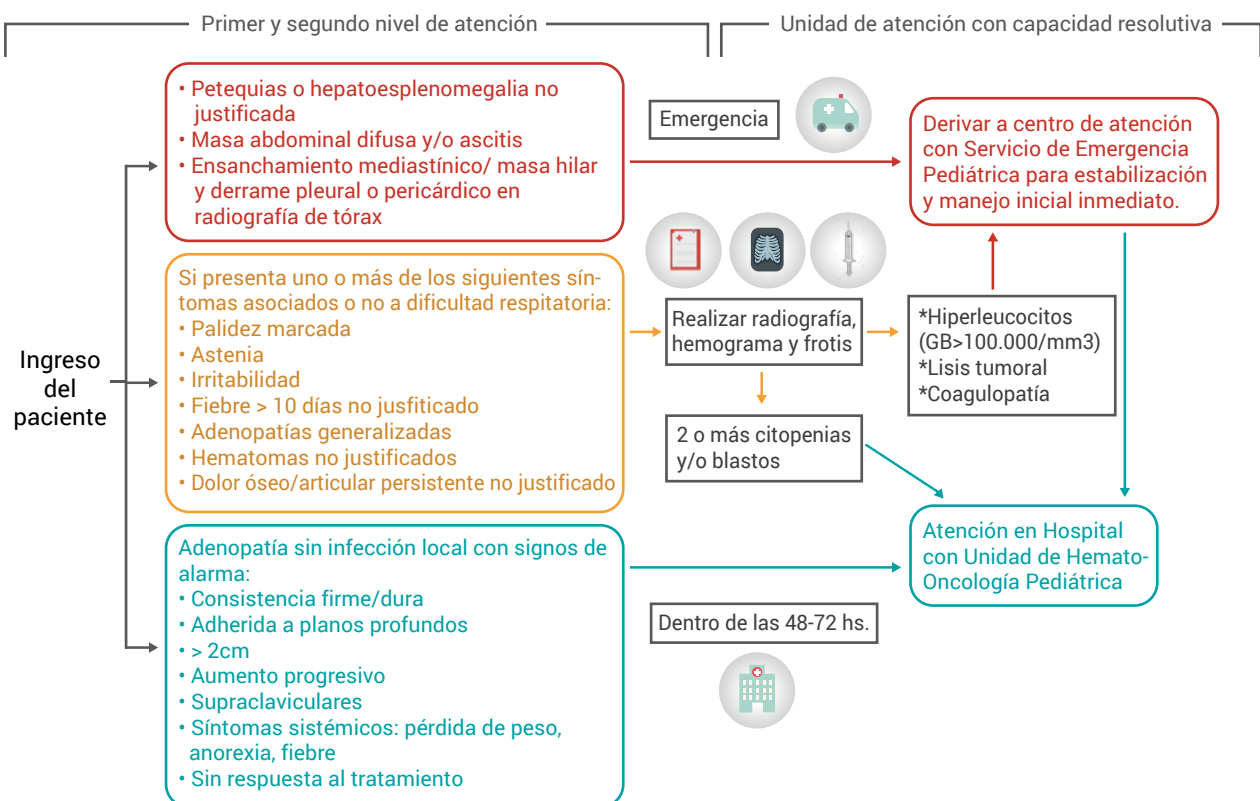La presentación más frecuente del linfoma de Hodgkin son las adenopatías no dolorosas cervicales y supraclaviculares. El linfoma no Hodgkin suele tener una presentación más rápida.

Factores de riesgo	Antecedentes familiares	Antecedentes de linfoma en padres o hermanos.
	Inmunodeficiencia	Inmunodeficiencia congénita o adquirida (infección por el virus de la inmunodeficiencia humana o inmunodeficiencia posterior a un trasplante).
Síntomas	Síntomas generales	Fatiga, disminución de apetito, pérdida de peso, prurito, sudoración nocturna y fiebre.
	Afectación ganglionar	Adenopatía(s) indolora(s) o conglomerado ganglionar palpable, que se localiza con mayor frecuencia en la región cervical y supraclavicular. Es necesario explorar todas las regiones linfáticas.
	Afectación extraganglionar	Pulmonar, hepática, esplénica, ósea y médula ósea.

Fuente: ESSALUD (2018) (8). "Documento Técnico: Detección Oportuna de Cáncer en Niños y Adolescentes". Lima, Perú: Gerencia Central de Prestaciones de Salud.

**Exámenes complementarios:** ver exámenes complementarios para leucemias. Aumento de la eritrosedimentación para los linfomas de Hodgkin.

### Criterios de referencia: algoritmo leucemia/linfoma

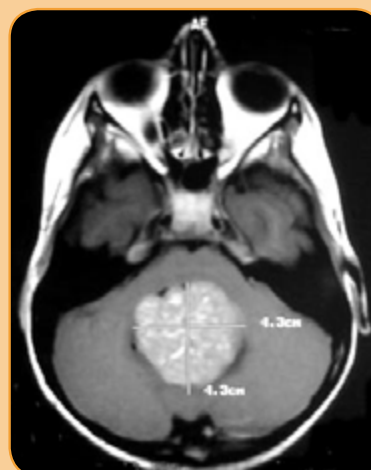
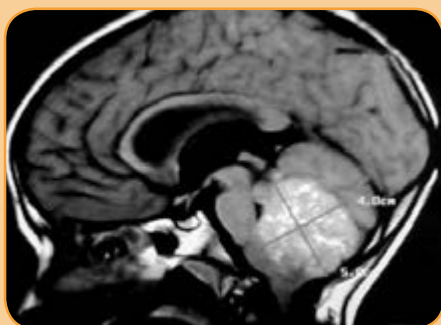


### 5.3 Sospecha de tumor del sistema nervioso central (Figura 2, 3, 4)

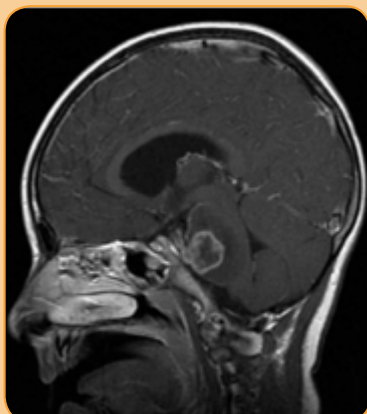
Factores de riesgo	Factores genéticos	Neurofibromatosis, esclerosis tuberosa, Sme. Li Fraumeni, Enfermedad de Von Hippel-Lindau
	Radiaciones	Radiaciones ionizantes que se utilizan en el diagnóstico (rayos X o gamma) y/o tratamiento (radioterapia).
Síntomas	A cualquier edad	Somnolencia excesiva - vómitos matutinos o que despiertan por la noche - crisis convulsiva de nueva aparición - signos de afectación de pares craneales.
	Niños pequeños (<2 años)	Fontanela abombada - incremento anormal del perímetro cefálico - estancamiento o regresión del desarrollo psicomotor, estrabismo de reciente aparición - ausencia de seguimiento ocular.
	Niños mayores (>2 años)	Cefalea persistente - alteraciones visuales - alteraciones de la marcha - alteración motora o sensitiva - deterioro del rendimiento escolar inexplicable o pérdida de pautas madurativas - cambios de comportamiento y/o conducta inexplicable.

Fuente: ESSALUD (2018) (8). "Documento Técnico: Detección Oportuna de Cáncer en Niños y Adolescentes". Lima, Perú: Gerencia Central de Prestaciones de Salud.

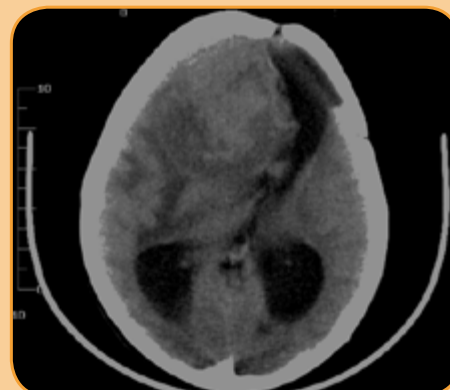**Figura 2 (Meduloblastoma)**



**Figura 3 (Tumor de tronco)**



**Figura 4 (Tumor parietal)**

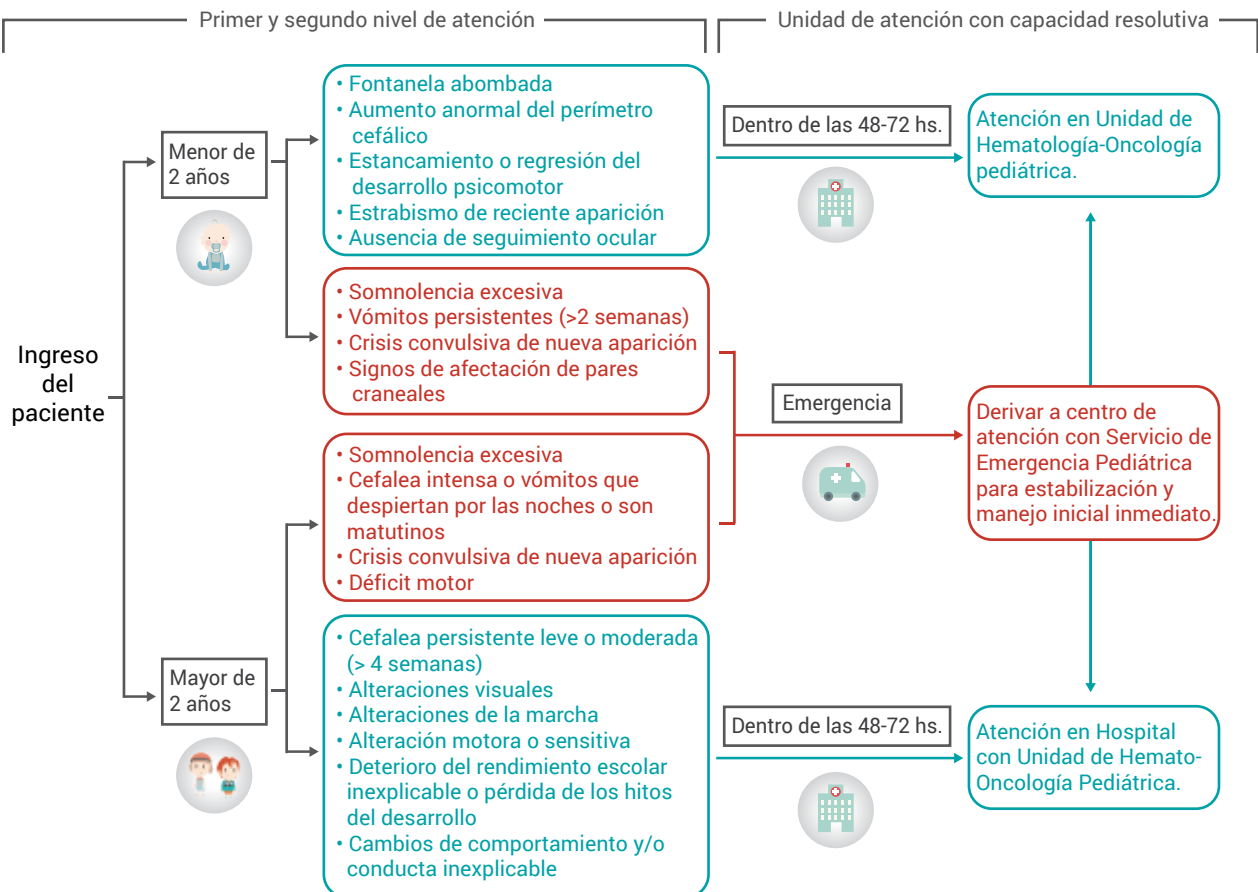


## Exámenes complementarios

Ante un niño con síntomas relacionados a hipertensión endocraneana, déficit motor o signos relacionados a la sospecha de tumor cerebral, es necesario derivar a un hospital con servicio de emergencia con capacidad resolutive para su compensación sin demora. Los estudios iniciales pueden incluir:

- **Tomografía y resonancia magnética:** la tomografía cerebral es el método de estudio más disponible para descartar tumores del sistema nervioso central. La resonancia magnética es un estudio que brinda mayor detalle morfológico, es indispensable el uso de contraste. Estos exámenes se deben realizar en centros de atención con capacidad resolutive. Los niños pequeños pueden requerir sedación y tiempo de ayuno prolongado, por lo que su indicación no debe demorar la referencia oportuna.

### Criterio de referencia: algoritmo de tumor cerebral

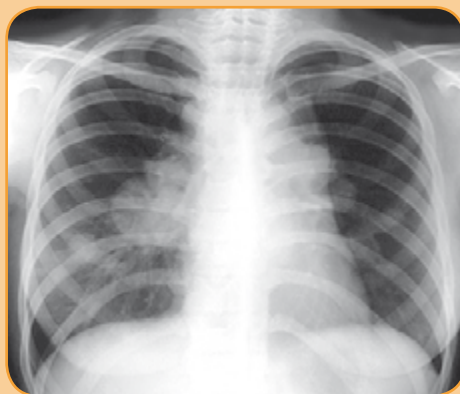


## 5.4 Sospecha de neuroblastoma (Figura 5)

Factores de riesgo	Síndromes asociados	Neurofibromatosis (manchas cafés con leche, nódulos subcutáneos, compromiso neurológico). Síndrome de Beckwith-Wiedemann.
Síntomas	Síntomas generales	Fiebre - astenia - descenso de peso.
	Síntomas asociados a lesión primaria o metástasis	Distensión abdominal - déficit motor (afectación paravertebral) - proptosis y equimosis periorbitaria - dolor óseo - pancitopenia - nódulos subcutáneos.
	Otras manifestaciones clínicas	Hipertensión arterial - taquicardia - diarrea - síndrome de Horner (miosias, ptosis y anhidrosis) - síndrome de opsoclon-mioclono.

Fuente: ESSALUD (2018) (8). "Documento Técnico: Detección Oportuna de Cáncer en Niños y Adolescentes". Lima, Perú: Gerencia Central de Prestaciones de Salud.

**Figura 5 (Neuroblastoma)**



### Exámenes complementarios

- **Hemograma:** anemia aislada o pancitopenia.
- **Ecografía abdominal:** masa sólida heterogénea con necrosis, calcificaciones o hemorragia, de frecuente localización retroperitoneal, paravertebral o torácica.
- **Radiografía simple de tórax o abdomen:** calcificaciones intratumorales. Extensión intraespinal.

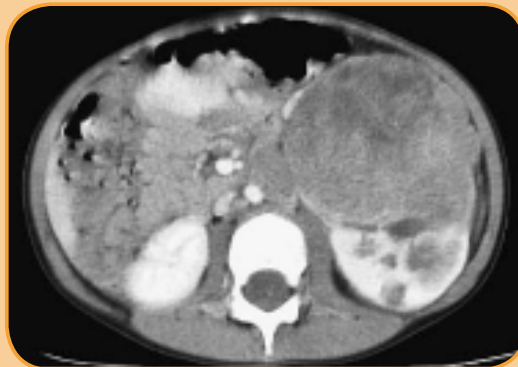

## 5.5 Sospecha de tumor de Wilms (Figura 6)

Factores de riesgo	Síndromes asociados a tumor de Wilms	<ul style="list-style-type: none"> <li>• Síndrome de Beckwith-Wiedemann (hemihipertrofia, macroglosia, onfalocele, hoyos en la piel cerca de las orejas, anomalías renales e hipoglucemia).</li> <li>• Síndrome de WAGR (tumor de Wilms, aniridia, anomalía genitourinaria y retraso mental).</li> <li>• Síndrome de Denys-Drash (hermafroditismo masculino, amenorrea primaria, insuficiencia renal crónica).</li> <li>• Síndrome de Li-Fraumeni (neoplasias múltiples).</li> <li>• Síndrome de Periman (ascitis fetal, macroglosia, nefroblastomatosis).</li> <li>• Síndrome de Simpson-Golabi-Behmel (rasgos faciales dismórficos, pezones supernumerarios, cardiopatía).</li> <li>• Síndrome de Sotos (gigantismo cerebral, autismo, desarrollo psicomotor alterado, hipotonía).</li> <li>• Síndrome de Bloom (telangiectasias, baja estatura, hipo e hiperpigmentación de la piel, deficiencia de inmunoglobulinas).</li> <li>• Trisomía 18 o síndrome de Edwards (dismorfia, alteraciones musculoesqueléticas).</li> </ul>
	Otras afecciones	<ul style="list-style-type: none"> <li>• Hemihipertrofia aislada.</li> <li>• Anomalías genitourinarias (criptorquidia e hipospadias).</li> <li>• Aniridia esporádica.</li> </ul>
	Tumor familiar de Wilms	Investigar sobre antecedentes familiares de Tumor de Wilms.
Síntomas	Síntomas generales	Fiebre - astenia - pérdida ponderal.
	Síntomas asociados a lesión primaria	Presentan una masa (tumor) asintomática - Dolor abdominal - Anemia. hematuria macroscópica o microscópica - Circulación colateral - Hipertensión arterial.
	Otras manifestaciones clínicas	Tos o distrés respiratorio secundario o metástasis pulmonar o embolia pulmonar.

Fuente: ESSALUD (2018) (8). "Documento Técnico: Detección Oportuna de Cáncer en Niños y Adolescentes". Lima, Perú: Gerencia Central de Prestaciones de Salud.

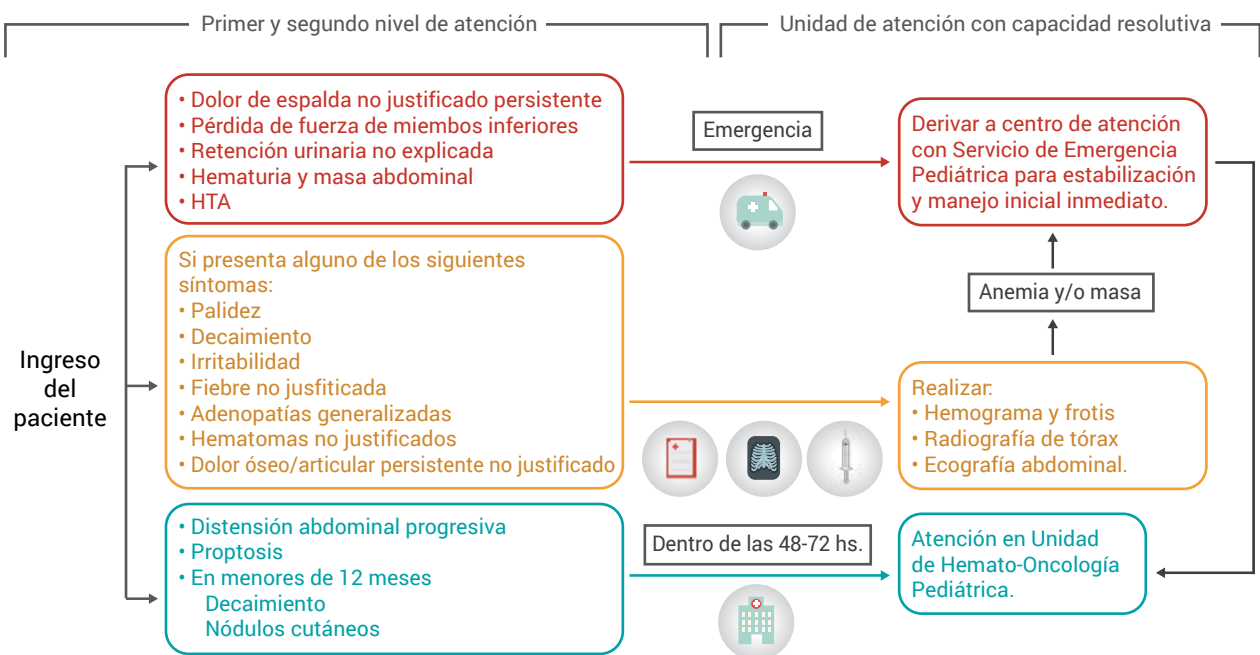
**Figura 6 (Tumor de Wilms)**



## Exámenes complementarios

- **Hemograma:** anemia leve a moderada como consecuencia de hematuria, sangrado intratumoral o ruptura tumoral.
- **Examen completo de orina:** hematuria
- **Ecografía abdominal y renal:** masa sólida de origen renal del tumor. Evaluar compromiso de vena renal y cava inferior.

## Criterios de referencia: algoritmo de masa abdominal, neuroblastoma y tumor de Wilms

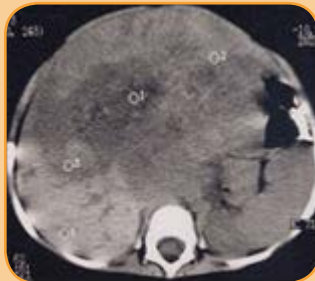


## 5.6 Sospecha de tumor hepático (Figura 7)

Factores de riesgo	Factores genéticos y cromosómicos	<p><b>Para Hepatoblastoma:</b></p> <ul style="list-style-type: none"> <li>• Síndrome de Aicardi (agenesia del cuerpo calloso, lagunas coriorretinianas y espasmos infantiles).</li> <li>• Síndrome de Beckwith-Wiedemann.</li> <li>• Poliposis adenomatosa familiar.</li> <li>• Síndrome de Simpson-Golabi-Behme (macroglosia, macrosomía, anomalías renales y esqueléticas).</li> <li>• Trisomía 18.</li> </ul> <p><b>Para Carcinoma Hepatocelular:</b></p> <ul style="list-style-type: none"> <li>• Síndrome de Alagille (colestasis, frente prominente y ancha, ojos hundidos y mentón pequeño puntiagudo).</li> <li>• Colestasis intrahepática familiar evolutiva.</li> </ul>
	Factores perinatales	Lactantes con peso bajo al nacer: mayor riesgo de hepatoblastoma.
	Enfermedades metabólicas	<ul style="list-style-type: none"> <li>• Enfermedad por acumulación de glucógeno I-IV.</li> <li>• Enfermedad de Wilson y deficiencia de alfa-1-antitripsina: mayor riesgo de hepatoblastoma y carcinoma hepatocelular.</li> <li>• Tirosinemia.</li> </ul>
	Infecciones	Hepatitis B y C: mayor riesgo de carcinoma hepatocelular.
Síntomas	Síntomas generales	Fiebre - hiporexia - pérdida de peso - náuseas y vómitos - ictericia y prurito.
	Síntomas locales	La presencia de masa abdominal (detectado por los padres o personal de salud) es el síntoma cardinal de estas entidades. Dolor abdominal.

Fuente: ESSALUD (2018) (8). "Documento Técnico: Detección Oportuna de Cáncer en Niños y Adolescentes". Lima, Perú: Gerencia Central de Prestaciones de Salud.

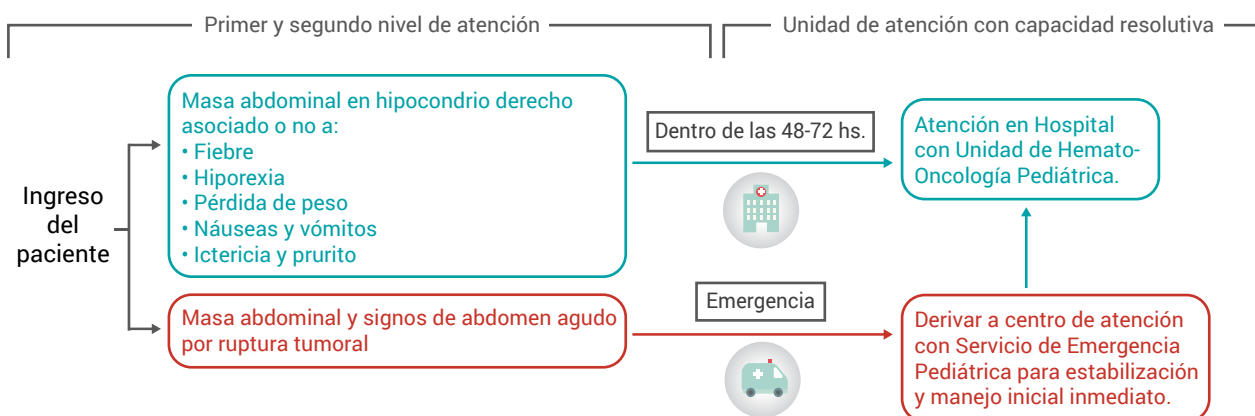
**Figura 7 (Hepatoblastoma)**



### Exámenes complementarios

- **Estudios bioquímicos:** la presencia de bilirrubinas totales y fraccionadas, albúmina y transaminasas pueden estar alteradas en pacientes con afectación hepática por el tumor. Aumento de alfafetoproteína.
- **Perfil de coagulación:** en niños con compromiso de la función hepática se puede hallar prolongamiento del tiempo de protrombina y tromboplastina.
- **Ecografía abdominal:** es una de las primeras pruebas que se realizan para observar el hígado. Ayuda a determinar el tamaño, localización y extensión del tumor. Si se realiza el examen doppler puede ayudar a determinar la afectación de vasos arteriales y venosos por el tumor.
- Para estudios de extensión son útiles otros exámenes auxiliares, los cuales se deben realizar en los centros de atención con capacidad resolutive.

## Criterio de referencia: algoritmo de tumor hepático

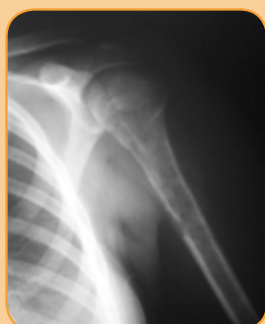

## 5.7 Sospecha de tumores óseos: osteosarcoma (Figura 8) y sarcoma de Ewing (Figura 9)

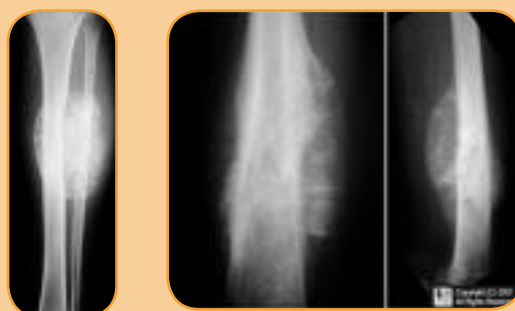
Factores de riesgo	Tratamientos previos	Tratamiento previo con radioterapia o quimioterapia (principalmente alquilantes).
	Factores genéticos	<ul style="list-style-type: none"> <li>• Síndrome de Bloom.</li> <li>• Anemia de Diamond-Blackfan (defectos de línea media, aplasia de serie roja).</li> <li>• Síndrome de Li-Fraumeni.</li> <li>• Enfermedad de Paget (enfermedad inflamatoria del tejido óseo).</li> <li>• Retinoblastoma hereditario.</li> <li>• Síndrome de Rothmund-Thomson (eritema facial, estatura baja, poiquilodermia, cataratas no juveniles).</li> </ul>
Síntomas	Síntomas generales	Fiebre - malestar general - astenia - pérdida ponderal.
	Enfermedades metabólicas	<ul style="list-style-type: none"> <li>• Dolor en un hueso o articulación que empeora con el tiempo, especialmente si el dolor interfiere con el sueño.</li> <li>• Tumor o bulto notable en un brazo o pierna (frecuente) o en cualquier hueso del organismo (infrecuente).</li> <li>• Limitación funcional (cojera).</li> <li>• Fractura patológica (un hueso roto sin lesiones para explicar la forma en que se produjo).</li> <li>• Rigidez o hinchazón de las articulaciones (infrecuente).</li> <li>• Dolor de espalda persistente o pérdida de control de esfínteres o estreñimiento. Estos síntomas pueden ocurrir si el tumor está en la pelvis o en la base de la columna vertebral.</li> </ul>
	Manifestaciones sistémicas	• Puede presentarse dificultad respiratoria, tos y dolor torácico (si existen metástasis pulmonares al debut).

Fuente: ESSALUD (2018) (8). "Documento Técnico: Detección Oportuna de Cáncer en Niños y Adolescentes". Lima, Perú: Gerencia Central de Prestaciones de Salud.

**Figura 8 (Osteosarcoma)**



**Figura 9 (Sarcoma de Ewing)**

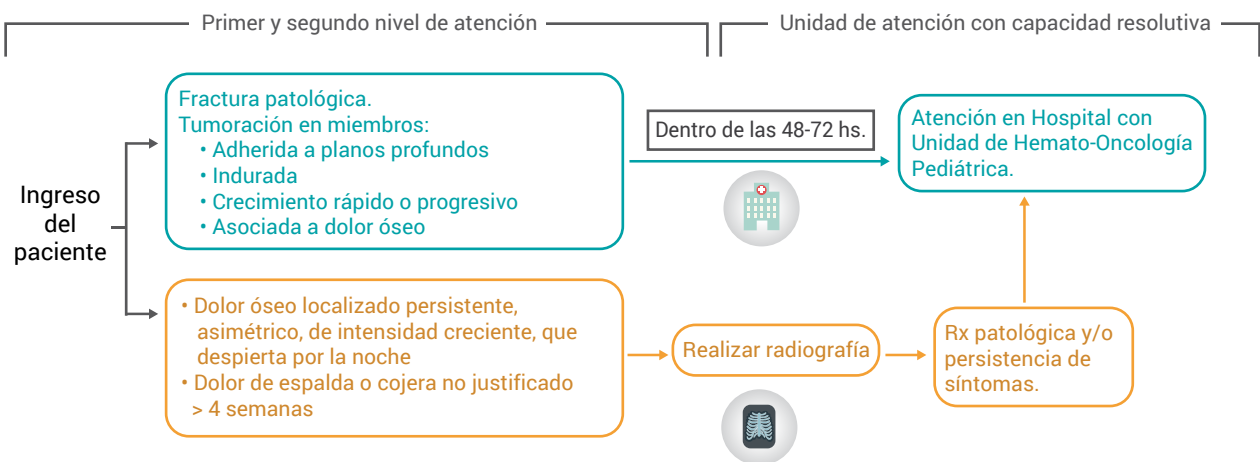




## Exámenes complementarios

- **Radiografía ósea y de tórax:** en la radiografía simple del hueso afectado puede apreciarse la localización de la lesión, el tipo de reacción periosteal, los márgenes y los cambios en el tejido blando. Por su naturaleza, las lesiones pueden ser líticas, escleróticas o ambas. La radiografía de tórax permite identificar masas o metástasis pulmonares.
- Para estudios de extensión son útiles otros exámenes auxiliares, los cuales se deben realizar en los centros de atención con capacidad resolutive.

### Criterio de referencia: algoritmo de tumores óseos, osteosarcoma y sarcoma de Ewing

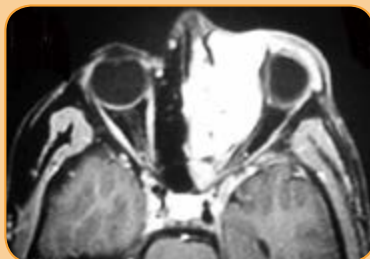

## 5.8 Sospecha de rhabdiosarcoma, sarcomas de partes blandas (Figura 10)

Factores de riesgo	Factores ambientales	<ul style="list-style-type: none"> <li>• Tratamientos previos con radioterapia.</li> <li>• Infección por el virus de Epstein-Barr en pacientes con SIDA.</li> </ul>
	Factores genéticos	<ul style="list-style-type: none"> <li>• Síndrome de Li-Fraumeni: aumento en el riesgo de presentar tumores de tejido blando, sarcomas óseos, cáncer de mama, tumores encefálicos y leucemia aguda.</li> <li>• Gen retinoblastoma (RB1): se han relacionado con un aumento del riesgo de presentar sarcomas de tejido blando; en particular, leiomiomasarcoma.</li> <li>• Neurofibromatosis tipo 1.</li> <li>• Síndrome de Werner: aumento de la susceptibilidad a padecer sarcomas de tejido blando.</li> </ul>
Síntomas	Síntomas generales	<ul style="list-style-type: none"> <li>• Fiebre - malestar general - astenia - pérdida ponderal - adenopatías regionales.</li> </ul>
	Cabeza y cuello	<ul style="list-style-type: none"> <li>• Proptosis.</li> <li>• Obstrucción nasal unilateral persistente y no justificada con o sin rinorrea o sangrado.</li> <li>• Otorrea.</li> </ul>
	Genitourinario	<ul style="list-style-type: none"> <li>• Retención urinaria, hematuria.</li> <li>• Inflamación escrotal.</li> <li>• Tumor en vagina, flujo vaginal sanguinolento.</li> </ul>
	Extremidades	<ul style="list-style-type: none"> <li>• Tumor en partes blandas, dolor local, circulación colateral, limitación funcional.</li> </ul>

Fuente: ESSALUD (2018) (8). "Documento Técnico: Detección Oportuna de Cáncer en Niños y Adolescentes". Lima, Perú: Gerencia Central de Prestaciones de Salud.

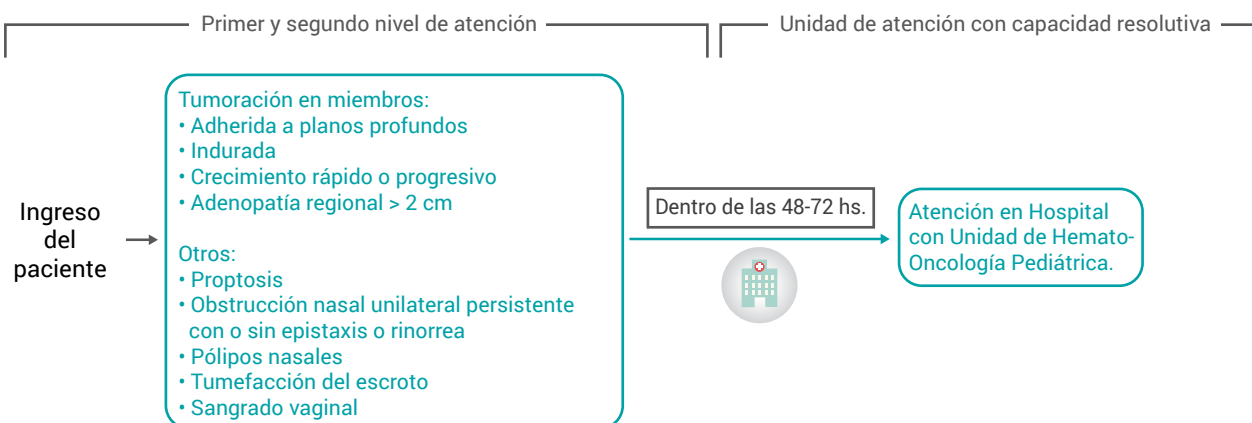
Figura 10 (Rabdomiosarcoma)



### Exámenes complementarios

- **Radiografías simples:** se pueden usar las radiografías simples para descartar el compromiso óseo.
- **Ecografía de partes blandas:** útil para determinar la extensión del tumor en partes blandas, heterogeneidad del mismo, compromiso vascular y nervioso. De ser posible, se debe realizar ecografía doppler.
- **Ecografía abdominopélvica:** útil para realizar el diagnóstico de sarcomas de tejidos blandos primarios pélvico y retroperitoneal y metástasis visceral.
- Para estudios de extensión son útiles otros exámenes auxiliares, los cuales se deben realizar en los centros de atención con capacidad resolutive.

### Criterios de referencia: algoritmo de rabdomiosarcoma, sarcomas de partes blandas

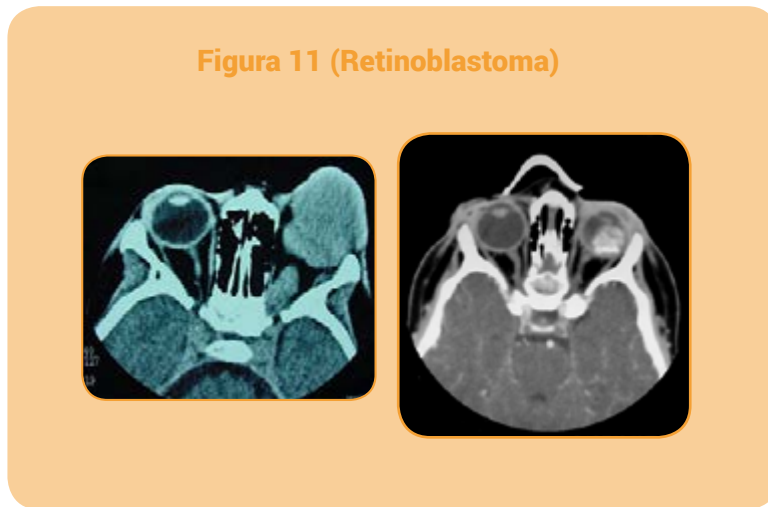



### 5.9 Sospecha de retinoblastoma (Figura 11)

Factores de riesgo	Antecedentes familiares	Antecedentes de retinoblastoma en padres o hermanos.
Síntomas	Signos oculares	Leucocoria (mancha blanca en la región pupilar), estrabismo. En casos avanzados se produce dolor, celulitis orbitaria, glaucoma, buftalmia (distensión y endurecimiento del globo ocular), heterocromía (diferente color de cada iris).
	Signos extraoculares	Adenopatías preauriculares y laterocervicales, signos de compromiso del sistema nervioso central.

Fuente: ESSALUD (2018) (8). "Documento Técnico: Detección Oportuna de Cáncer en Niños y Adolescentes". Lima, Perú: Gerencia Central de Prestaciones de Salud.

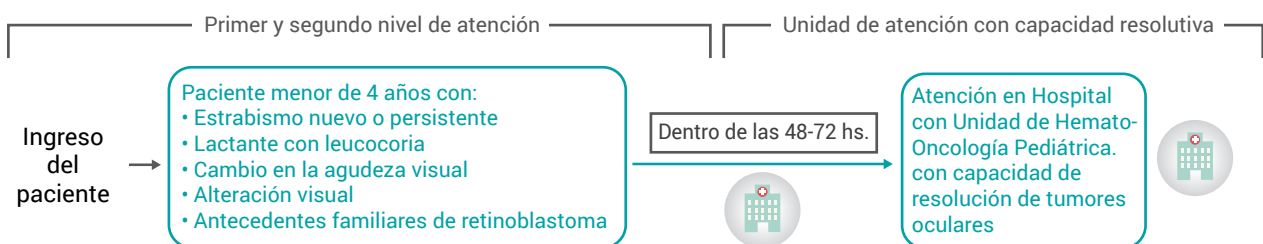


#### Exámenes complementarios

Un diagnóstico precoz permite la remisión en la mayoría de los casos y es fundamental para preservar la capacidad visual.

- **Fondo de ojo:** es realizado luego de la dilatación pupilar y de preferencia con anestesia general. El retinoblastoma se presenta como lesiones blancas, protuberantes que invaden la cavidad vítrea progresivamente.
- Para estudios de extensión son útiles otros exámenes auxiliares, los cuales se deben realizar en los centros de atención con capacidad resolutive.

#### Criterios de referencia: algoritmo de retinoblastoma

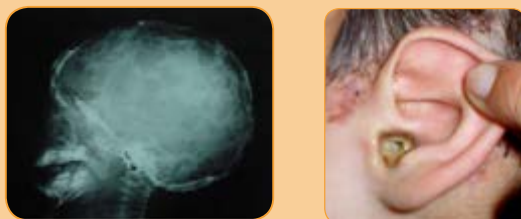


## 5.10 Sospecha de histiocitosis de células de Langerhans (Figura 12)

Factores de riesgo	Factores ambientales	Tabaquismo (activo y pasivo) para formas pulmonares.
Síntomas	Síntomas generales	Fiebre, malestar general, astenia, pérdida ponderal, dolor óseo, adinamia.
	Manifestaciones dérmicas	Seborrea de cuero cabelludo persistente, sarpullido o exantema papular rojo en la ingle, el abdomen, la espalda o el tórax. Menos frecuente son las lesiones ulcerosas o vesiculares detrás de las orejas, que comprometen el cuero cabelludo, genitales, o la región perineal.
	Manifestaciones óticas	La presencia de otorrea en niños pequeños constituye un signo común y característico.
	Manifestaciones hematológicas	Por infiltración de médula ósea: anemia, leucopenia, neutropenia, trombocitopenia.
	Compromiso linfático	Las adenopatías son consideradas grandes si tienen un diámetro mayor de 10mm; excepciones a esta regla incluyen los nódulos epitrocleares (considerados grandes si son mayores de 5mm en su diámetro mayor), los nódulos inguinales (mayores de 15mm), y los nódulos cervicales (mayores de 20mm en su diámetro mayor).
	Manifestaciones óseas	La histiocitosis se puede presentar en cualquier hueso del cuerpo, la lesión lítica del cráneo es el sitio más frecuente y puede infiltrar partes blandas y comprometer parénquima cerebral localmente. También aparece en fémur, costillas, húmero y vértebras (colapso vertebral).
	Manifestaciones endocrinas	Diabetes insípida central (compromiso hipofisiario). Puede evolucionar con compromiso de la hipófisis anterior con el consecuente fallo del crecimiento de la maduración sexual.
	Manifestaciones gastrointestinales	Ictericia por infiltración hepática, esplenomegalia.
Manifestaciones respiratorias	El compromiso pulmonar se manifiesta por dificultad respiratoria con evidencia de infiltración difusa del parénquima en la tomografía.	

Fuente: ESSALUD (2018) (8). "Documento Técnico: Detección Oportuna de Cáncer en Niños y Adolescentes". Lima, Perú: Gerencia Central de Prestaciones de Salud.

Figura 12 (Histiocitosis)



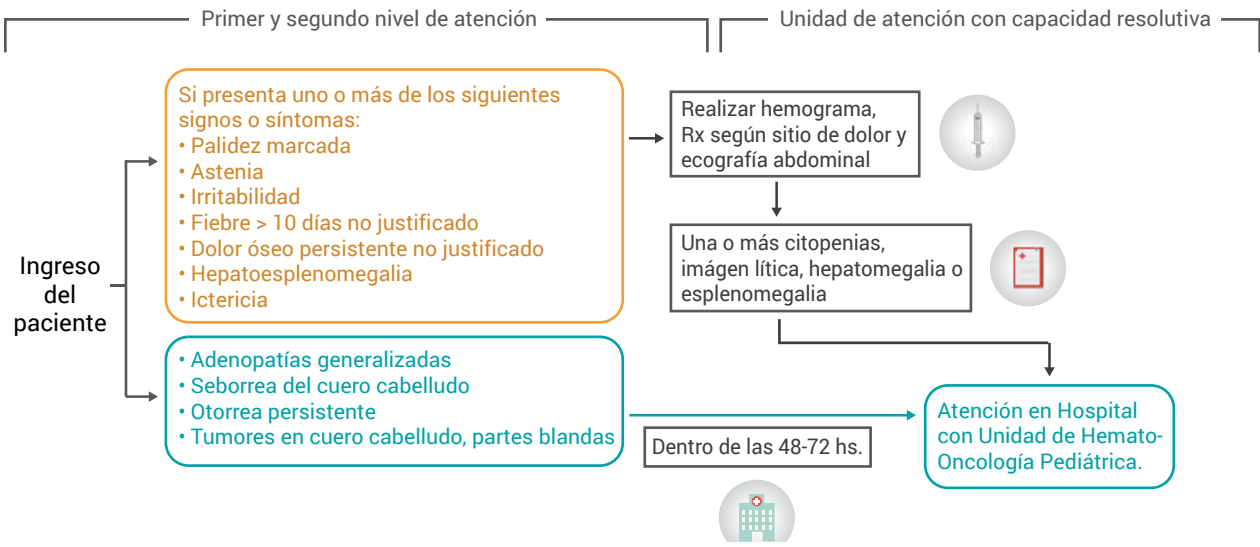
### Exámenes complementarios

- **Hemograma completo:** anemia, trombocitopenia, leucopenia y/o neutropenia secundaria a la infiltración de médula ósea.
- **Estudios bioquímicos:** elevación de transaminasas, bilirrubina, gamma glutamil transpeptidasa, hipalbuminemia secundaria a infiltración hepática. Alteración del medio interno y de la densidad urinaria (como manifestación de diabetes insípida).
- **Radiografía de extremidades, cráneo y tórax (par radiológico):** en búsqueda de lesiones líticas secundarias a infiltración ósea por enfermedad.





## Criterios de referencia: algoritmo de histiocitosis de células de Langerhans



### 5.11 Sospecha de tumor de células germinales

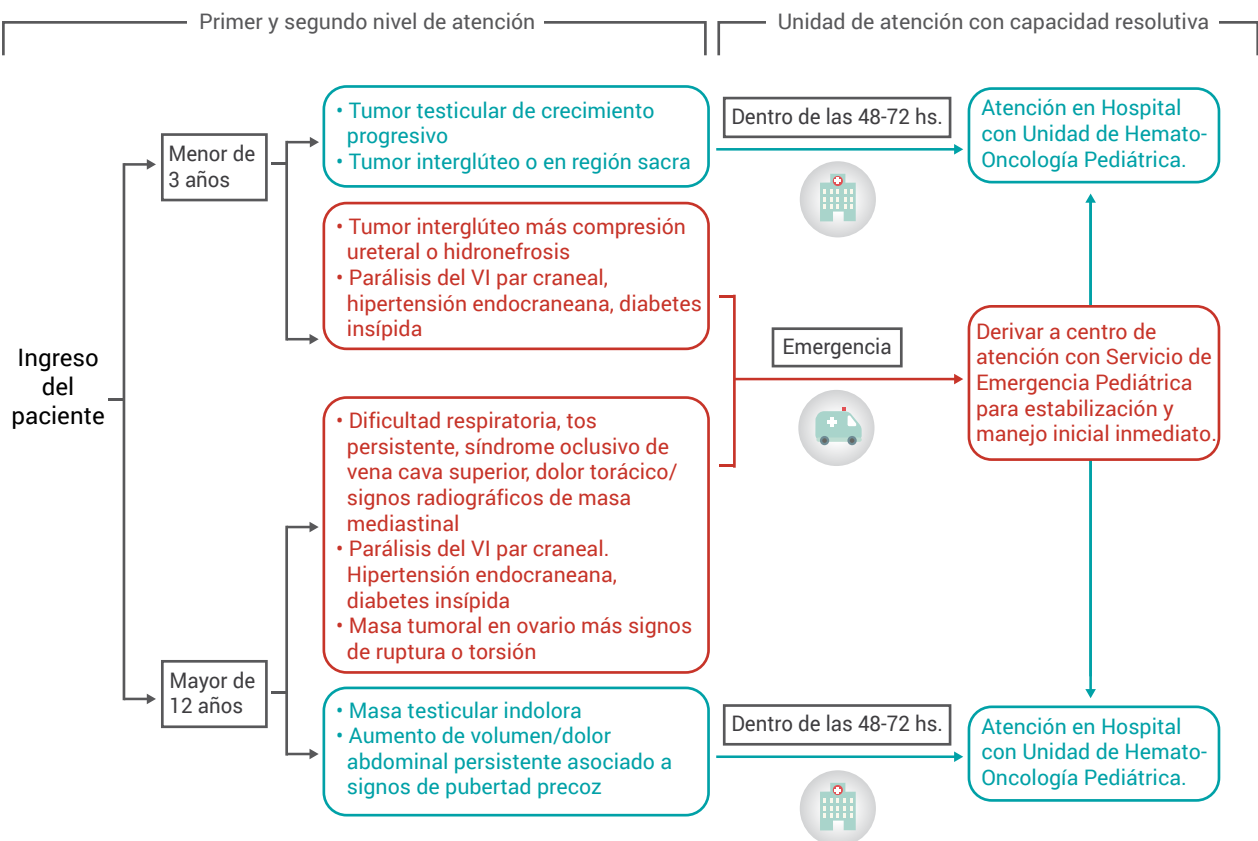
Factores de riesgo	Criptorquidia	Aumenta el riesgo de seminoma testicular.
	Factores genéticos	<ul style="list-style-type: none"> <li>Síndrome de Klinefelter: aumento de riesgo de tumor germinal mediastínico.</li> <li>Síndrome de Swyer (disgenesia gonadal): aumento de riesgo de gonadoblastoma y germinoma.</li> <li>Síndrome de Turner: aumento de riesgo de gonadoblastoma y germinoma.</li> </ul>
	Antecedentes familiares	Mayor incidencia en pacientes con antecedentes familiares de primer grado de cáncer testicular.
Síntomas según localización	Sacroccóccigeo	Tumor en el surco interglúteo. Aumento de volúmen de un glúteo. Estreñimiento. Retención urinaria.
	Ovario	Aumento de volúmen abdominal y/o dolor abdominal. Torsión o ruptura tumoral (raro), ginecomastia, pubertad precoz, adenopatías.
	Testículo	Testículo grande e indoloro. Adenopatía inguinal.
	Glándula pineal	Parálisis del VI par, hipertensión endocraneana, diabetes insípida.
	Mediastino	Dificultad respiratoria, tos persistente, síndrome oclusivo de vena cava superior, dolor torácico (raro), ginecomastia.
	Otros: retroperitoneo, vagina, cabeza y cuello	Masa tumoral, hemorragia.

Fuente: ESSALUD (2018) (8). "Documento Técnico: Detección Oportuna de Cáncer en Niños y Adolescentes". Lima, Perú: Gerencia Central de Prestaciones de Salud.

## Exámenes complementarios

- **Hemograma:** anemia.
- **Estudios bioquímicos:** elevación de deshidrogenasa láctica. Marcadores tumorales (alfafetoproteína y BHCG).
- **Ecografía abdominal y pélvica:** permite determinar la ubicación y extensión local del tumor, la presencia de componentes sólidos y quísticos y sospechar su naturaleza maligna. Estructuras retroperitoneales como los riñones y los grandes vasos se pueden encontrar desplazados/rodeados por la masa tumoral. La infiltración metastásica del hígado también puede visualizarse.
- **Ecografía testicular:** la ecografía presenta una sensibilidad del 100% en la detección de estos tumores y una especificidad del 99%. En niños puede presentarse como un testículo difusamente hiperecogénico.
- **Radiografía simple de tórax:** se puede apreciar un tumor mediastinal anterior, así como evaluar la presencia de metástasis pulmonares.
- Para estudios de extensión son útiles otros exámenes auxiliares, los cuales se deben realizar en los centros de atención con capacidad resolutive.

## Criterios de referencia: algoritmo de tumor de células germinales





# 06 ANEXO


---

Consulta en primer nivel de atención

Síntomas del 1er grupo

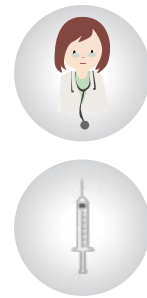Pediatra

- Palidez marcada
- Astenia
- Irritabilidad
- Fiebre > 10 días no justificada
- Infección respiratoria baja a repetición
- Adenopatías generalizadas
- Hematomas no justificados
- Dolor óseo localizado o generalizado (> 4 semanas) que despierte al niño por las noches, de intensidad creciente o que limite sus actividades diarias
- Dolor de espalda persistente o cojera no justificada




Realizar, según corresponda:

- Hemograma y frotis
- Radiografía
- Ecografía



Patológicos y/o persistencia de síntomas

Derivar a Hospital con Unidad de Hemato-oncología Pediátrica



Unidad de Hemato-Oncología  
Pediátrica

Consulta en primer nivel de atención

Síntomas del 2do grupo

- Letargia, sin causa que la justifique
- Cefalea intensa acompañada o no de vómitos (en general a chorro, sin sensación de náuseas), con confusión o desorientación, o con 1 o más síntomas adicionales como diabetes insípida. Signo de hipertensión endocraneana
- Crisis convulsiva de nueva aparición
- Petequias o hepatoesplenomegalia no justificada
- Ensanchamiento mediastínico/masa hiliar y derrame pleural o pericárdico en radiografía de tórax
- Masa abdominal con signos de abdomen agudo (signos de ruptura o torsión de ovario)
- Anuria/oligoanuria no explicada, hidronefrosis, hematuria
- Déficit motor/pérdida de fuerza de miembros inferiores (sospechar bloqueo medular)

Derivar a Hospital con Servicio de Emergencia Pediátrica


Estabilizar al paciente

Derivar a Hospital con Unidad de Hemato-oncología Pediátrica

Pediatra

Emergencia  
Pediátrica

Unidad de Hemato-Oncología  
Pediátrica



Consulta en primer nivel de atención

Síntomas del 3er grupo

Pediatra

- Radiografía de cráneo con lesiones osteolíticas.
- Cefalea leve o moderada, nueva y persistente (> 4 semanas), que puede despertar a la niña o niño cuando duerme o que aparece al caminar.
- Retraso del desarrollo/ pérdida de pautas madurativas o habilidades motoras, coordinación/marcha anormal, parálisis de Bells sin mejoría dentro de las 4 semanas, dificultad para deglutir, tortícolis persistente (signos de afección de pares craneales).
- Deterioro del rendimiento escolar y/o alteración del comportamiento inexplicable.
- Fontanela abombada, aumento del perímetro cefálico fuera del rango normal.
- Dermatitis seborreica persistente.
- Otorrea-otorragia persistente, obstrucción nasal unilateral persistente sin epistaxis o rinorrea.
- Estrabismo de reciente aparición sin causas que lo justifiquen, exoftalmos unilateral o bilateral, leucocoria.
- Dolor dental, persistente, progresivo (excluyendo patología odontológica) y acompañado de pérdida de piezas dentales.
- Adenopatía indolora, dura, adherida a planos profundos o adenopatía de localización supraclavicular.
- Masa abdominal sin signos de abdomen agudo.
- Agrandamiento testicular.
- Tumoración adherida a planos profundos, indurada, de crecimiento rápido o progresivo.

Unidad de Hemato-Oncología  
Pediátrica

Derivar a Hospital con Unidad de Hemato-Oncología Pediátrica dentro de las 48-72hs.



1. Steliarova-Foucher E, Colombet M, Ries LAG, Moreno F, Dolya A, Bray F, et al. International incidence of childhood cancer, 2001–10: a population-based registry study. *Lancet Oncol.* 2017;18(6):719–731.
2. Instituto Nacional del Cáncer, Ministerio de Salud y Desarrollo Social Presidencia de la Nación. Registro Oncopediátrico Argentino. Tendencia de incidencia 2000-2016, Supervivencia a 5 años 2005-2011, Tendencia de Supervivencia Secular. 2000-04, 2005-09 y 2010-14 [Internet]. 2018. Available from: <http://www.msal.gob.ar/images/stories/bes/graficos/0000001365cnt-registro-oncopediatrico-argentino-digital.pdf>
3. Instituto Nacional del Cáncer. Ministerio de Salud y Desarrollo Social, Presidencia de la Nación. ¿Cuándo sospechar cáncer en el niño? [Internet]. 2018. Available from: [http://www.msal.gob.ar/images/stories/bes/graficos/0000000029cnt-2018-cuando\\_sospechar\\_cancer\\_en\\_el\\_nino.pdf](http://www.msal.gob.ar/images/stories/bes/graficos/0000000029cnt-2018-cuando_sospechar_cancer_en_el_nino.pdf)
4. Washington DC, En C, Fuente L, Sede De La Ops B. Diagnóstico temprano de cáncer en la niñez [Internet]. Vol. 1. 2014. 45 p. Available from: <http://iris.paho.org/xmlui/bitstream/handle/123456789/34851/9789275318461-spa.pdf?sequence=1&isAllowed=y>
5. Dr. Lautaro Vargas P. ¿CUÁNDO SOSPECHAR CÁNCER EN EL NIÑO Y CÓMO DERIVAR? Manual para el equipo de atención primaria, sala cuna, jardín maternal y escuelas. Información para la familia. Ministerio de Salud de Chile; 2010.
6. Asociación Española de Pediatría. Guía de detección temprana. Cáncer en niños y adolescentes [Internet]. 2015. Available from: [http://guiadeteccioncancerinfantil.aepap.org/img/guia\\_deteccion\\_temprana.pdf](http://guiadeteccioncancerinfantil.aepap.org/img/guia_deteccion_temprana.pdf)
7. HeadSmart. The Brain Tumour Charity, Children’s Brain Tumour Research Centre and the Royal College of Paediatrics and Child Health. The diagnosis of brain tumours in children: a guideline for healthcare professionals [Internet]. 2019. Available from: <https://www.headsmart.org.uk>
8. Gerencia Central de Prestaciones de Salud. Lima, Perú. ‘Detección oportuna de cáncer en niños y adolescentes en ESSALUD’ Resolución de Gerencia Central de Prestaciones de Salud N° -GCPS-ESSALUD-2018 [Internet]. 2018. Available from: [https://ww1.essalud.gob.pe/compendio/pdf/0000003723\\_pdf.pdf](https://ww1.essalud.gob.pe/compendio/pdf/0000003723_pdf.pdf)

