38° CONGRESO ARGENTINO de PEDIATRÍA

La Niñez de Hoy

DESAFÍO, OPORTUNIDAD Y ESPERANZA

Hemorragia digestiva

CONARPE 2017 - Córdoba

Dra. Carolina Riga
Hospital de Niños de la Sma. Trinidad

Hemorragia digestiva

- Algoritmos diagnósticos
- Estudios complementarios
- Terapéutica médica y endoscópica

Consenso Nacional de Urgencias Endoscópicas en Pediatría 2016

Arch Argent Pediatr 2017;115 Supl 1:S1-S26 / S1.

Carolina Riga, Jorge Villarruel, Fernando Vinuesa, Lucio González, Jorge Rubin, Inés Ninomiya.

Hemorragia digestiva

Es la pérdida de sangre

manifiesta u oculta, que se origina en cualquier segmento del tubo digestivo, primaria o secundaria a una enfermedad general.

Hemorragia digestiva

- Poco frecuente
- Situación alarmante para padres y médicos
- 80% no tiene consecuencias graves, se autolimita.

NO DEBE SER MINIMIZADA

Solución definitiva: médica, endoscópica o quirúrgica.

Hemorragia digestiva

10% secundario a una enfermedad sistémica

10-20% lesiones de esófago, estómago, duodeno

20-30% Intestino delgado

50% colon, recto o ano.

Hemorragia digestiva: Clasificación

1. Según las formas de presentación
2. Según la localización del sitio de sangrado
3. Según la magnitud de las pérdidas
4. Según la edad de presentación

Según las formas de presentación

Formas de presentación y localización del sangrado	
Signo o síntoma	**Sitio del sangrado**
Hematemesis	**Alto:** Vómito. Rojo rutilante a porráceo. Desde el esófago al Duodeno (Treitz). Aspirado gástrico +
Melena	**Alto y medio:** Expulsión con las heces sangre negra alquitranada muy mal oliente. (Media: Treitz a VIC).
Hematoquezia o proctorragia	**Bajo:** Sangre roja brillante o marrón del colon, mezclada con las heces o sin ellas. (De VIC al ano). Rectorragia al final de la evacuación.
Sangre oculta en heces	Pequeñas pérdidas solo detectables por laboratorio.
Hemorragia de origen oscuro	Persiste o recurre y cuyo origen no puede encontrarse a pesar de VEDA y VCC.

Hemorragia digestiva: Clasificación

Las causas son similares, las frecuencias varían según la edad.

Causas de sangrado por edad, localización y gravedad				
Grupo de edad	**Alto Anemizante**	**Alto NO anemizante**	**Bajo Anemizante**	**Bajo NO anemizante**
RN	MAV- Ulc.G. Coagulop.	APLV G.Erosiva	Coagulop. MAV-DI	NEC-VI Lesión AR
1m a 2ª	Ulc. Gastr. MAV -APLV	RGE – APLV G.Erosiva	D. Meckel MAV- DI PTI - APLV	D. Inf.. Les. AR APLV –VI –Inva Pólipos
3ª a 5ª	Várices E. MAV Ulc.G. Mall. W.	G.Erosiva Alt. Coagulac.	D. Meckel MAV	Pólipos. DI HL N-EII
> de 5a	Várices E. Úlceras G. Alt.coagulac.	Gastropatía erosiva	D. Meckel	Pólipos. Fisuras.Hemor D.Infecciosa EII. C. Pseud.

Hemorragia digestiva: Evaluación y diagnóstico

- **Confirmar el sangrado:** Descartar falsa hemorragia, sangre deglutida o sangrado extradigestivo.
- **Localizar el sangrado y gravedad:** Clasificaciones
- **Diagnóstico específico:** Anamnesis, examen físico y estudios complementarios.

Hemorragia digestiva: Evaluación y diagnóstico

- **Anamnesis:**
  - Edad
  - Tos, epistaxis o hemoptisis
  - Otros síntomas digestivos
  - Aspecto sangre emitida
  - Características de las heces
  - Ingestión drogas gastroerosivas o cuerpos extra.
  - Falsas melenas por alimentos, aditivos, colorantes, medicamentos.
  - A. Enfermedad digestivas o hepatopatías.
  - Síntomas extradigestivos
  - A. Familiares.

Hemorragia digestiva: Evaluación y diagnóstico

Examen físico:

- Evaluación física completa
- Repercusión hemodinámica
- Estigmas de enfermedad hepática
- Tacto rectal

Hemorragia digestiva: Evaluación y diagnóstico

- **Métodos complementarios:**
  - Laboratorio:
    - Hemograma completo
    - Coagulación
    - Función hepática (AST,ALT,FA,GGT)
    - Estado ácido base e ionograma
    - Glucosa, urea, creatinina

Hemorragia digestiva: Estudios complementarios

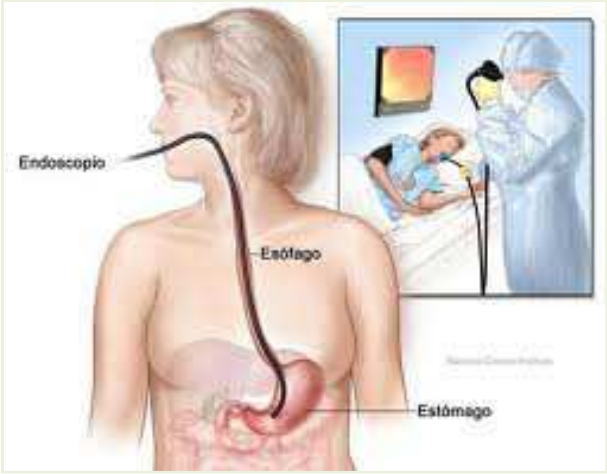

Endoscopía digestiva:

- Establece el diagnóstico
- Define ubicación del paciente en UTI, sala general
- Permite terapéutica

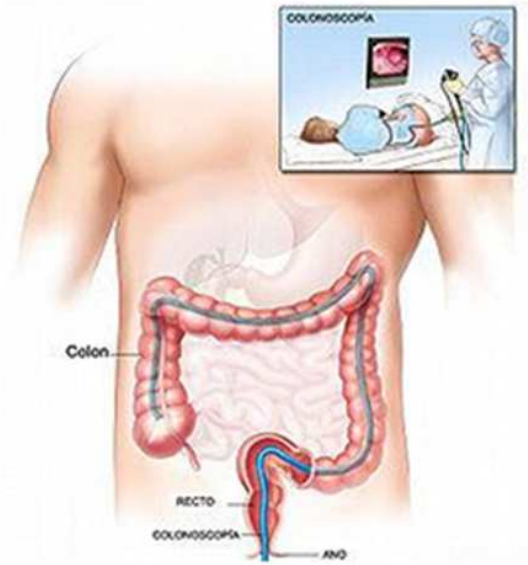

Video endoscopía digestiva alta: VEDA

Videocolonoscopía: VCC

Hemorragia digestiva:
Endoscopía digestiva:

- **Indicaciones:**
  - Sangrado agudo alto, con compromiso hemodinámico.
  - Hemorragia persistente (Ulc. Péptica, Mallory-Weiss, anormalidades vasculares).
  - Sospecha de várices de esófago, pólipos.
  - Hematoquezia y sangrado oculto sin causa.
  - Paciente estable con Hb y coagulograma normales y preparación colónica para la VCC.

- Contraindicaciones: Perforación , colitis fulminante, megacolon tóxico, anastomosis Qx recientes, mala preparación intestinal, sangrado masivo, neutropenia, sepsis, dificultad respiratoria, falla cardiovascular.

Hemorragia digestiva: Estudios complementarios

Score sistémico predictivo sobre la necesidad de realizar VEDA a niños con HDA aguda

• **Historia clínica**	Condición clínica preexistente	**1**
	Melena	**1**
	Hematemesis	**1**
• **Evaluación clínica**	FC > 20 de la FC media para la edad	**1**
	Llenado capilar prolongado	**4**
• **Laboratorio**	Caída de Hb > 20 g/L	**3**
• **Gestión y reanimación**	Necesidad de resucitación liquida	**3**
	Necesidad de transfusión(Hb < 80 g/L)	**6**
	Necesidad de otro producto de la sangre	**4**

Puntuación total: 24 **Corte: 8**

Hemorragia digestiva: Estudios complementarios



- **Radiología:**
  - Directa de abdomen: Perforación, CE y obstrucción.
  - Contrastados: No indicados en episodios agudos.
- **Ecografía:**
  - Útil en enfermedad hepática, HTP, MAV.

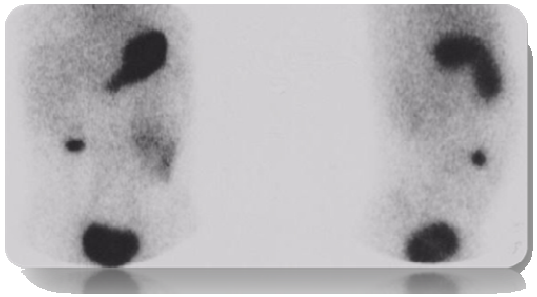

- **Métodos isotópicos:**
  - **Centellografía con Tc 99**: Duplicaciones gástricas o D. Meckel.
  - **Eritrocitos marcados con Tc 99: S**angrados > a 0,1 ml/minuto.

Hemorragia digestiva: Estudios complementarios

- **Cápsula endoscópica:**
  - Sangrados digestivos que persisten o reaparecen des evaluación inicial con VEDA, VCC y CG negativas.
  - Para causas de HD de intestino medio.
  - Aprobada por la FDA niños > de 2 años.
  - Puede visualizar lesiones sangrantes pero no puede realizar terapéutica ni sacar biopsias.
- **TAC y Angioentero-TC:**
  - M. vasculares y masas tumorales o inflamatorias.
- **Angiografía:**
  - Sangrado copioso, activo o crónico recurrente sin localización endoscópica.
  - Pérdida es superior a 0,5ml/minuto.

Hemorragia digestiva: Estudios complementarios

- **Enteroscopía con balón:**

Ofrece la posibilidad de visualización directa de lesiones del intestino medio y realizar intervenciones terapéuticas. Poco tiempo está indicada en pediatría, segura y viable. Realizada por médicos entrenados.

- **Endoscopía transoperatoria:**

Se utiliza menos, endoscopía guiada por cirugía.

- **Laparoscopía y laparotomía:**

No suele estar indicada en HDA, solo en hemorragia masiva, perforación o hemorragia media no identificada por estudios anteriores.

Hemorragia digestiva:
Criterios de internación

- Todos los pacientes con HDA.
- Las HDB con estados clínicos de emergencia inmediata o mediata por sangrado importante.

Todo paciente internado debe consultarse a la brevedad con el especialista.

Hemorragia digestiva: Manejo específico **HDA**

Hemorragia no varicosa:

- **SNG:**
  - Confirma el sangrado. Define actividad y gravedad.
- **Tratamiento farmacológico:**
  - **Supresores de la secreción ácida:** Inhibidores H2 (Ranitidina), IBP (omeprazol, lanzoprazol, esomeprazol)
  - Mecanismo: Aumentar el pH > 6 para optimizar los mecanismos procoag.

El 70% remite espontáneamente y el 85% con tratamiento médico.

Criterios de Forrest para lesiones sangrantes del tubo digestivo

- ***Forrest I a:*** *Sangrado a chorro. Recidiva del 80%-87%.*
- ***Forrest I b:*** *Sangrado babeante. Recidiva del 40%.*
- ***Forrest II a, b, c:*** *Vaso visible-coágulo-base negra. Recidiva del 4%-44%.*
- ***Forrest III:*** *Sin sangrado ni estigmas.*

Hemorragia digestiva: Manejo específico **HDA**

Tratamiento intervencionista:

VEDA

- **Terapia:**
  - **Inyección:** taponamiento (Solución fisiológica y adrenalina), trombosis con esclerosantes (polidocanol), otros: gomas para sellar (cianocrilato).
  - **Cauterización o térmicos**: Sondas de electrocauterio mono o bipolar, argón plasma.
  - **Mecánicos:** Taponamiento del sitio de sangrado (clips o bandas de ligadura)

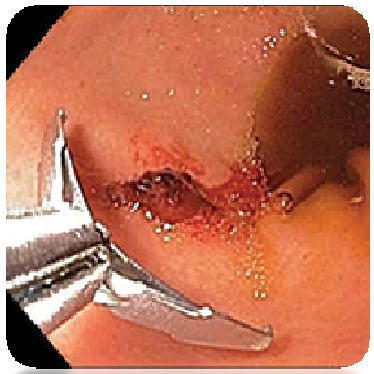

Hemorragia digestiva: Manejo específico **HDA**

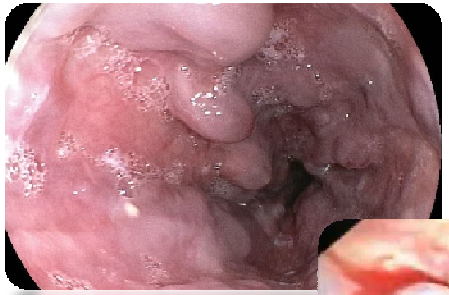

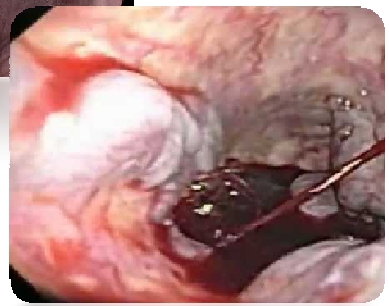

Hemorragia varicosa:

- **Tratamiento del episodio agudo:**
  - **Tratamiento con vasopresores:** Las drogas utilizadas son vasopresina, somatostatina, terlipresina y **octreótide.**
  - **Ligadura con bandas elásticas** o esclerosis con Polidocanol.
  - **Taponamiento con balón**: Sondas con balones esofágicos y gástricos (Linton-Nachlas, Sengstaken-Blakemore).

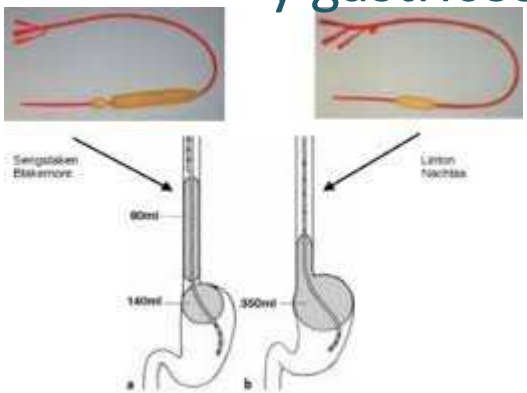

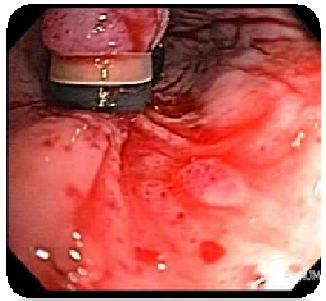

Hemorragia digestiva:
Manejo específico **HDA**

Hemorragia varicosa:

- **Profilaxis secundaria:**
  - Ligadura con bandas método de elección, escleroterapia: Polidocanol, cianocrilato (várices gástricas)

- **Profilaxis primaria:**

Prevenir o retrasar el primer episodio de sangrado por várices

  - Ligadura con bandas elásticas
  - Betabloqueantes no selectivos: Propanolol.

Hemorragia digestiva: Manejo específico **HDB**

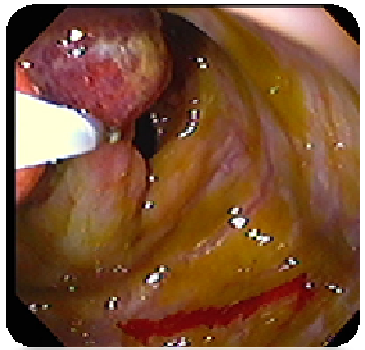

Videocolonoscopía:

- **Método de elección**

- Eficacia: 53-97%.
- Tasa de complicaciones baja.
- **<u>Indicaciones:</u>**
  - Pólipos: Polipectomías
  - Técnicas de hemostasia en otras lesiones sangrantes: Clips, láser, escleroterapia, ligadura con bandas, electrocoagulación.

Hemorragia digestiva: Estrategias diagnósticas

- ✓ **Todo niño con HDA o media debe ser internado y estudiado. La HDB, solo cuando compromete la volemia.**
- ✓ **En las HD, los estudios contrastados son poco útiles para el Dx.**
- ✓ **En la HDB anemizante, con característica de melena y/o hematoquezia (ex. el neonato), hay que descartar D. de Meckel. 1º Centellograf Tc 99.**
- ✓ **La HDA puede manifestarse como hematoquezia en los sangrados masivos, se recomienda aspirar el contenido gástrico.**

Algoritmos diagnósticos

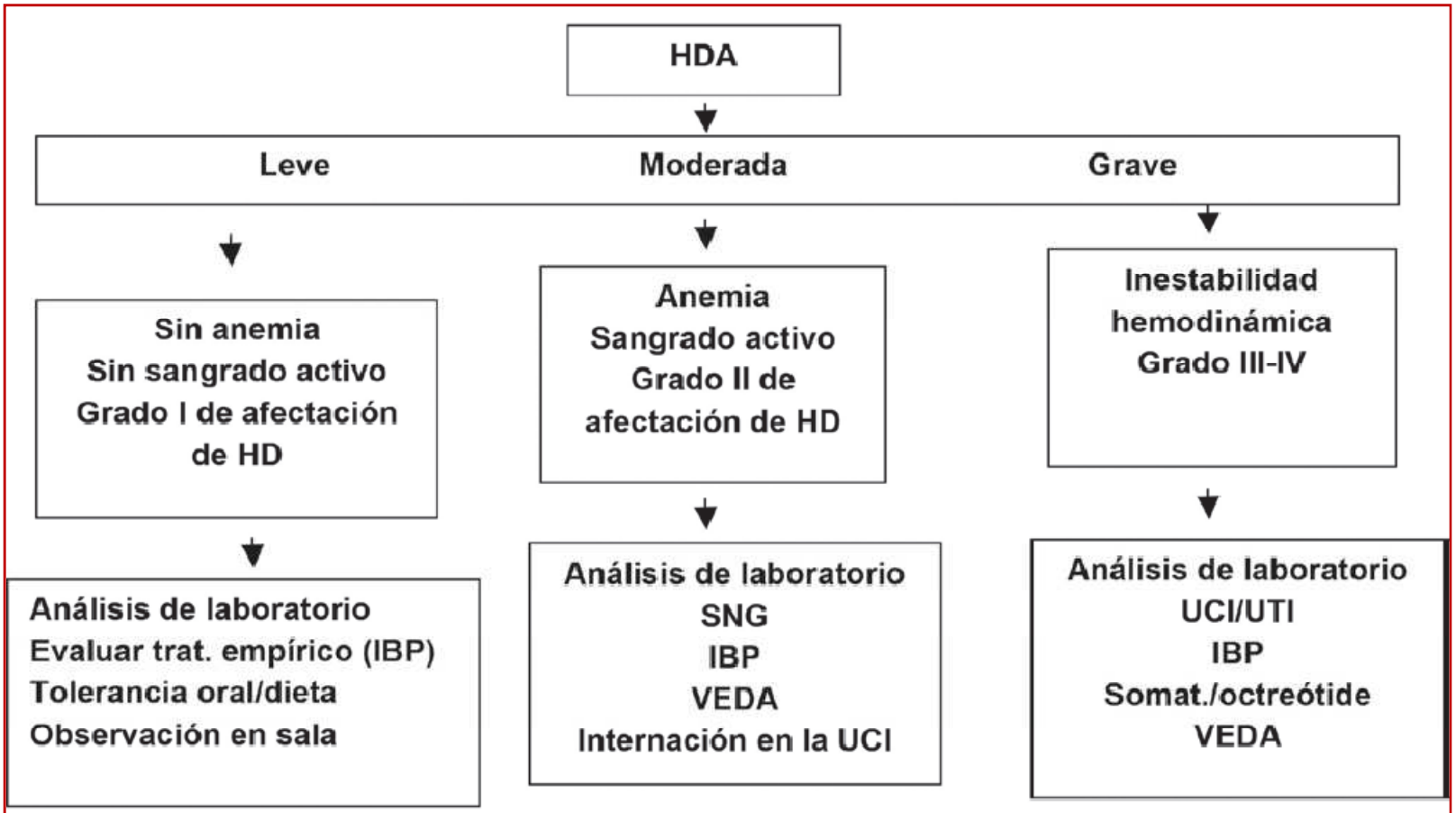

HDA: hemorragia digestiva alta; HD: hemorragia digestiva; IBP: inhibidores de la bomba de protones; SNG: sonda nasogástrica; VEDA: videoendoscopía digestiva alta; UCI: Unidad de Cuidados Intensivos; UTI: Unidad de Terapia Intensiva.

Algoritmos diagnósticos

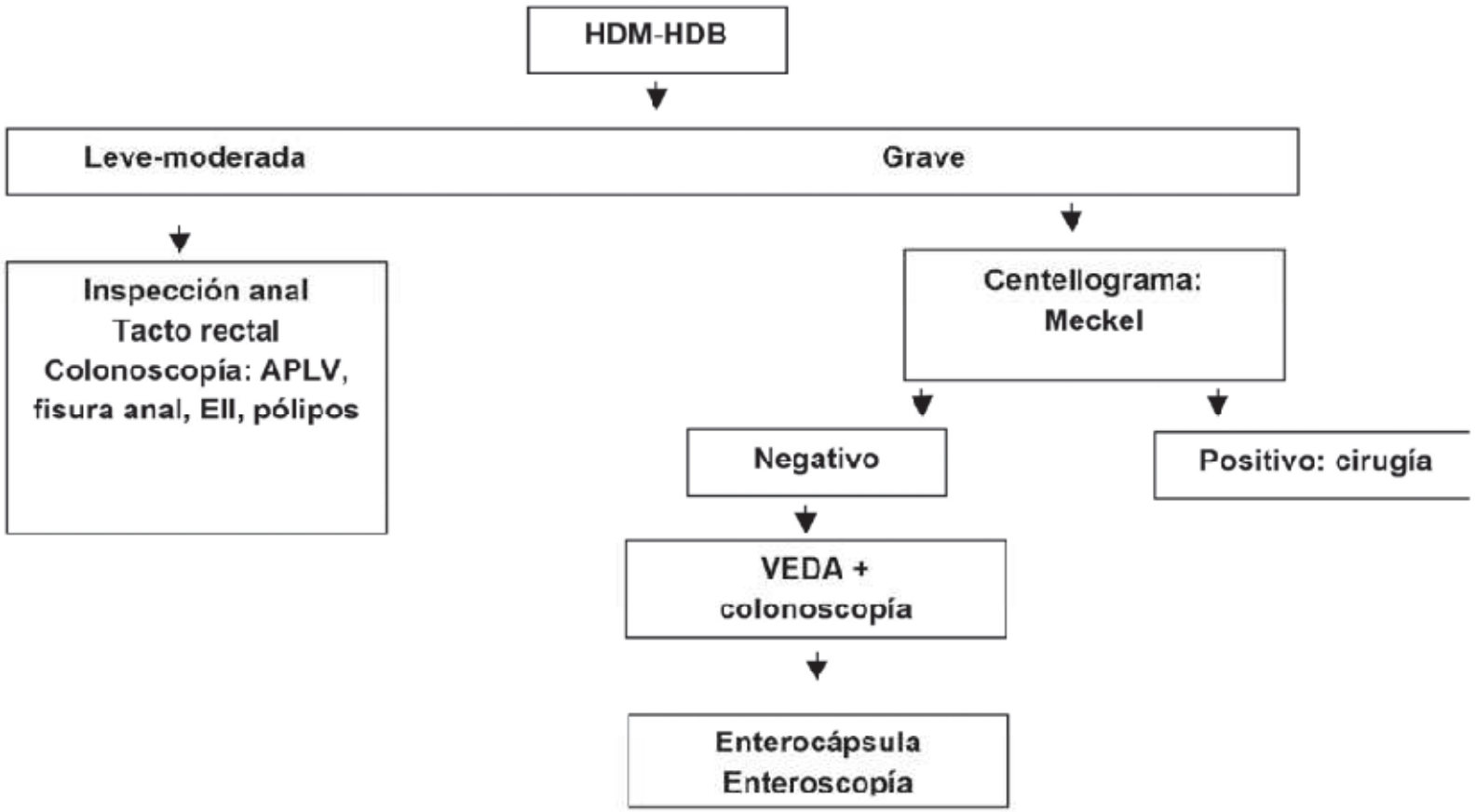

HDM: hemorragia digestiva moderada; HDB: hemorragia digestiva baja; APLV: alergia a las proteínas de la leche de vaca; EII: enfermedad inflamatoria intestinal; VEDA: videoendoscopia digestiva alta.

GRACIAS POR SU ATENCIÓN !!!!

Caso clínico

- Niño de 8 años.
- Comienza hace 25 días con cuadro de VAS, afebril , 5 días después deposiciones blandas y negras con sangre fresca escasa.

- **Pediatra solicita Laboratorio:** Hb: 11,1; Hto: 33; GB: 14.350 (64/29); Plaq: 331.000; VSG: 12; Urea: 0,33; directo MF: SO+, leucocitos < 5/campo; Coprocultivo: Negativo; *Orina Completa*: Normal; Ecografía abdominal: Normal.

- Al correr de los días ceden las deposiciones diarreicas , sin presencia de sangre.

Caso clínico

- 7 días antes del ingreso presenta deposición explosiva con sangre fresca y 2 episodios de vómitos alimenticios y desvanecimiento.

- Consultan nuevamente a pediatra de cabecera quien indica Ceftriaxona (2 dosis) y probióticos.

- Como continúa con deposiciones con sangre, palidez y taquicardia deciden derivación a centro de mayor complejidad.

- Se interna en UTI pediátrica para control y tratamiento.

Caso clínico

Internación:

- Ex. Físico: Paciente clínica y hemodinámicamente compensado, BEG, **colorido pálido de piel y mucosas**, afebril, normohidratado. TA: 103/68mmHg; FC: 113. Sat o2: 97%;R1 y R2 NF; **Soplo holosistólico** 3/6 sin repercusión clínica; pp presentes simétricos, relleno capilar < 2 segundos; diuresis conservada.

- Laboratorio: **Hb: 6,7; Hto: 20%;** GR: 2590000: GB: 10.200 (34/53); Plaq: 395000; APP: 80%; VSG: 6

- APP: Tío materno con sind. de Von Willebrand e intolerancia a las PLV y al trigo (no celiaco)

Caso clínico

- Coprocultivo: Neg; Ex directo MF: < 5 leuc/campo; SO+.
- Eco abdominal: Normal.
- Cámara Gamma con Tc 99: **Negativa D. Meckel.**
- VEDA y VCC: Normales.

  AP: inflamación leve inespecífica.

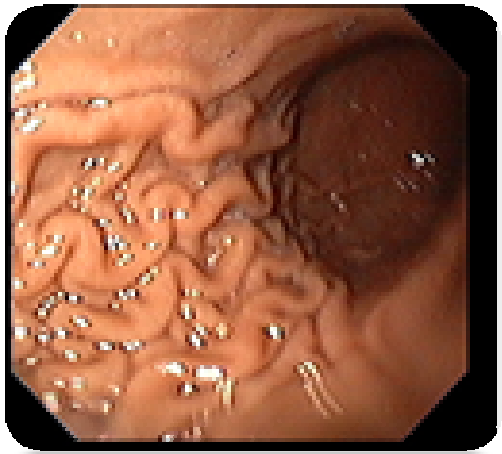

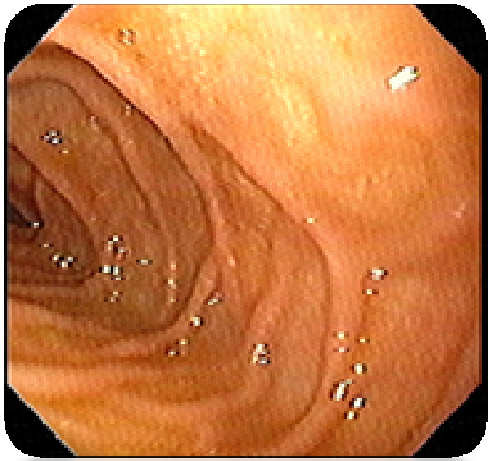

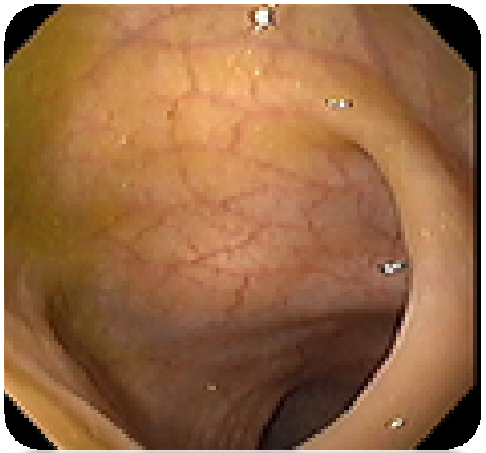

Caso clínico

Video capsula:
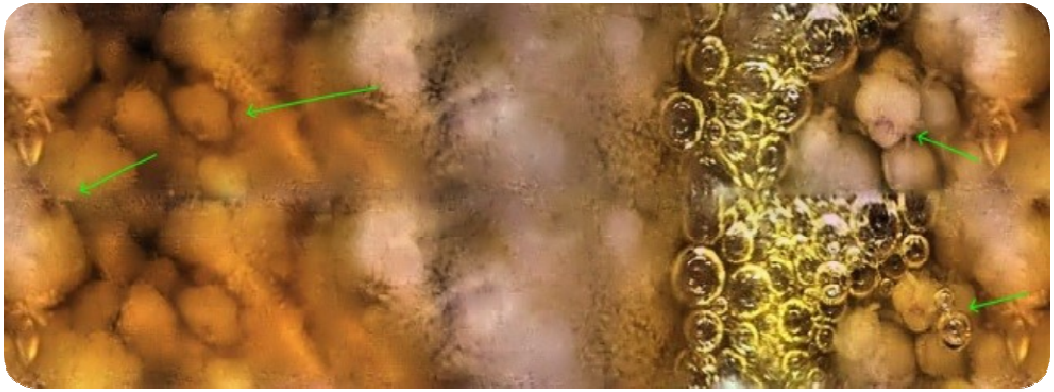
- ✓ **Esófago:** Mucosa de aspecto y colorido conservado.
- ✓ **Estomago:** Mucosa eritematosa. Gastropatía congestiva.
- ✓ **Duodeno :** Mucosa de aspecto y colorido conservado, pliegues conservados.
- ✓ **Yeyuno:** Mucosa de aspecto y colorido conservado.
- ✓ **Íleon terminal :** Mucosa nodular, compatible con hiperplasia nodular linfoide y presencia de algunas erosiones fibrinoides en su superficie.