EL PREPUCIO INFANTIL

PEDIATRIA AMBULATORIA 2014

Dr. Fernando L. Heinen
fernando.heinen@gmail.com
www.fernandoheinen.com

EL PREPUCIO INFANTIL

- PREPUCIO NORMAL
- ADHERENCIAS PREPUCIALES
- ESTRECHEZ ANULAR
- FIMOSIS
- BALANOPOSTITIS XEROTICA OBLITERANTE
- OTRAS PATOLOGIAS PREPUCIALES

HASTA LOS 4 - 6 AÑOS

EL PREPUCIO NORMAL PUEDE SER ESTRECHO

Y NO PERMITIR LA EXPOSICIÓN DEL GLANDE

AL FORZAR EL PREPUCIO ESTRECHO

SE PRODUCEN GRIETAS Y HERIDAS

CUYA CICATRIZ NO ES ELÁSTICA

(FIMOSIS “PROVOCADA”)

MISIÓN AUTOIMPUESTA :

DESTERRAR LOS <u>"EJERCICIOS"</u> PREPUCIALES EN

NIÑOS MENORES DE 4 AÑOS

CUANDO EL PREPUCIO NO ES REBATIBLE

LAS ADHERECIAS PREPUCIALES Y

LA ACUMULACIÓN DE SMEGMA

SON NORMALES EN MENORES DE 6 AÑOS

ADHERENCIAS

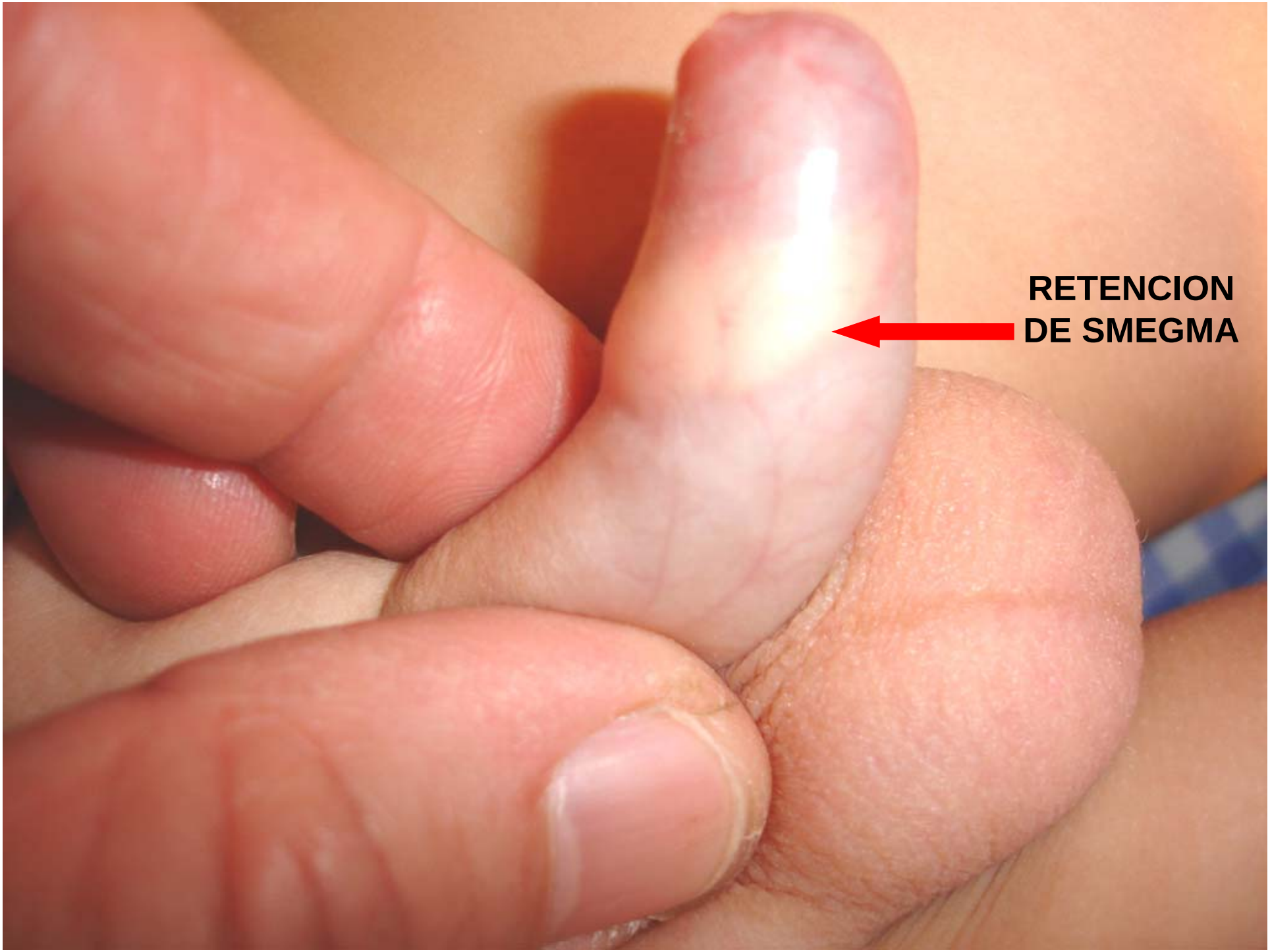
RETENCION
DE SMEGMA

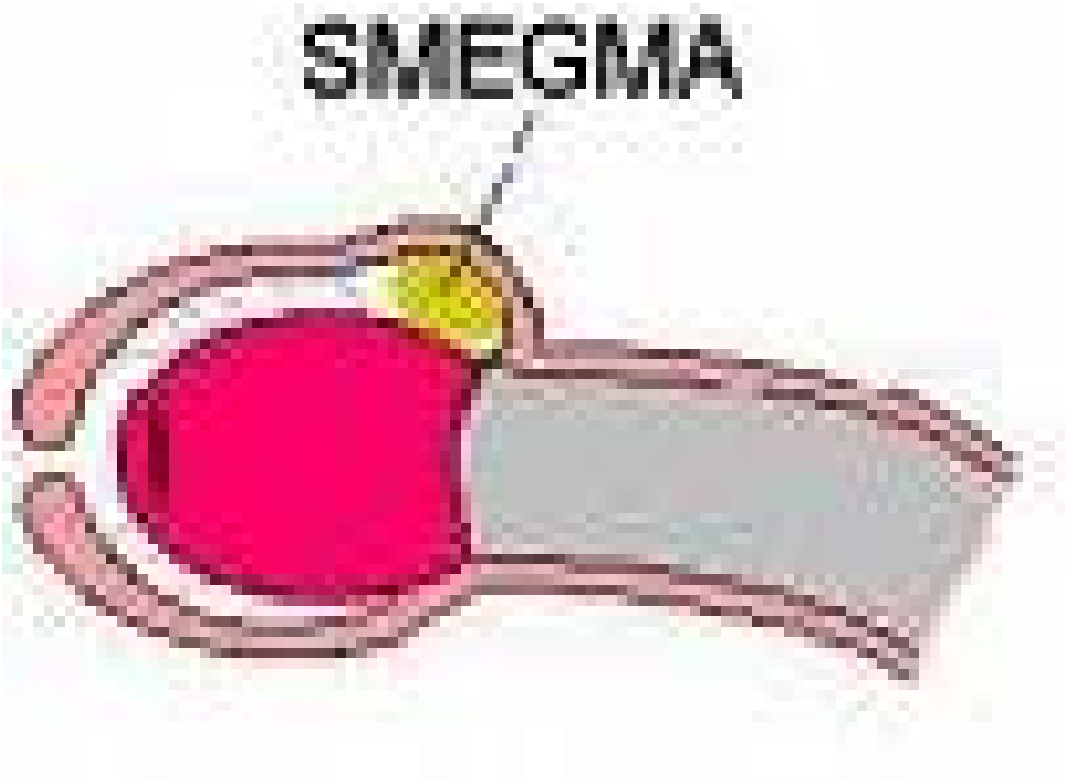
SMEGMA

INFRECUENTEMENTE:

LAS ADHERENCIAS PREPUCIALES PUEDEN PERSISTIR

EN NIÑOS MAYORES Y ADOLESCENTES

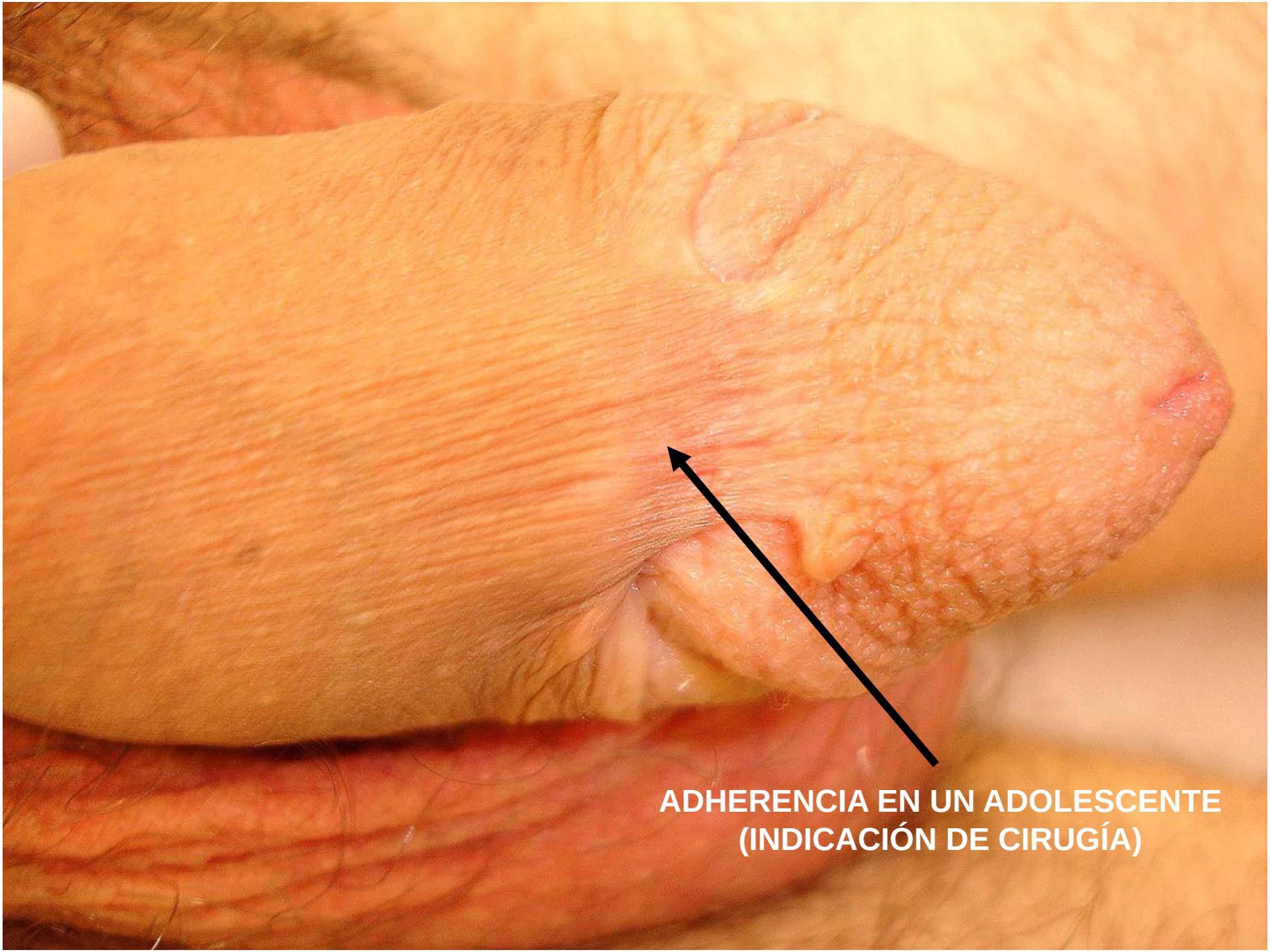
ADHERENCIA EN UN ADOLESCENTE
(INDICACIÓN DE CIRUGÍA)

LA ESTRECHEZ PREPUCIAL PROVOCA

ACUMULO DE ORINA EN LA MICCIÓN

AISLADAMENTE

<u>NO ES</u> UNA INDICACIÓN DE CIRUGÍA

LA ESTRECHEZ ANULAR DE PREPUCIO

PUEDE CAUSAR PARAFIMOSIS

PUEDE <u>INTENTARSE</u>

LA REDUCCIÓN MANUAL INMEDIATA

SIN SEDACIÓN / ANESTESIA

LA ESTRECHEZ ANULAR DE PREPUCIO

DEBE RESOLVERSE EN MAYORES DE 6 AÑOS Y

ANTES DE LA PUBERTAD

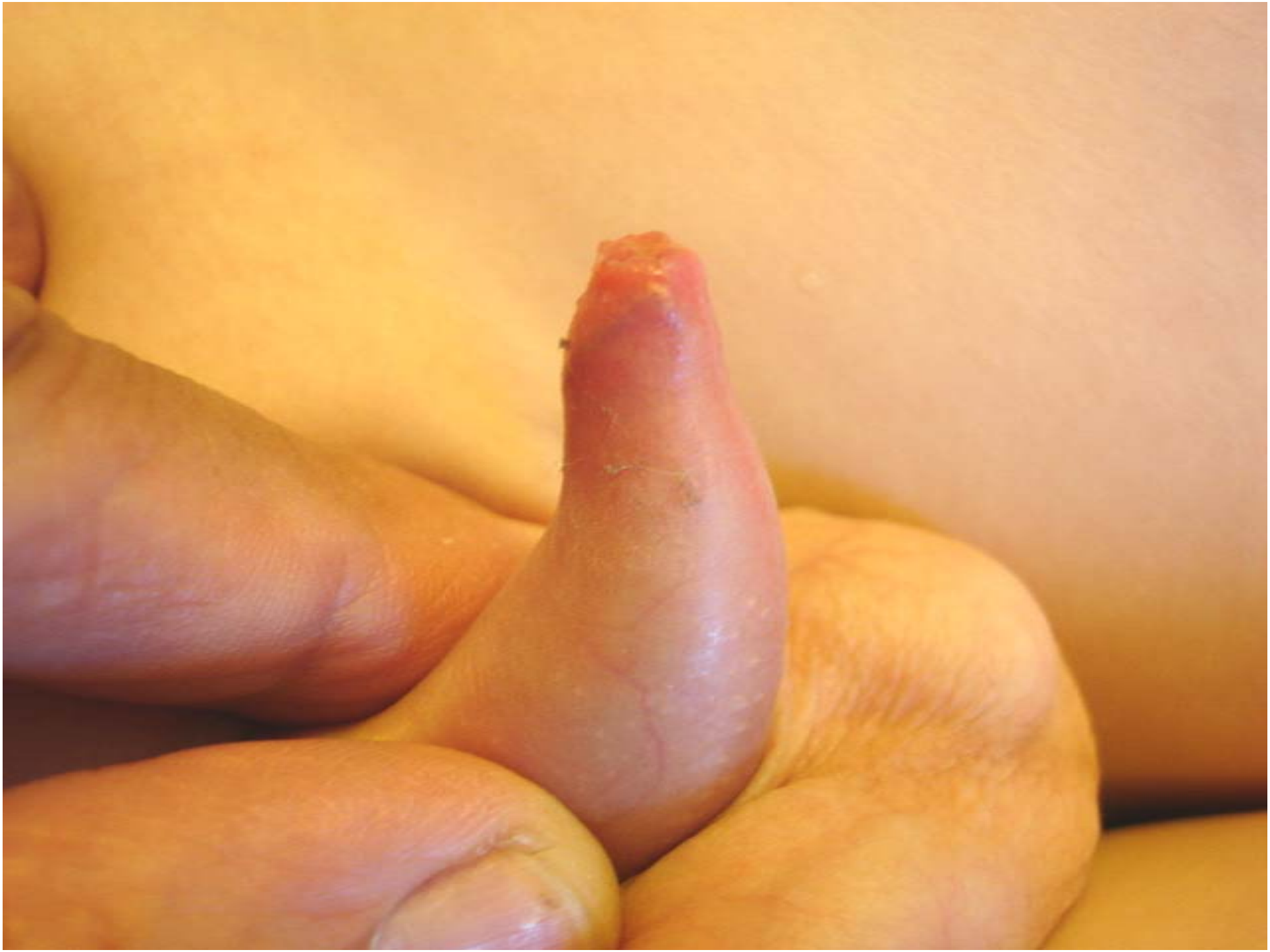

LUEGO DE LOS 4 (6) AÑOS

LA ESTRECHEZ PREPUCIAL PUEDE RESOLVERSE

CON UNA POSTIOPLASTIA MINIMA

SIN NECESIDAD DE CIRCUNSICIÓN

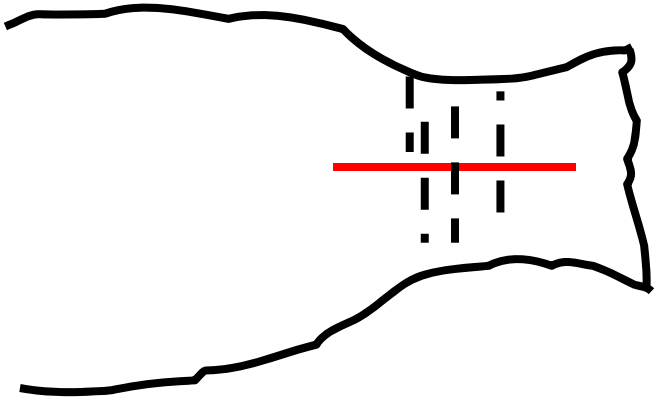

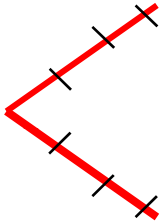

ESTRECHEZ ANULAR PREPUCIAL



MOVILIZACIÓN MINIMA POR 7 DIAS
CREMA DE HIDROCORTISONA LOCAL

CORRER COMPLETO
A LOS 7 DIAS

LA POSTIOPLASTIA MINIMA
TIENE EXCELENTE RESULTADO SI:

SE MOVILIZA LA PIEL EN POSTOPERATORIO

SE REALIZA EN ESTRECHEZ CORTA (+ FRECUENTE)

LA PIEL DEL PREPUCIO ES <u>SANA</u>

EL NIÑO PUEDE COMPRENDER Y ACEPTAR EL PROCEDIMIENTO Y MOVILIZAR EL PREPUCIO

LA ESTRECHEZ PREPUCIAL EN ADOLESCENTES

ES FRECUENTE (Y “OCULTA”)

C/ INDICACION QUIRURGICA
Y FRENULOTOMÍA PREPUCIAL

PUEDE SER UNA <u>ESTRECHEZ RELATIVA</u>
DURANTE LA ERECCIÓN

ESTRECHEZ PREPUCIAL Y FRENILLO CORTO

CUANDO HAY ALTERACIÓN DE LA PIEL

PREPUCIAL (LIQUEN ESCLERO-ATROFICO) :

NO DEBE HACERSE UNA POSTIOPLASTIA

FIBROSIS CICATRIZAL Y RECURRENCIA DE ESTRECHEZ PREPUCIAL Y DOLOR.

FIBROSIS CICATRIZAL Y RECURRENCIA DE ESTRECHEZ PREPUCIAL Y DOLOR.

FIMOSIS

POR FIBROSIS CICATRIZAL (2° a “MANIOBRAS PRECOCES”)
“EJERCICIOS ¡¡ ”

POR POSTITIS ESCLERO - ATRÓFICA OBLITERANTE
(B. XEROTICA ó LIQUEN ESCLERO- ATRÓFICO)

REQUIERE RESECCIÓN PREPUCIAL

BXO CON RETENCIÓN URINARIA

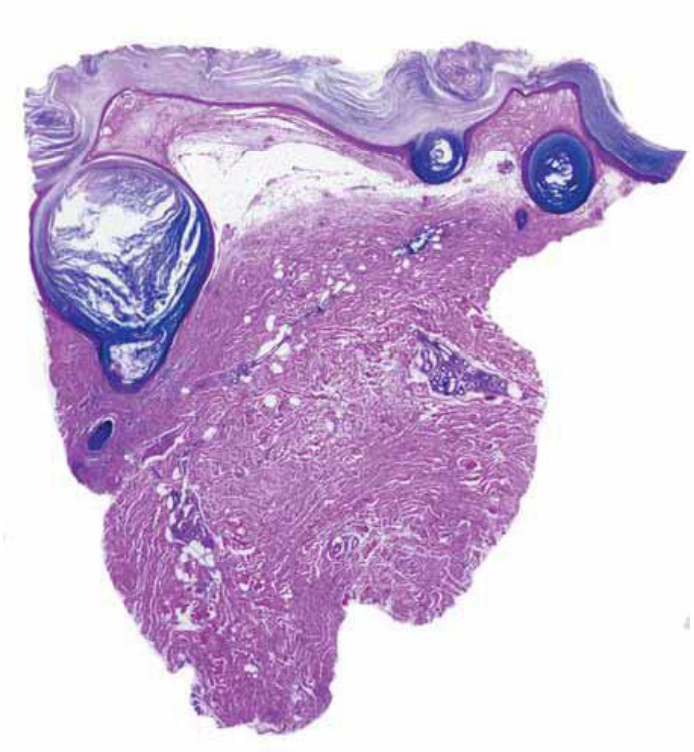

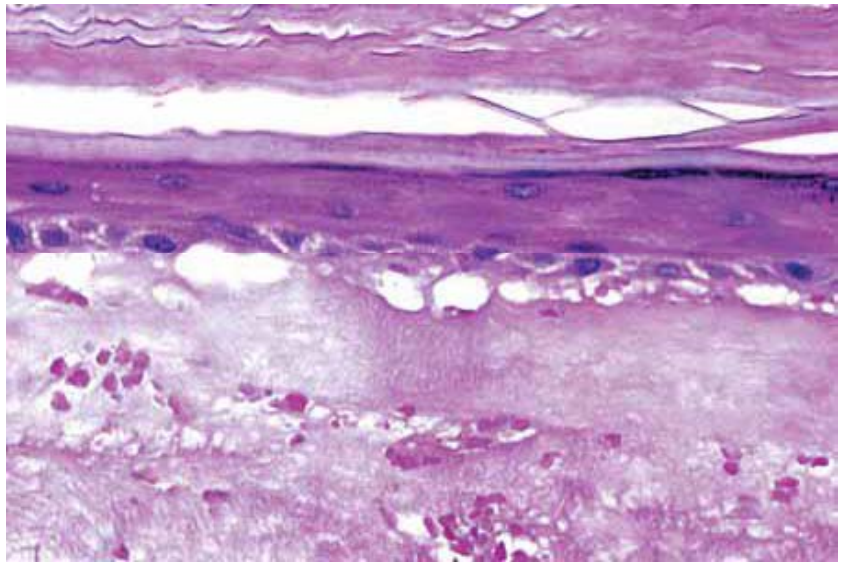

Liquen Escleroatrofico (BXO): aplanamiento de las crestas papilares atrofia de la epidermis, hiperqueratosis, esclerosis hialina en la dermis papilar con edema e inflamación crónica.

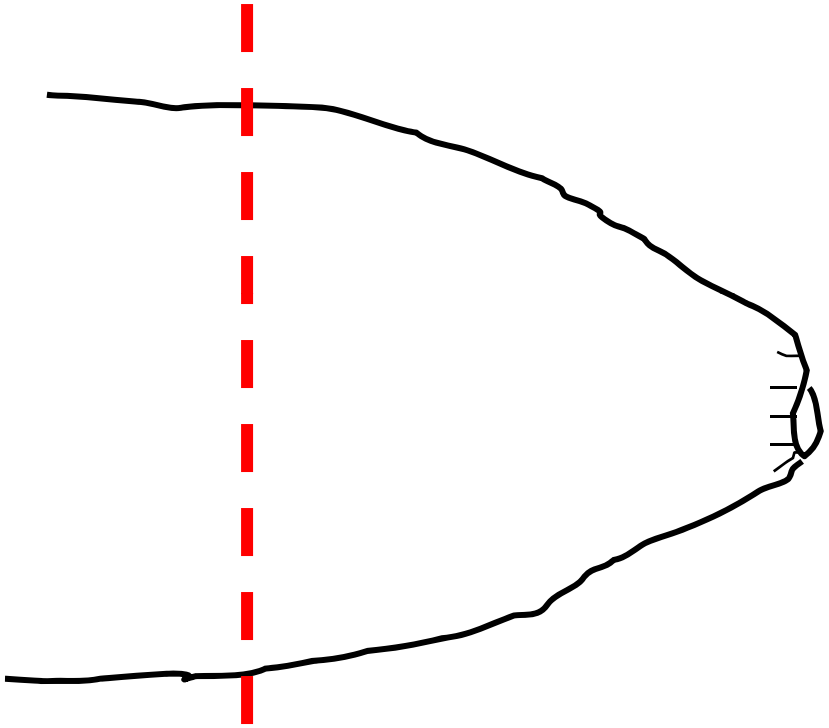

RESECCIÓN AMPLIA
(CIRCUNCISIÓN)

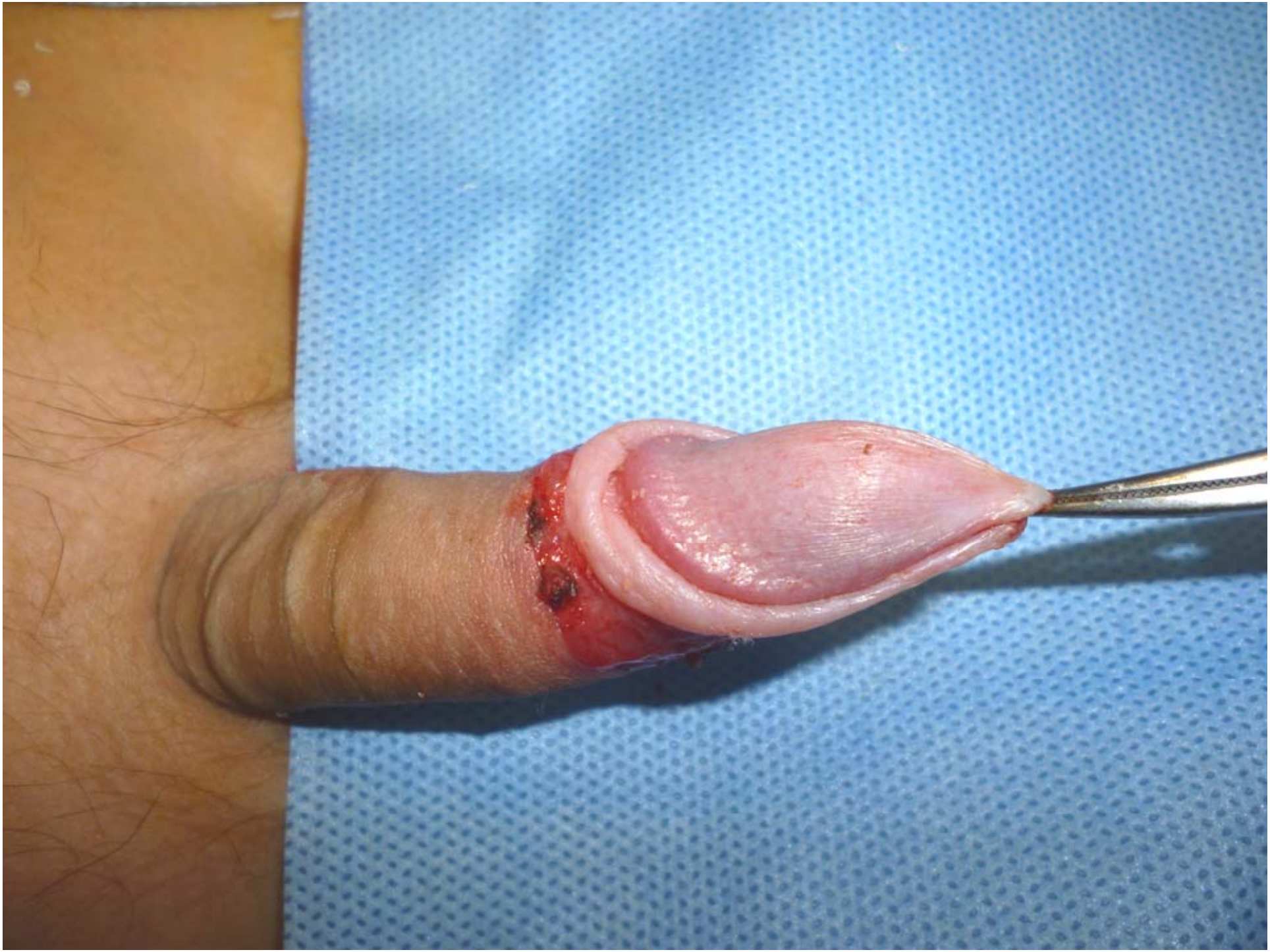

Circ total

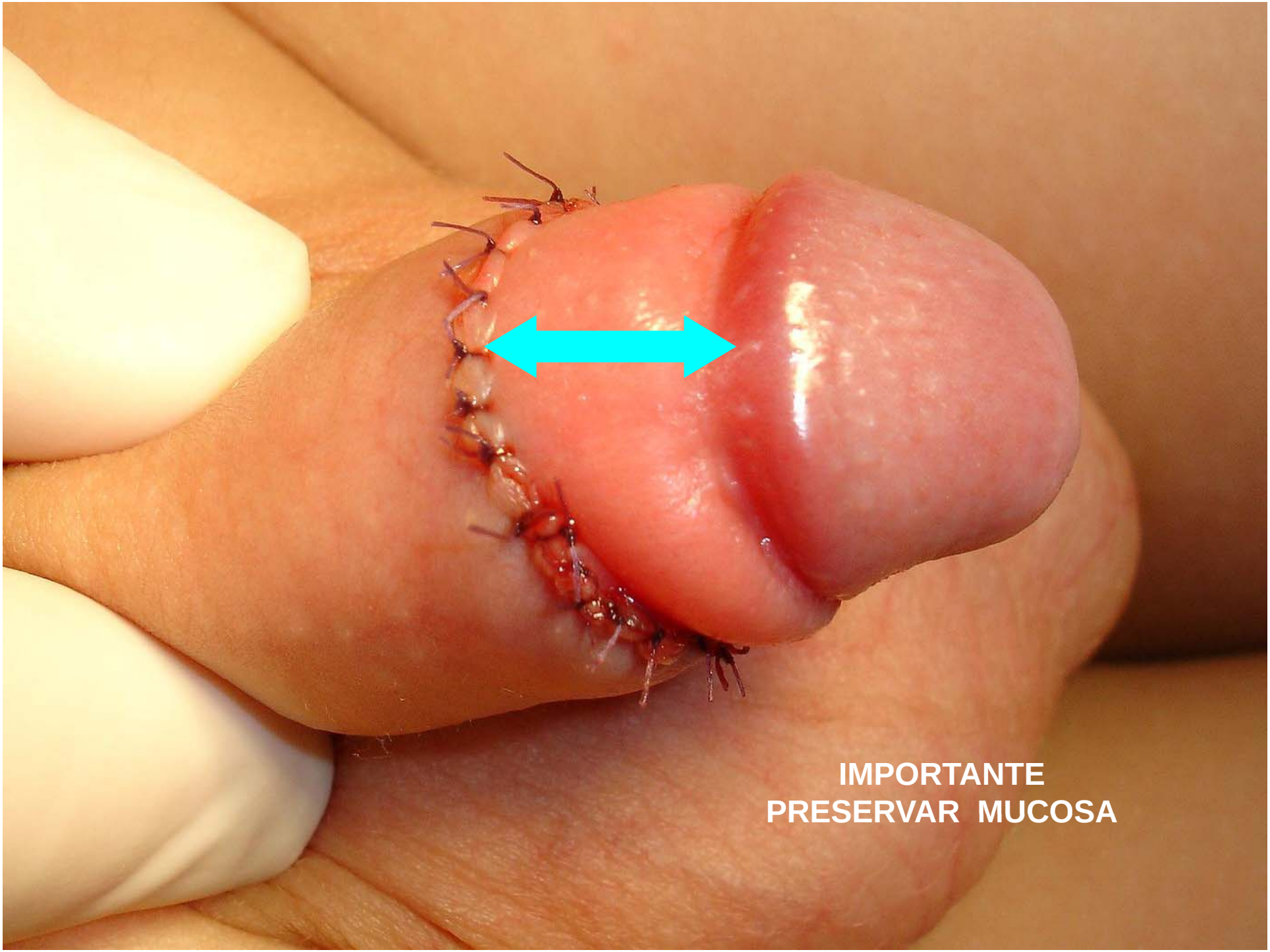
IMPORTANTE
PRESERVAR MUCOSA

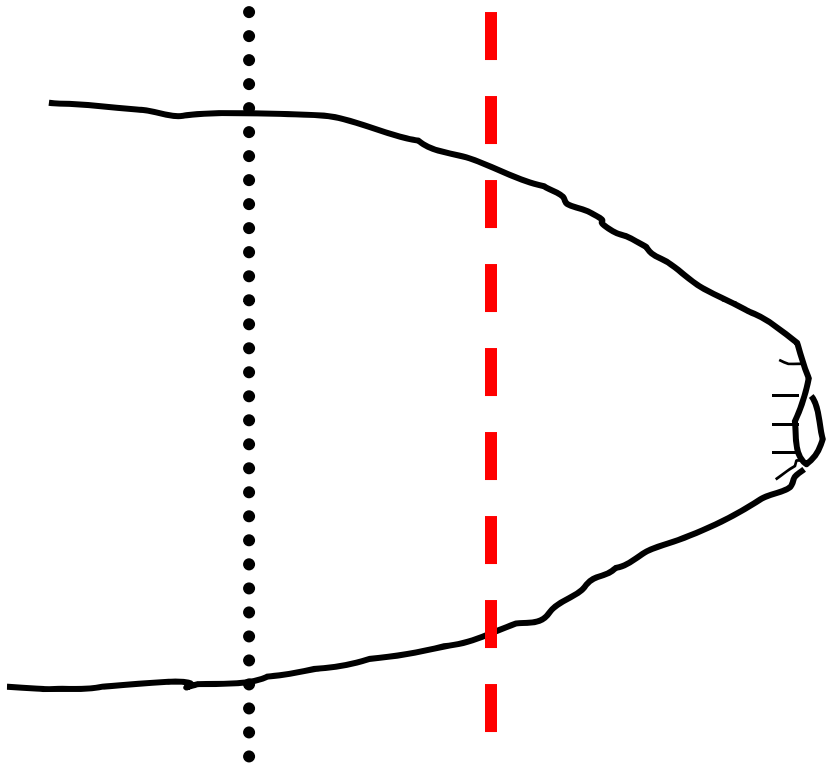

RESECCIÓN PARCIAL

CIRCUNCISIÓN PARCIAL

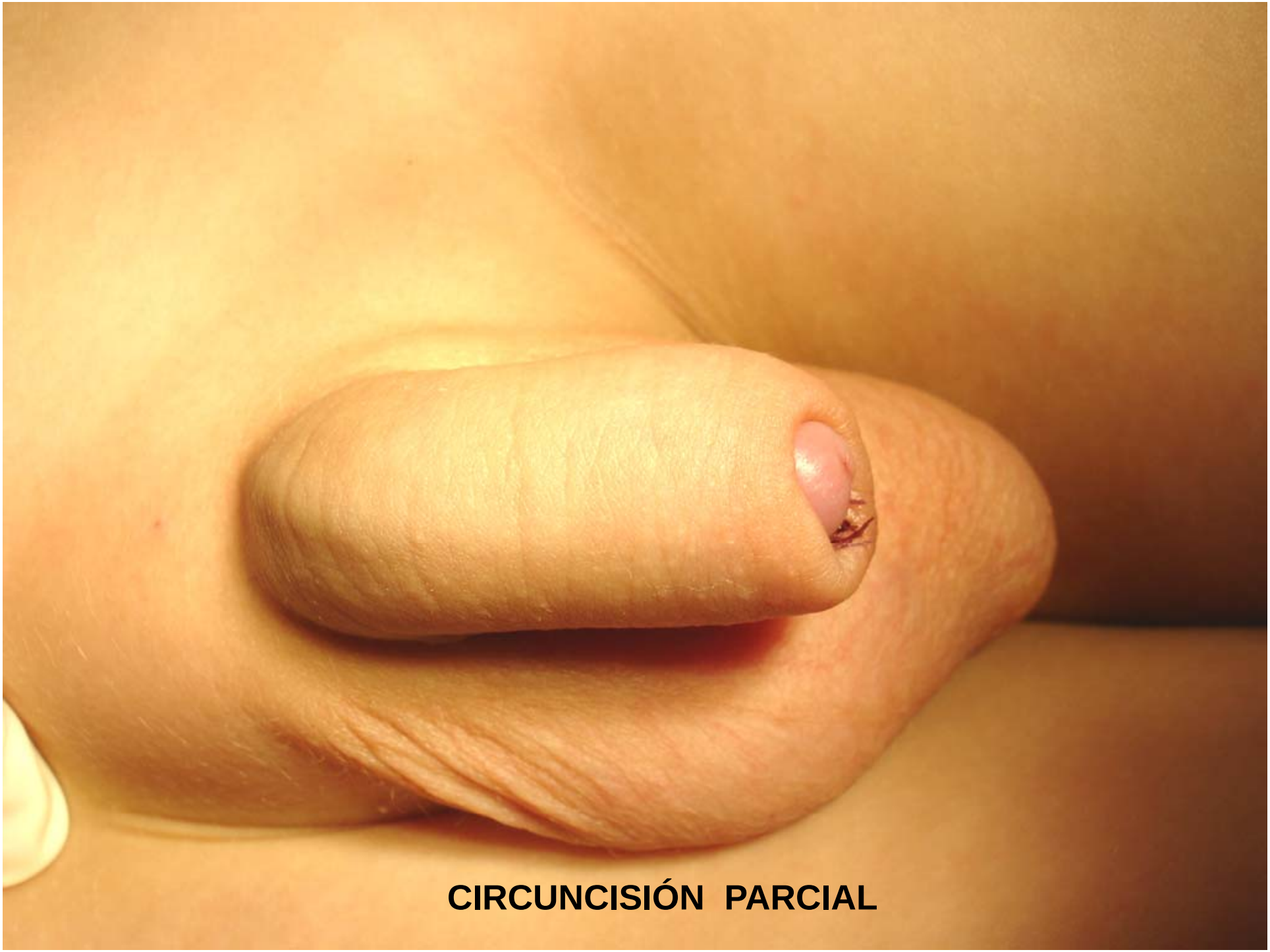
CIRCUNCISIÓN PARCIAL

OTRAS PATOLOGIAS PREPUCIALES

PENE PALMEADO

PENE PALMEADO

PENE SEPULTADO (“BURIED PENIS”)
MEGAPREPUCIO

PENE SEPULTADO (“BURIED PENIS”)
MEGAPREPUCIO

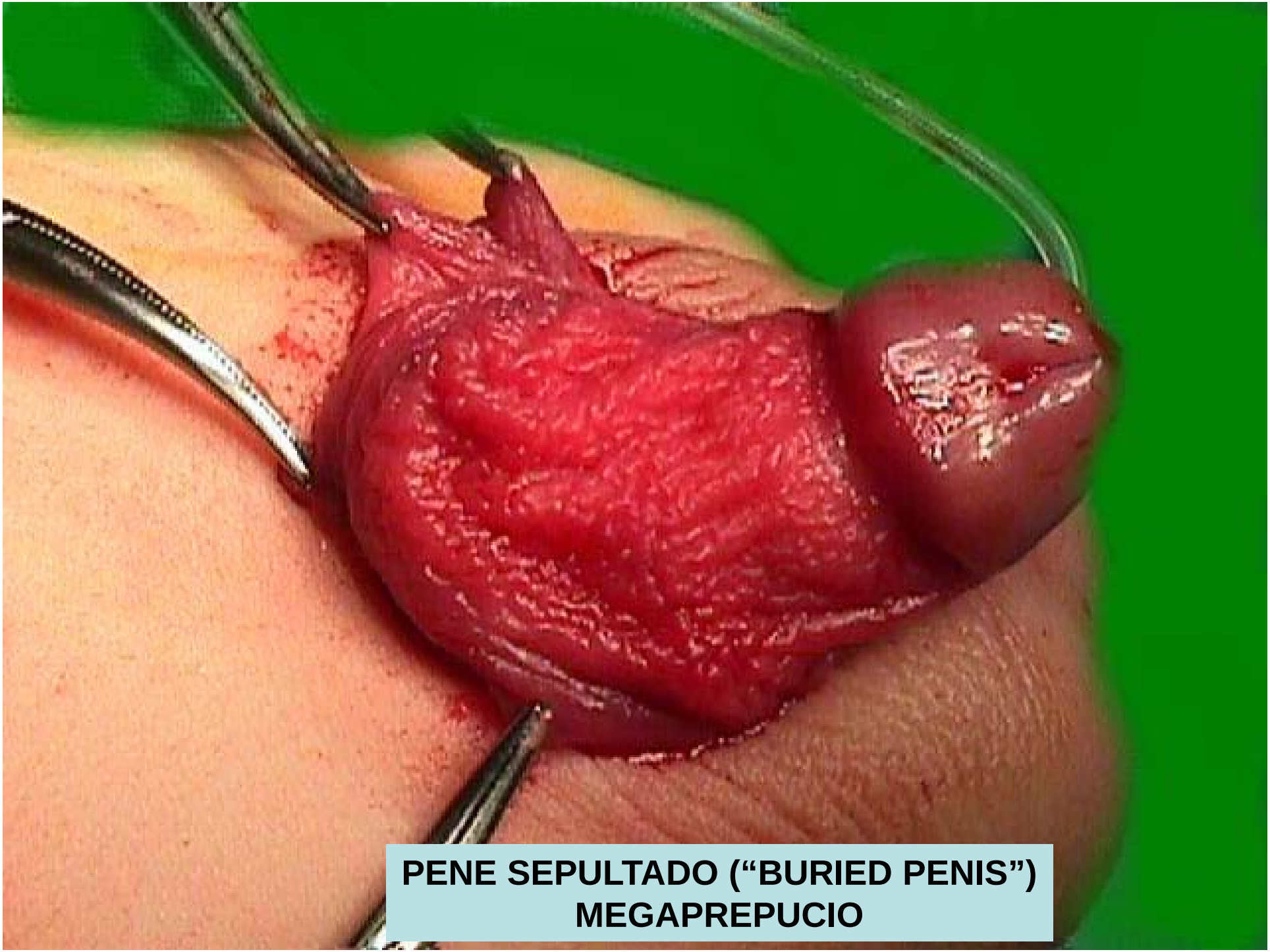

PENE SEPULTADO (“BURIED PENIS”)
MEGAPREPUCIO

CORRECCIÓN DE PENE SEPULTADO (“BURIED PENIS”) C/ MEGAPREPUCIO

9 AÑOS DESPUES

PENE SUMERGIDO EN TEJIDO ADIPOSO
(SIN MEGAPREPUCIO)

PENE SUMERGIDO EN TEJIDO ADIPOSO
(SIN MEGAPREPUCIO)

TRAUMA PREPUCIAL

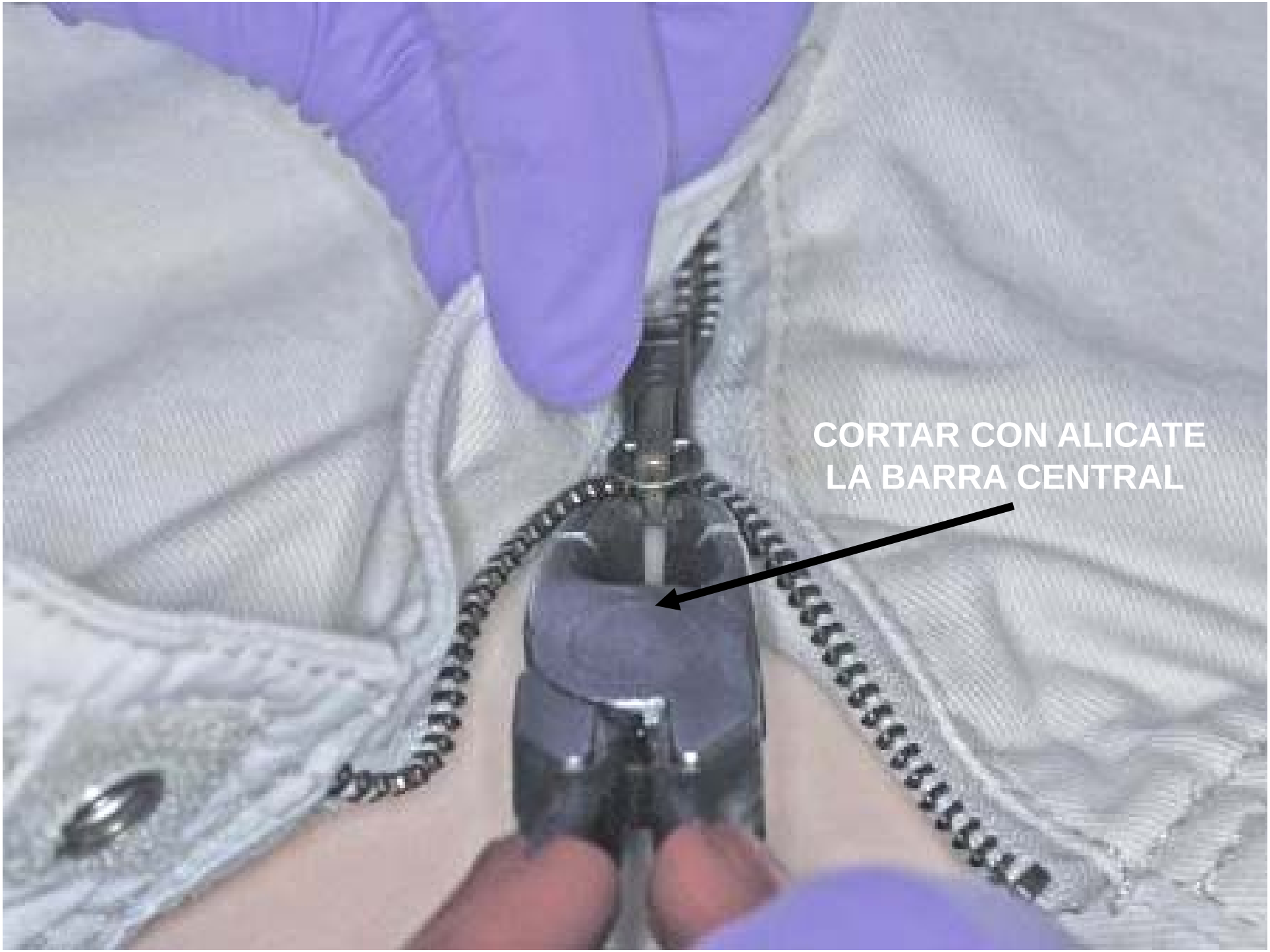
CORTAR CON ALICATE
LA BARRA CENTRAL


LINEA DE CORTE DE LOS
DIENTES LA CREMALLERA
PREPUCIO ATRAPADO
ALICATE


Ant.Plate
Post. plate
CON UNA PINZA DEFORMAR EL CARRITO
PLIERS
LINEA DE CORTE DE LOS DIENTES DE LA CREMALLERA
PREPUCIO ATRAPADO

DESTORNILLADOR
SEPARAR LAS
PLATOS DEL CARRO

EL PREPUCIO INFANTIL

- PREPUCIO NORMAL
- ADHERENCIAS PREPUCIALES
- ESTRECHEZ ANULAR
- FIMOSIS
- BALANOPOSTITIS XEROTICA OBLITERANTE
- OTRAS PATOLOGIAS PREPUCIALES

GRACIAS ¡

PEDIATRIA AMBULATORIA 2014

Dr. Fernando L. Heinen
fernando.heinen@gmail.com
www.fernandoheinen.com