ital del Niño
e San Justo

A PROPÓSITO DE UN CASO

CONGRESO ARGENTINO DE PEDIATRÍA 39°

Educar en pr
hacia una vi

SERVICIO DIAGNOSTICO POR IMÁGENES EN PEDIATRÍA

AUTORES: FARINATI MA. V., FERRI M., GANDINI C.,
LEDESMA N., MANNOCCI D., RODRÍGUEZ V., YRIAZABAL Y.

SPR SOCIEDAD DE PEDIATRIA DE ROSARIO

SAP SOCIEDAD ARGENTINA DE PEDIATRÍA

PRESENTACIÓN DEL CASO

- Paciente femenina de 5 años de edad, sin antecedentes patológicos de relevancia, consulta por presentar lumbalgia e impotencia funcional de miembros inferiores de 48hs de evolución.
- Afebril.
- Al examen físico presenta lumbalgia invalidante, inmovilidad de ambos miembros inferiores con dolor a la movilización activa y pasiva.
- Sensibilidad superficial conservada.

LABORATORIO

- GB 10900 (75% neutrófilos)
- Plaquetas 475000
- Hb 12,6, hto 3
- Pcr 0
- Glucemia 78
- Ldh 443
- Fal 136
- Urea 21, creat 0,29

TC DE COLUMNA LUMBOSACRA SIN CTE EV

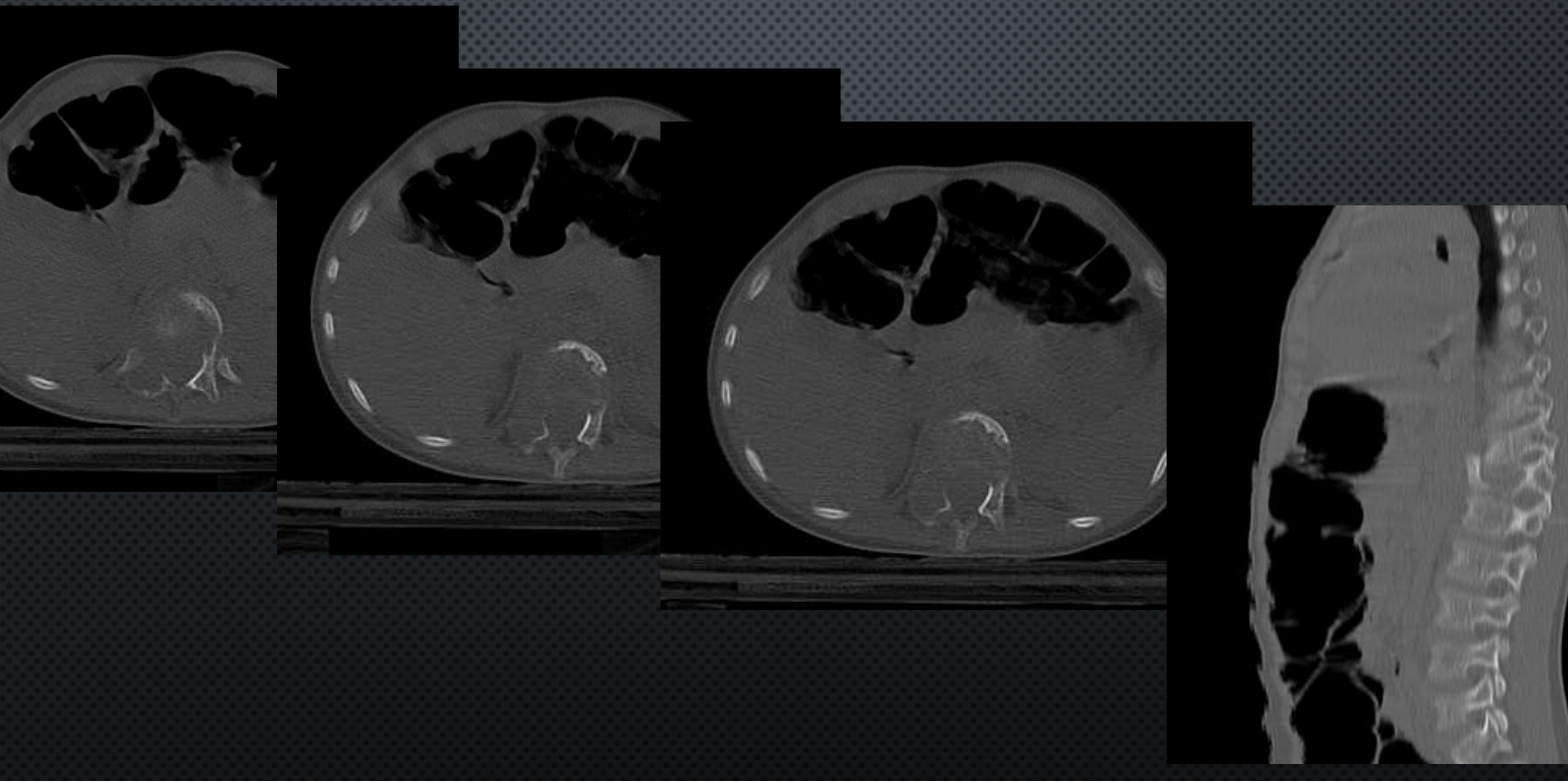

TC DE COLUMNA LUMBOSACRA SIN CTE EV

TC DE COLUMNA LUMBOSACRA SIN CTE EV

- Fractura aplastamiento (vertebra plana) de cuerpo de D12 con desplazamiento anterior del mismo, asociado a lesión ósea lítica expansiva que involucra pediculo y lamina derechas.
- Se sugiere completar con…

¿CUÁL ES LA MEJOR OPCIÓN PARA CONTINUAR?

1. TC DE COLUMNA CON CONTRASTE EV.
2. TC DE ABDOMEN CON CONTRASTE ORAL Y EV
3. RM DE COLUMNA CON CONTRASTE
4. RM DE COLUMNA Y ENCÉFALO CON CONTRASTE
5. RM DE COLUMNA SIN CONTRASTE

¿CUÁL ES LA MEJOR OPCIÓN PARA CONTINUAR?

1. TC DE COLUMNA CON CONTRASTE EV.
2. TC DE ABDOMEN CON CONTRASTE ORAL Y EV
3. RM DE COLUMNA CON CONTRASTE
4. RM DE COLUMNA Y ENCÉFALO CON CONTRASTE
5. RM DE COLUMNA SIN CONTRASTE

RM DE COLUMNA CON GADOLINIO

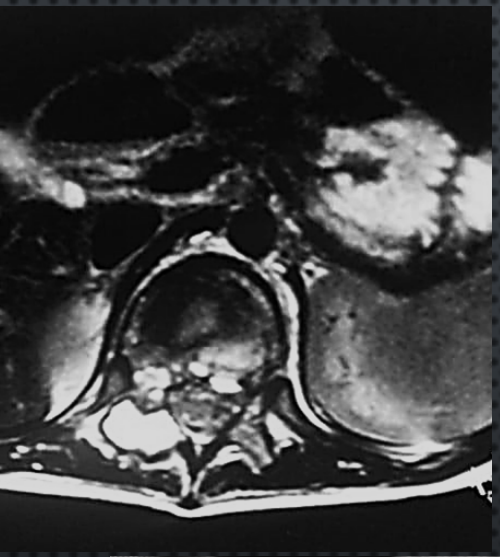

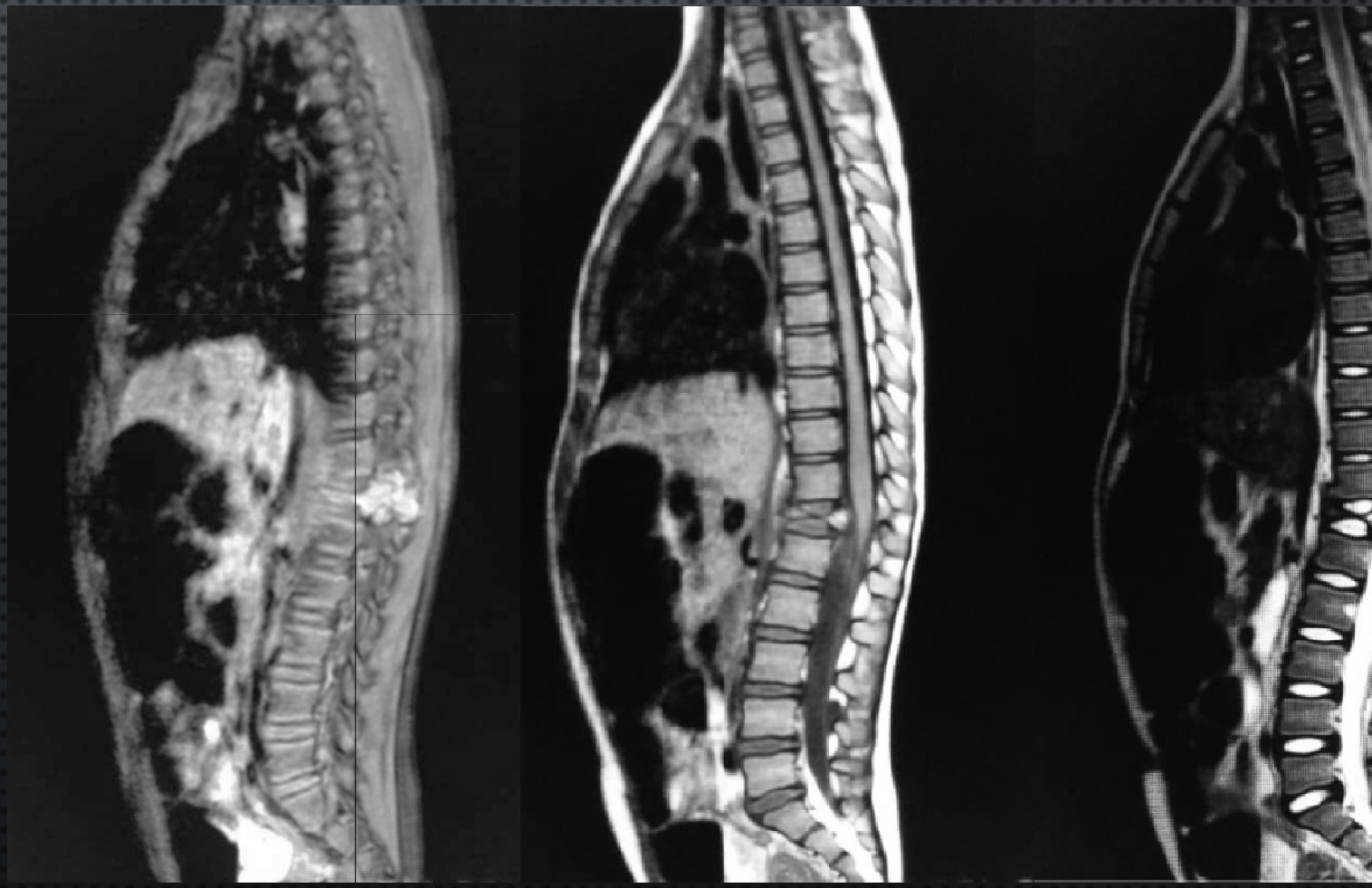

Hospital de Pediatría Prof. Juan P. Garrahan

RM DE COLUMNA CON GADOLINIO

- Perdida de volumen y cambios en la señal de cuerpo de D12 con desplazamiento anterior y posterior, con compresión del saco dural pero sin alteración morfológica ni de señal del cono medular.
- En hemiarco posterior derecho se observa lesión expansiva, solido quística, con niveles liquido-liquido, señal heterogenea iso-hiperintensa en T1 e hiperintensa en STIR y T2, realce con contraste endovenoso y áreas de restricción en difusión.
- No se visualizan discopatias
- Medula espinales sin alteraciones morfológicas y con señal normal.
- Impresión diagnostica…

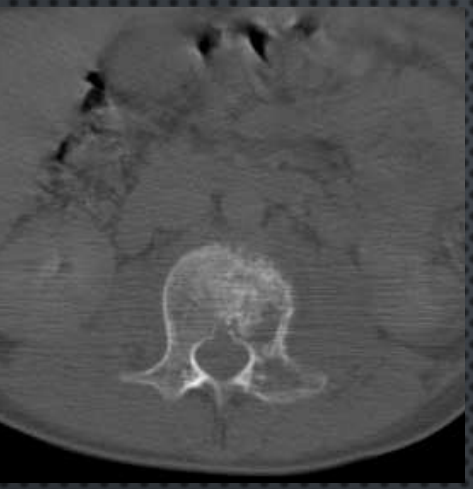

ARCOMA DE EWING

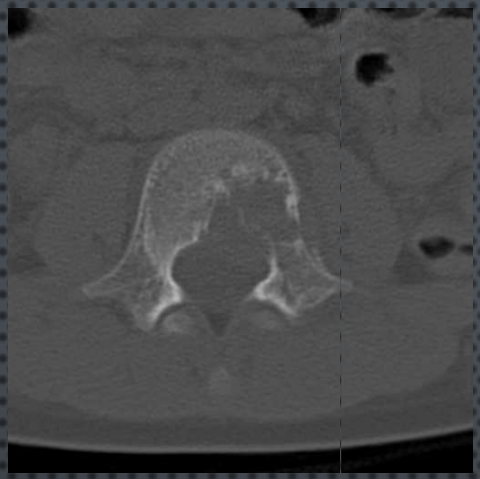

HISTIOCITOSIS

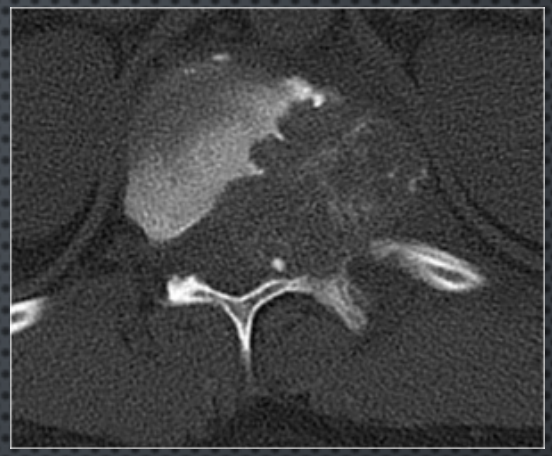

OSTEOBLASTOMA

OSTEOMA OSTEOIDE

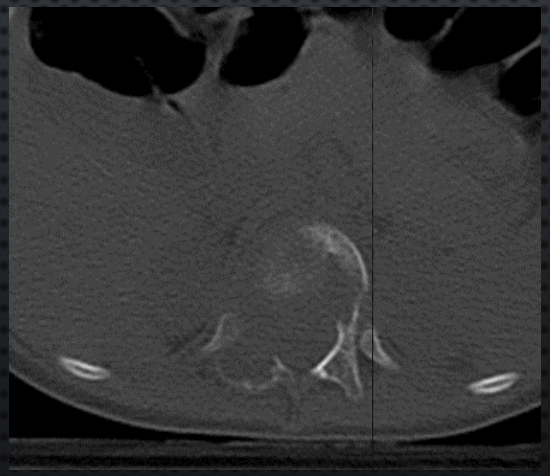

CASO CLINICO

QUISTE OSEO ANEURISMATICO

DIAGNÓSTICOS DIFERENCIALES

1. Sarcoma de ewing
2. Quiste óseo aneurismático
3. Histiocitosis
4. Osteoma osteoideo
5. osteoblastoma

DIAGNÓSTICOS DIFERENCIALES

1. Sarcoma de ewing
2. Quiste óseo aneurismático
3. Histiocitosis
4. Osteoma osteoideo
5. Osteoblastoma

DIAGNOSTICO DEFINITIVO

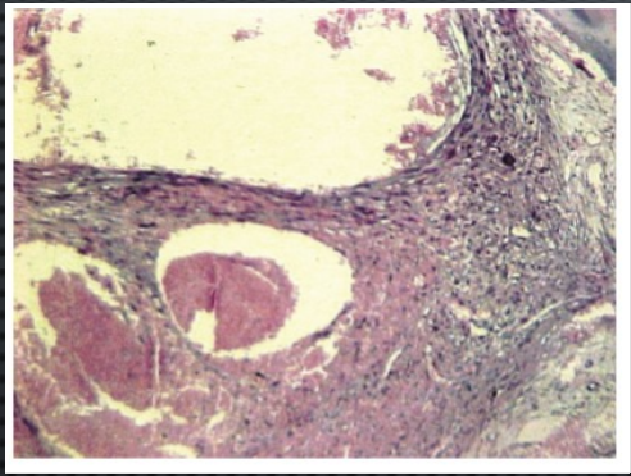

Tejido conjuntivo fibroso que contiene espacios cavernosos llenos de sangre. Tinción hematoxilina /eosina

SE RECIBE RESULTADO DE ANATOMÍA PATOLÓGICA DE LA LESIÓN QUE INFORMA: LESIÓN ÓSEA BENIGNA: QUISTE ÓSEO ANEURISMÁTICO VERTEBRAL.

QUISTE ÓSEO ANEURISMÁTICO

Es una distrofia ósea seudotumoral benigna, osteolítica y expansiva, constituida por espacios de tamaño variable, llenas de sangre, separados por tabiques de tejido conectivo que contiene trabéculas de tejido óseo u osteoide y células gigantes de tipo osteoclástico.

El aspecto radiológico clásico del QOA es el de una lesión osteolítica excéntrica de borde escleroso periférico. En ocasiones, presenta trabéculas finas en su interior.

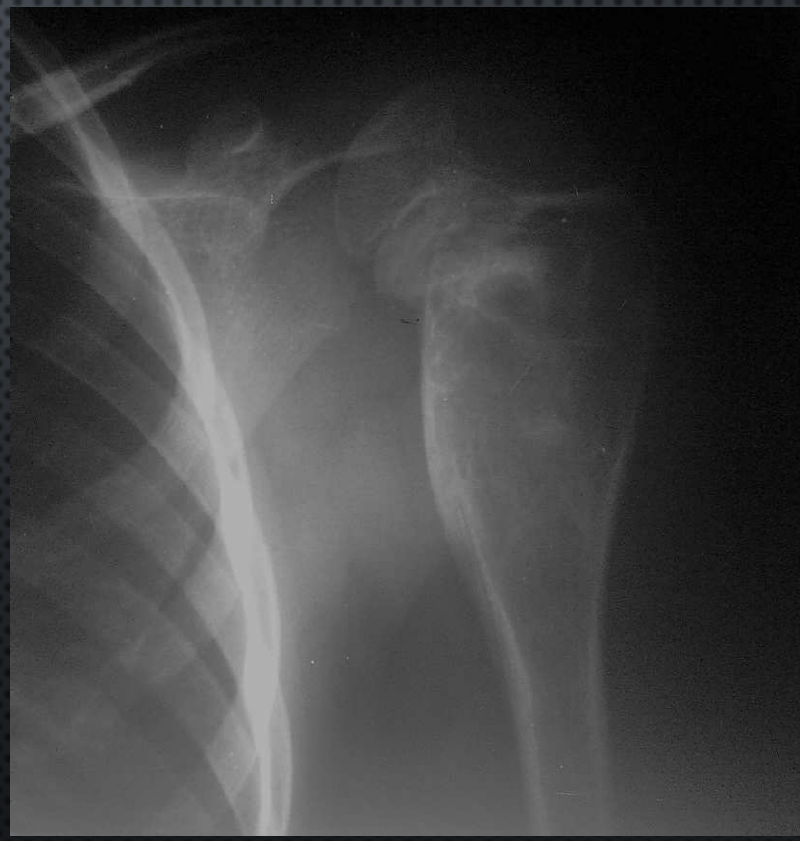

QUISTE ÓSEO ANEURISMÁTICO

SIMILAR PREVALENCIA EN AMBOS SEXOS.

EDAD: 5 – 20 AÑOS.

CLÍNICA: EVOLUCIÓN INSIDIOSA, MANIFESTÁNDOSE CON DOLOR, LIMITACIÓN FUNCIONAL ANTÁLGICA, DESEJES Y EN OCASIONES MASA PALPABLE.

MAS FRECUENTE EN TIBIA, FEMUR, HUMERO Y PERONE, SACRO, PUBIS Y COLUMNA, SIENDO MAS COMUNES EN VERTEBRAS TORÁCICAS Y EN OCASIONES CERVICALES; CUANDO AFECTA LA COLUMNA VERTEBRAL INCLUYE PRINCIPALMENTE LOS PEDÍCULOS Y LAS APÓFISIS ESPINOSAS, PROVOCANDO UN EFECTO DE MASA PARAVERTEBRAL.

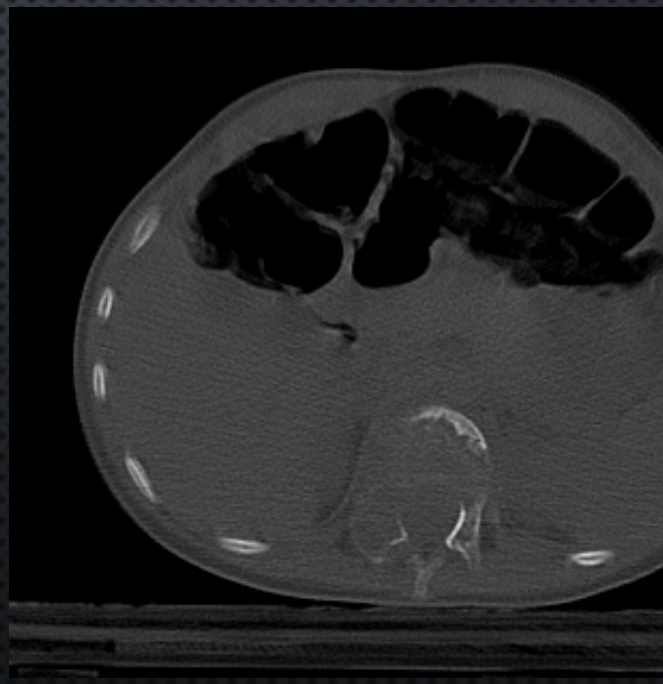

QUISTE ÓSEO ANEURISMÁTICO

- ESTUDIOS COMPLEMENTARIOS: LA TC Y RM TIENEN UNA SENSIBILIDAD DEL 100% Y ALTA ESPECIFICIDAD.
- RX: LESION METAFISARIA EXPANSIVA, LÍTICA Y EXCÉNTRICA, CORTICAL DELGADA Y TRABÉCULAS INTERNAS. EN HUESO TUBULAR CORTO POSEE UBICACIÓN CENTRAL.
- TC: MÚLTIPLES COMPARTIMIENTOS O NIVELES LIQUIDO-LIQUIDO QUE REFLEJAN LA PRESENCIA DE HEMORRAGIA
- RM: AUMENTO DE INTENSIDAD DE LA SEÑAL DEL LIQUIDO EN T2, REALCE CON CONTRASTE DE LOS TABIQUES INTRAQUISTE Y PERICÁPSULA. SIGNO LIQUIDO – LIQUIDO INTRALESION POR LOS DIFERENTES ESTADIOS DE DEGRADACIÓN DE LA HEMOGLOBINA.

Muchas gracias

BIBLIOGRAFÍA

- Tumores primarios de columna vertebral en pediatría. Acta Pediatr Mex 2010;31(3):115-122.
- Pediatric Benign Bone Tumors: What Does the Radiologist Need to Know? RadioGraphics 2017; 37:1001–1002
- Diagnostic Imaging of Solitary Tumors of the Spine: What to Do and Say RadioGraphics 2008; 28:1019–1041
- Fundamentos de radiología diagnostica, 3º edición, volumen IV. Brant W., Helms C.
- Lesiones y tumores corticales y yuxtacorticales. Hallazgos radiológicos. SERAM 2014-S0517