Hospital de día pediátrico

Abordaje multidisciplinario del paciente sin diágnostico

...

Dra. Carolina Arzelán
Servicio de Clínica Pediátrica
Sección Medicina Interna
Hospital Italiano de Bs As
Mayo 2019

Clínica Pediátrica

Datos personales

Paciente de sexo femenino. 17 años. Oriunda de Santa Fe.

Antecedentes personales

- Hipermenorrea y dismenorrea, ACO por 4 años (suspendidos 1 semana luego de la cirugía)

- Apendicectomía a los 14 años

- Internación a los 15 años por neumonía con derrame pleural derecho. No requirió drenaje.

- Hernia de disco a nivel de L5. Escoliosis.

Antecedentes Heredofamiliares:

- Padre: psoriasis en piel. Madre: Ooforectomía bilateral e histerectomía por lesión quística en ovario.

-Abuela materna: Cáncer de Ovario. Tío paterno: Cáncer colon.

Diciembre 2017

Ingresa a hospital de dia para valoración multidisciplinaria

Antecedente de Enfermedad Actual:

- ★ Dolor abdominal generalizado de 45 dias de evolucion, escala del dolor 6 a 8/10 puntos, sin vómitos ni alteración del tránsito intestinal. Febrícula aislada.
- ★ Derivada de consultorios externos, evaluado inicialmente por servicio de cirugía pediátrica, neumonología y clínica pediátrica por presentar resultados compatibles con enfermedad granulomatosa por laparoscopia exploradora realizada en ciudad de origen. Recibio el dia previo tramadol y corticoides IM para manejo del dolor

Estudios Previos

- ★ Laboratorio (31/10): hemoglobina: 12.8, hematocrito: 36, Glóbulos Blancos(GB): 9900 (n:78 l:15), VES:30, PCR: 52.9, Alfafetoproteína: 3.2, Antígeno ca125: 595.4, ca19.9: 3.8, Antigeno Carcinoembrionario: 0.6, BGCH <2, procalcitonina <0.05.
- ★ Ecografía abdominal (octubre 2017): líquido libre, impresiona ruptura de folículo ovárico.
- ★ Resonancia Magnética Nuclear(RMN) ginecológica del 3/11: Engrosamiento difuso e irregular del peritoneo y compromiso nodulillar difuso del epiplon mayor. Liquido libre laminar intraperitoneal
- ★ Tomografía Axial Computada de tórax, abdomen y pelvis con contraste 26/10/17: Parénquima pulmonar: atelectasias subsegmentarias. Cavidad peritoneal: imágenes nodulares peritoneales a nivel de flanco derecho e hipogastrio con líquido libre periesplénico, perihepático e interasas. Pared abdominal: Burbujas aéreas en pared abdominal a nivel de hipogastrio y fosa ilíaca derecha.
- ★ Anatomía patológica de material extraído en laparoscopía 25/10/2017: numerosos granulomas gigantocelulares en forma nodular. Coloración de PAS y Zihel Neelsen negativos.. Diagnóstico: proceso granulomatoso crónico difuso. células neoplásicas negativas.

Hospital de día - Primera internación

Interconsultas

- Endocrinologia/ginecologia:
  - Polimenorrea e hipermenorrea ACO suspendidos.
  - Pubertad y crecimiento normal. Se solicito perfil de tiroides: normal.
- Gastroenterologia: ecografía doppler de arteria mesentérica y calprotectina en materia fecal.. Se indicó omeprazol y sucralfato
- Reumatologia:
  - Laboratorio: FAN (negativo), anti ADN, C3 y C4, ANCA, enzima convertidora de angiotensina, Ig normales, funcion renal y hepatograma normal.
  - EF: Sin compromiso de piel, mucosas ni articulaciones o Reynaud
- Oftalmología, fondo de ojo y examen oftalmologico
- Neumonologia:
  - Radiografia de tórax y espirometría.
  - Esputo seriado en busqueda de TBC
- Infectologia:
  - No presento sudoración nocturna, sin pérdida de peso, presento fiebre al inicio y luego algún pico subfebril máximo 37,5°C.
  - EF: no presentó adenomegalias, buena entrada de aire sin signos agregados, sin visceromegalias.

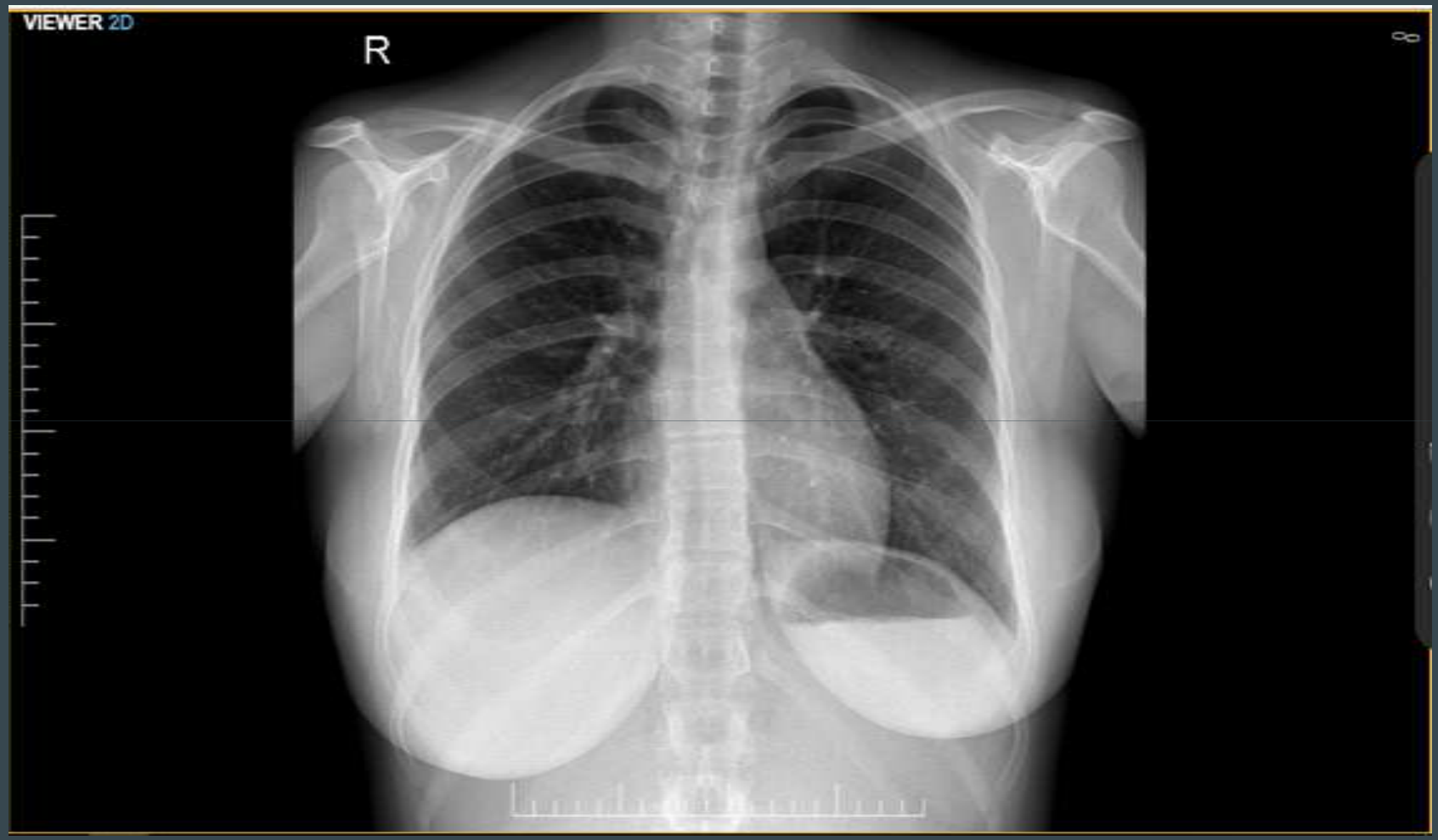
VIEWER 2D
R

Hospital de día - Primera internación

Estudios realizados

- Laboratorio: 5830 leucocitos, PCR 34.4 VES 16. CA 125: 535 (VN hasta 35). Resto de laboratorio dentro de límites normales
- Ziehl Neelsen en biopsia de lesiones peritoneales
- PPD
- Polimerasa chain reaction para TBC en muestra de biopsia de epiplón
- Ecocardiograma doppler color: No se observa líquido en pericardio
- Ecodoppler de arteria mesenterica superior
- RM de abdomen (realizada días previos): Engrosamiento difuso e irregular del peritoneo y compromiso nodulillar difuso del epiplón mayor, estos hallazgos restringen en difusión y realzan con contraste e.v. Líquido libre laminar intraperitoneal.

Diagnósticos

- ★ Sarcoidosis
- ★ Tuberculosis
- ★ Causa tumoral
- ★ Carcinomatosis peritoneal
- ★ Enfermedad inflamatoria intestinal

Ambulatorio - Enero 2018

- ★ Control con pediatra, gastroenterologia y cirugia por consultorios externos: buena evolución con mejoría de clínica de dolor abdominal.
- ★ Se realiza RM (16/01/18): disminución de volumen del engrosamiento peritoneal con persistencia de compromiso nodulillar de epiplón mayor.
- ★ Laboratorio control: eritrosedimentación y proteína c reactiva descendidas.

Hospital de dia - Segunda internación

Marzo 2018

- ★ Motivo de consulta: fiebre y dolor precordial.
- ★ EF: se ausculta frote pleural e hipoventilación izquierda
- ★ Estudios realizados
  - Radiografía de tórax: derrame pleural izquierdo sin imágenes de condensación pulmonar
  - Tomografia de torax y abdomen: Importante derrame pleural izquierdo asociado a atelectasia del parénquima subyacente. Escasa cantidad de líquido libre en cavidad pelviana y leve aumento de espesor de la pared del ciego.
  - Se realizó toracocentesis diagnóstica: citoquimico liquido pleural turbio con abundantes leucocitos, LDH 405 y anatomía patológica que informa proceso inflamatorio a correlacionar con cuadro clínico. Se toman muestras para cultivo y adenosin deaminasa en líquido pleural.

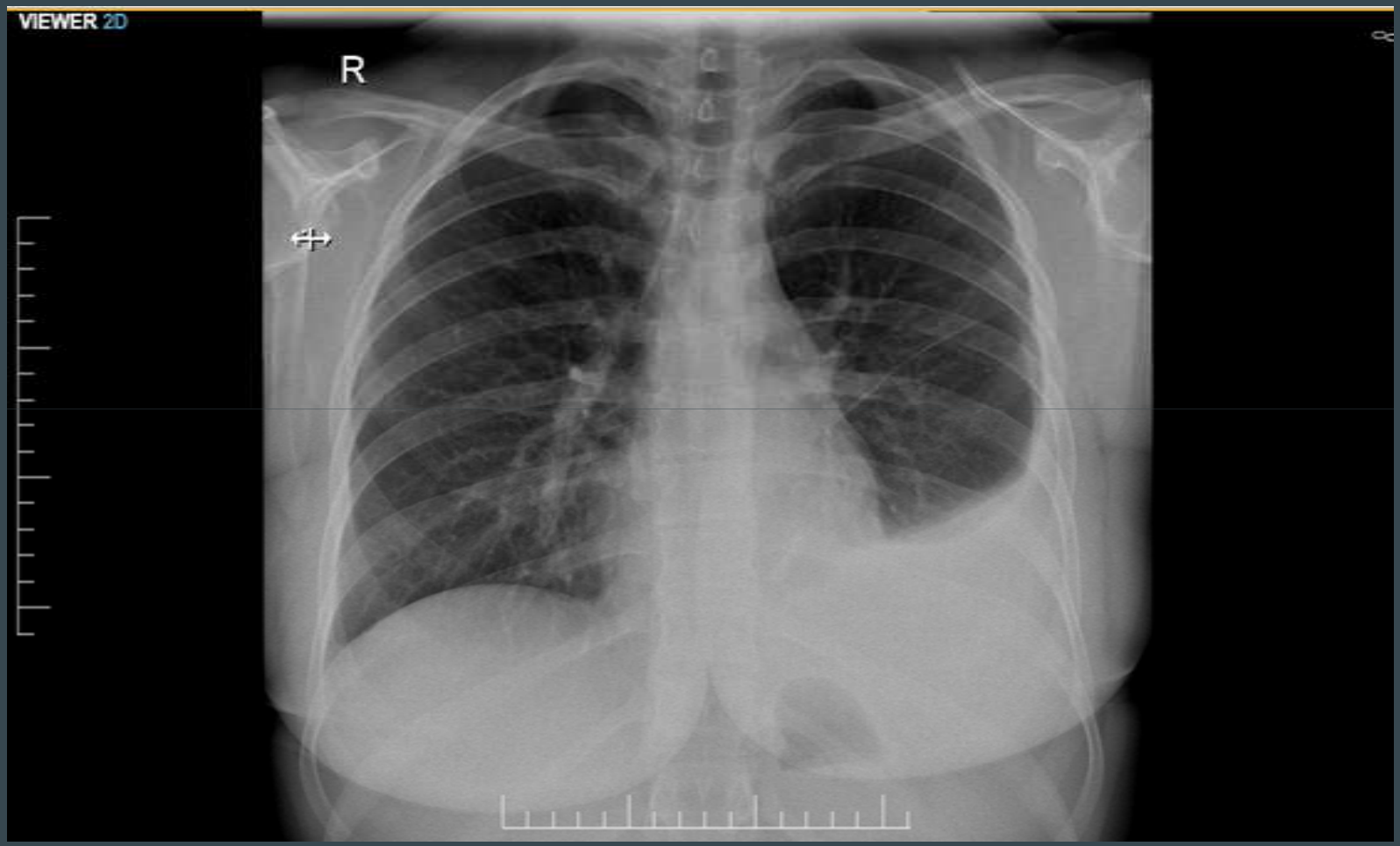
VIEWER 2D
R

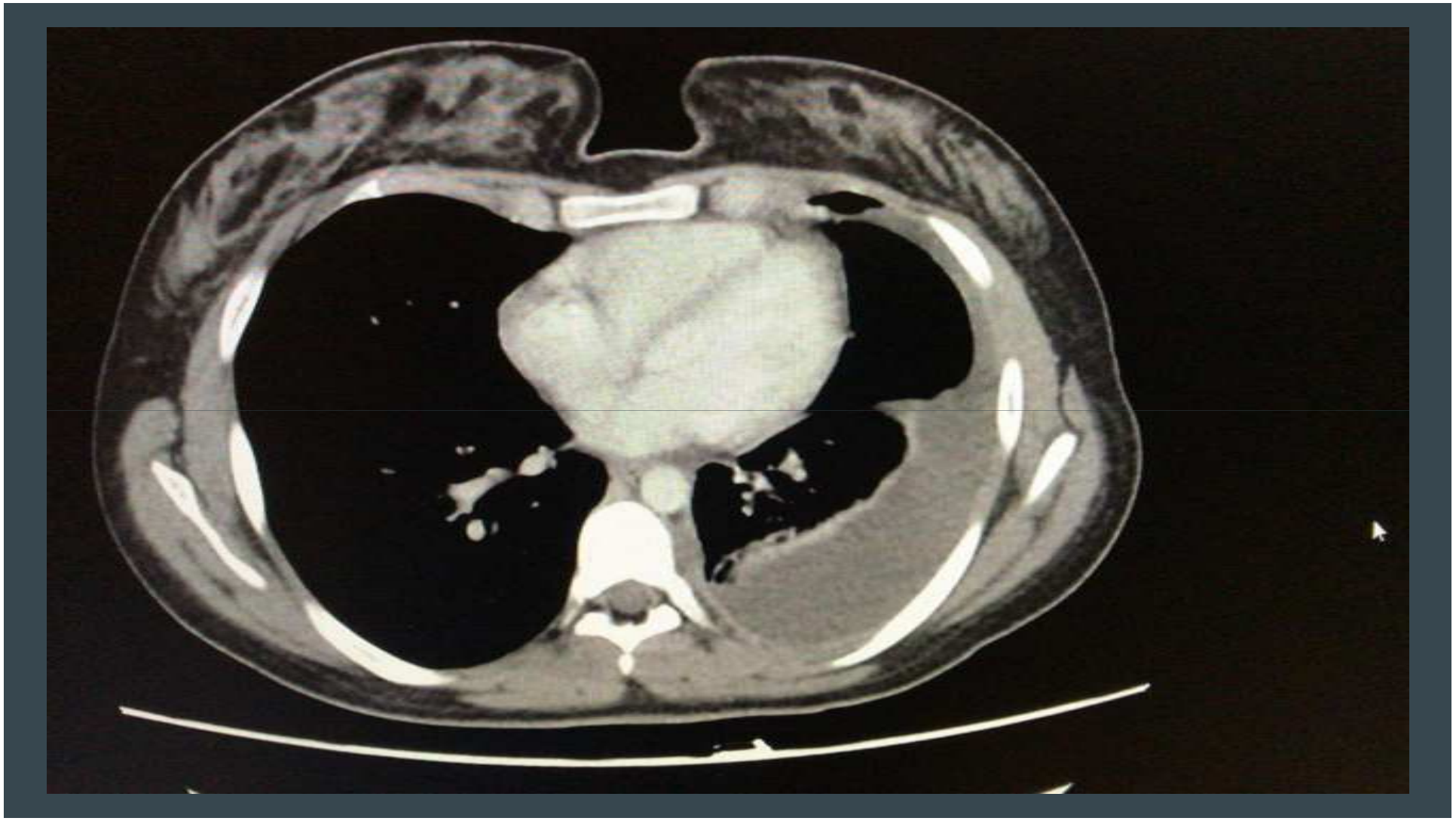

Hospital de día e Internación

Marzo 2018

- ★ Se programa internación para intervención quirúrgica.
- ★ Se realizó toracocentesis con decorticación pleural con toma de biopsia + laparoscopia exploradora con toma de biopsias peritoneales. Se colocó de tubo de avenamiento pleural por 48.
- ★ Se envió material de biopsia pleural y peritoneal a cultivo, micológico biología molecular y anatomía patológica.
- ★ Al alta: Baciloscopia y micológico directo negativo.

Hospital de dia - Tercera internación

Abril 2018

Se cita a hospital de dia para resultados de estudios pendientes.

Anatomía patológica: granulomatosis necrotizante con presencia de aislados bacilos ácido alcohol resistentes en peritoneo con técnicas complementarias de Ziehl Neelsen y Presión Arterial Sistólica(PAS) sugerentes de micobacteriosis.

- Laboratorio control: PCR 116,3. Hemograma y hepatograma normales

Inicia tratamiento con Rifampicina + Isoniacida +Etambutol + Pirazinamida.

En Junio 2018 se recibe resultado de **Adenosina Deaminasa Elevada (81)** y segundo informe de cultivo de líquido pleural positivo para BAAR. La paciente evolucionó con mejoría clínica, radiológica y de parámetros inflamatorios

Nov 2017
CE
cirugía pediátrica
CE
Derivada de Sta. Fe
-Dx laparoscópico: granulomatosis peritoneal
-CA 125 elevado
Dic 2017
Hospital de día
HD
Valoración multidisciplinaria inicial
-PPD neg, PCR para TBC tacos biopsia neg, Rx tórax normal
- Lab con disminución de ESD
-RM abdomen: compromiso nodulillar difuso, líquido libre
HD
Valoración multidisciplinaria: Resultados
-Descarta: sarcoidosis, TBC, EII, carcinomatosis peritoneal
Enero 2018
CE: pediatra, gastro, cirugía, infecto
CE
Control
-Mejoría clínica
-RGE: omeprazol y sucralfato
Marzo 2018
-Hospital de día
-Internación 48 hs
HD
INT
INT
Valoración/Internación
-Precordalgia: Rx y TC de tórax derrame pleural
→Toracocentesis en hospital de día
- INTERNACION programada para Toraco-laparoscopia exploradora: cultivos de líquido y granulomas
Abril 2018
Hospital de día
HD
Resultados
-AP granulomas peritoneales: + para BAAR
- Adenosin deaminasa LP: +
-Inicia tto (RPE)
Dic 2018
CE: pediatra, infecto
CE
Control
-Sin síntomas
-Cumpliendo tto TBC

Gracias...