Arch Argent Pediatr 2011;109(1):68-73 / 68

Gastroenteropatía eosinofílica: una serie pediátrica

Eosinophilic gastroenteropathy: a pediatric series

Dra. Verónica B. Busoni[a], Dr. Carlos Lifschitz[a], Dra. Silvia Christiansen[b], Dra. María T. G. de Davila[c] y Dra. Marina Orsi[a]

RESUMEN

La gastroenteropatía eosinofílica es una entidad inusual caracterizada por infiltración eosinofílica de la mucosa gastrointestinal.

Efectuamos un análisis retrospectivo de 10 pacientes diagnosticados como gastroenteropatía eosinofílica entre 2000 y 2010. El diagnóstico histológico se confirmó por infiltración de 20 o más eosinófilos/campo de gran aumento en tracto digestivo superior y/o más de 60 en tracto digestivo inferior. Diez pacientes [edad mediana 10 meses (r 2 meses -10 años)] con predominio masculino (9:1), fueron diagnosticados como gastroenteropatía eosinofílica.

La presentación clínica fue: diarrea y deterioro ponderal (4/10); distensión abdominal y deterioro ponderal (2/10) y edema e hipoalbuminemia (4/10). Se administró dieta elemental/hipoalergénica según edad de presentación clínica, con remisión sintomática en 4/10. Seis requirieron inducción con corticoides, 5 realizan mantenimiento con budesonide. Dado el incremento de casos de gastroenteropatía eosinofílica en la última década, debemos agudizar la sospecha diagnóstica. Un estudio multicéntrico podría colaborar en la definición del mejor enfoque terapéutico en estos pacientes.

***Palabras clave**: gastroenteropatía eosinofílica, diarrea, enteropatía perdedora de proteínas, desnutrición.*

SUMMARY

Eosinophilic gastroenteropathy (EoG) is an uncommon disease characterized by eosinophilic infiltration of the gastrointestinal (GI) mucosa. A chart review was performed searching for patients diagnosed between 2000 and 2010. EoG was diagnosed based on mucosal infiltration of 20 or more eosinophils/HPF in upper GI tract and more than 60 eosinophils/HPF in lower GI tract. Ten patients [median age: 10 mo. (r 2 mo.-10 yr.)], 9 males, were diagnosed. Four presented with severe protracted diarrhea and weight loss, 2/10 abdominal distention and weight loss and 4/10 protein-losing enteropathy. Exclusive elemental or hypoallergenic diets were administered depending on the age of presentation with remission achieved in 4/10. Six required methylprednisolone to induce remission, 5 are still on budesonide.

Due to the emergence of many cases of EoG in the last decade, we should increase our level of suspicion. Multicenter studies could contribute to define the best therapeutic approach for these patients.

***Key words**: eosinophilic gastroenteropathy, protein-losing enteropathy, diarrhea, malnutrition.*

a. Servicio de Gastroenterología-Hepatología-Trasplante Pediátrico. Hospital Italiano de Buenos Aires.
b. Anatomía Patológica. Hospital Italiano de Buenos Aires.
c. Anatomía Patológica. Hospital Nacional de Pediatría "Prof. Dr. Juan P. Garrahan".

Correspondencia:
Dra. Verónica Busoni: veronica.busoni@hiba.org.ar

Conflicto de intereses:
Ninguno que declarar.

Recibido: 10-8-10
Aceptado: 26-11-10

INTRODUCCIÓN

La incidencia de la gastroenteropatía eosinofílica (GEE), considerada durante mucho tiempo una entidad poco frecuente en adultos y en niños, está en aumento.[1] La GEE se caracteriza por una infiltración eosinofílica de la pared del tracto gastrointestinal, que puede ser localizada o generalizada, y provocar dismotilidad gastrointestinal o enteropatía perdedora de proteínas.[2] Asimismo, el grado de compromiso del espesor de la pared intestinal puede variar y afectar la mucosa, la submucosa y la serosa.[3] Los segmentos afectados pueden ser el esófago, estómago, duodeno, yeyuno, íleon y colon. La etiología de la GEE es desconocida, pero se cree que la interacción de factores genéticos y ambientales juega un rol importante en su desarrollo. Se ha descrito que hasta un 75% de los pacientes con GEE son atópicos y que las dietas hipoalergénicas pueden, en algunas ocasiones, revertir la actividad de la enfermedad. Sin embargo, como es poco frecuente que desarrollen anafilaxia inducida por alimentos, actualmente se reconoce un mecanismo mixto de desregulación inmunitaria mediado por IgE y por células T (no IgE). La asociación de la GEE y la respuesta inflamatoria mediada por IgE se basa en la alta probabilidad de asociación de antecedentes personales o familiares de alergias alimentarias, cutáneas o respiratorias en pacientes con dicho diagnóstico. El mecanismo no mediado por IgE se evidencia por la elevación de las concentraciones séricas de citoquinas, como la IL3, IL5 y el factor estimulante de colonias granulocítico-macrofágico, que son los responsables de reclutar los eosinófilos en los tejidos.[4] Dentro

de las colitis eosinofílicas no se incluye la proctocolitis alérgica del lactante, por ser su fisiopatología y características clínicas diferentes.[5] Los síntomas de presentación de la GEE son variados y, en pediatría, incluyen: dispepsia, diarrea, dolor abdominal, edema,[6] sangrado intestinal o afectación del progreso pondoestatural y está descripta la predominancia por el sexo masculino.[7]

El propósito de este trabajo es describir las formas de presentación y experiencia en el manejo terapéutico de pacientes pediátricos diagnosticados como GEE en el Servicio de Gastroenterología, Hepatología y Trasplante Infantil del Hospital Italiano de Buenos Aires.

POBLACIÓN Y MÉTODOS

Se seleccionaron las historias clínicas de todos aquellos pacientes seguidos en consultorios

TABLA 1. *Presentación clínica y extensión del infiltrado eosinófilo*

Edad	Presentación clínica	Esófago	Estómago	Duodeno	Colon
1 m	Diarrea	√	√	√	√
5 m	Diarrea y vómitos	Normal	√	√	√
6 m	Distensión abdominal	Normal	√	√	√
7 m	Diarrea, dermatitis	√	√	√	√
9 m	Diarrea, mal progreso ponderal	√	√	√	√
11 m	Diarrea, dermatitis	√	√	√	√
15 m	Edema	√	√	√	√
20 m	Edema, diarrea	Normal	√	√	Normal
26 m	Edema, vómitos	√	√	√	Normal
10 a	Edema, distensión abdominal, mal progreso ponderal	√	√	√	√

√: involucrado

FIGURA 1. *Duodenitis eosinofílica*

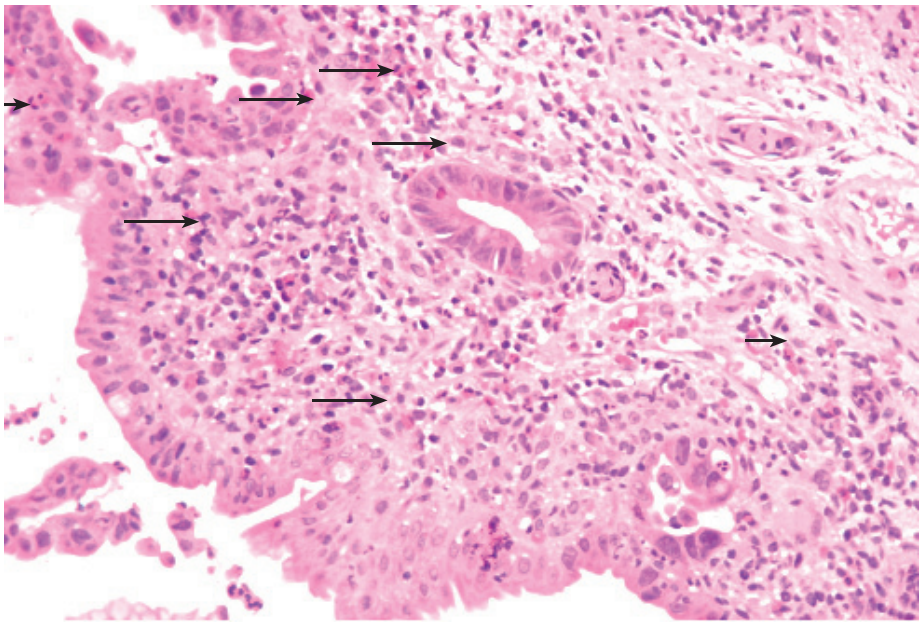

Fotomicrografía de mucosa duodenal con infiltración por eosinófilos (flechas) en el epitelio y en la lámina propia, >20 por campo de alta resolución. Hematoxilina & Eosina (20 x aumento original).

externos entre el año 2000 y el 2010, que consultaron por diarrea persistente, edemas o deterioro ponderal con distensión abdominal y posterior confirmación histológica de GEE. A todos los pacientes se les solicitó estudios para: 1) evaluar estado nutricional e inmunológico (hemograma completo con recuento absoluto de eosinófilos, albuminemia, dosaje de IgE, RAST para leche de vaca, colesterol, etc.); 2) descartar enfermedad celíaca (anticuerpos antitransglutaminasa IgA); y 3) valorar exudación proteica por tubo digestivo (depuración de α 1 antitripsina). En aquellos que consultaron por diarrea persistente o distensión abdominal con mal progreso ponderal se realizó una videoendoscopia digestiva alta y videocolonoscopia. Se tomaron, como mínimo, dos muestras de cada sector examinado (esófago, estómago, segunda porción duodenal, ciego, colon ascendente, transverso, descendente y recto). En un paciente con edema como manifestación exclusiva, se descartó por laboratorio una causa renal y luego se realizó una videoendoscopia alta (*Tabla 1*). Se asumió el diagnóstico de gastroenteropatía eosinofílica cuando el patólogo informó infiltración de 20 o más eosinófilos/campo de alta resolución (CAR) en tracto digestivo superior (*Figura 1*) o de más de 60 eosinófilos/CAR en tracto digestivo inferior (*Figura 2*). El algoritmo diagnóstico propuesto se encuentra detallado en la *Figura 3*.

RESULTADOS

Se identificaron 10 pacientes. La mediana de edad al diagnóstico fue 10 meses, con un intervalo de 2 meses a 10 años. La proporción entre género masculino y femenino fue 9:1. La duración (mediana) del tiempo de seguimiento fue de 3,15 años (intervalo 8 meses a 10,6 años). La presentación clínica fue: diarrea y deterioro ponderal (4/10); distensión abdominal y deterioro ponderal (2/10) y edema e hipoalbuminemia (enteropatía perdedora de proteínas) (4/10). Los hallazgos de laboratorio de relevancia fueron: recuento absoluto de eosinófilos en sangre periférica normal en 3 pacientes y en los otros 7 hipereosinofilia de 640-3600/mm^3 (media 1521, mediana 900); el dosaje de IgE total se realizó en 8 pacientes y en 7 fue elevada (intervalo 102-1117 U). En los 4 con enteropatía perdedora de proteínas, la albúmina promedio fue de 1,6 g/dl y la depuración de alfa-1antiptripsina 41,5 ml/d (normal: 0-13).

Tratamiento

Se administró fórmula elemental exclusiva/dieta hipoalergénica según edad de presentación, en ocasiones indicada en forma empírica, pues en la mayoría de los casos no pudo justificarse alergia específica por los estudios de laboratorio. Los pacientes menores de 6 meses al diagnóstico iniciaron con fórmula de aminoácidos y los mayo-

FIGURA 2. *Colitis eosinofílica*

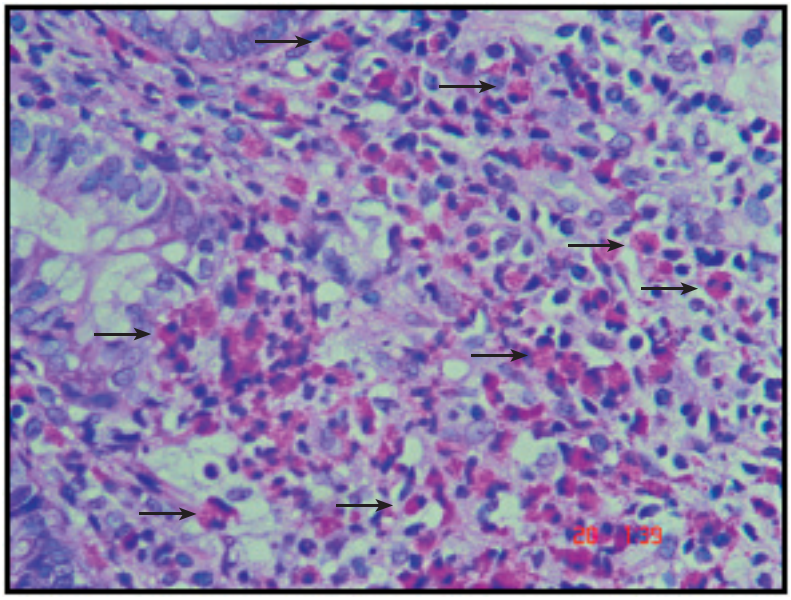

Fotomicrografía de mucosa colónica con infiltración por eosinófilos en lámina propia (flechas) > 60 por campo de alta resolución. Hematoxilina-eosina (40 x aumento original).

res de 6 meses con dieta hipoalergénica, además de una fórmula ampliamente hidrolizada o a base de aminoácidos. Hubo 2 excepciones en las que pacientes mayores de 6 meses realizaron dieta elemental exclusiva debido al grave compromiso nutricional que presentaban. Cuatro de los 10 presentaron remisión de síntomas con restricción dietética (2/4 presentaban enteropatía perdedora de proteínas al debut) (*Tabla 2*). Los 6 pacientes restantes requirieron inducción a la remisión con corticoides por vía oral por insuficiente respuesta a la dieta. Se utilizó metilprednisona a una dosis de 1 mg/kg/d por 10 días, con descenso posterior lento y progresivo. En los casos con recurrencia de síntomas al reducir o suspender la metilprednisona, se inició terapia con budesonide, por vía oral, a una dosis de 9 mg/día (cápsulas de 3 mg), independientemente del peso del niño.[8,9] Todos los pacientes que requirieron corticoides para la inducción excepto uno, cumplen a la fecha mantenimiento con budesonide. En la *Figura 4* se muestra el algoritmo terapéutico que proponemos.

DISCUSIÓN

El propósito de este informe es poner de relevancia el diagnóstico de GEE, en el que, dada

TABLA 2. *Tratamiento y resultados*

Edad	Inducción	Mantenimiento	Alta
2 m	DE	Dieta	Sí
5 m	MP	Dieta	Sí
6 m	MP	Budesonide	No
7 m	DE	Dieta	No
9 m	MP	Budesonide	No
11 m	MP	Budesonide	No
15 m*	DE	Budesonide	No
19 m*	MP	Budesonide	No
26 m*	DE	Dieta	Dieta sin PLV
10 a*	MP	Budesonide	No

*Enteropatía perdedora de proteínas.
DE: dieta elemental.
MP: metilprednisona.
PLV: proteínas de leche de vaca.

FIGURA 3. *Algoritmo diagnóstico*

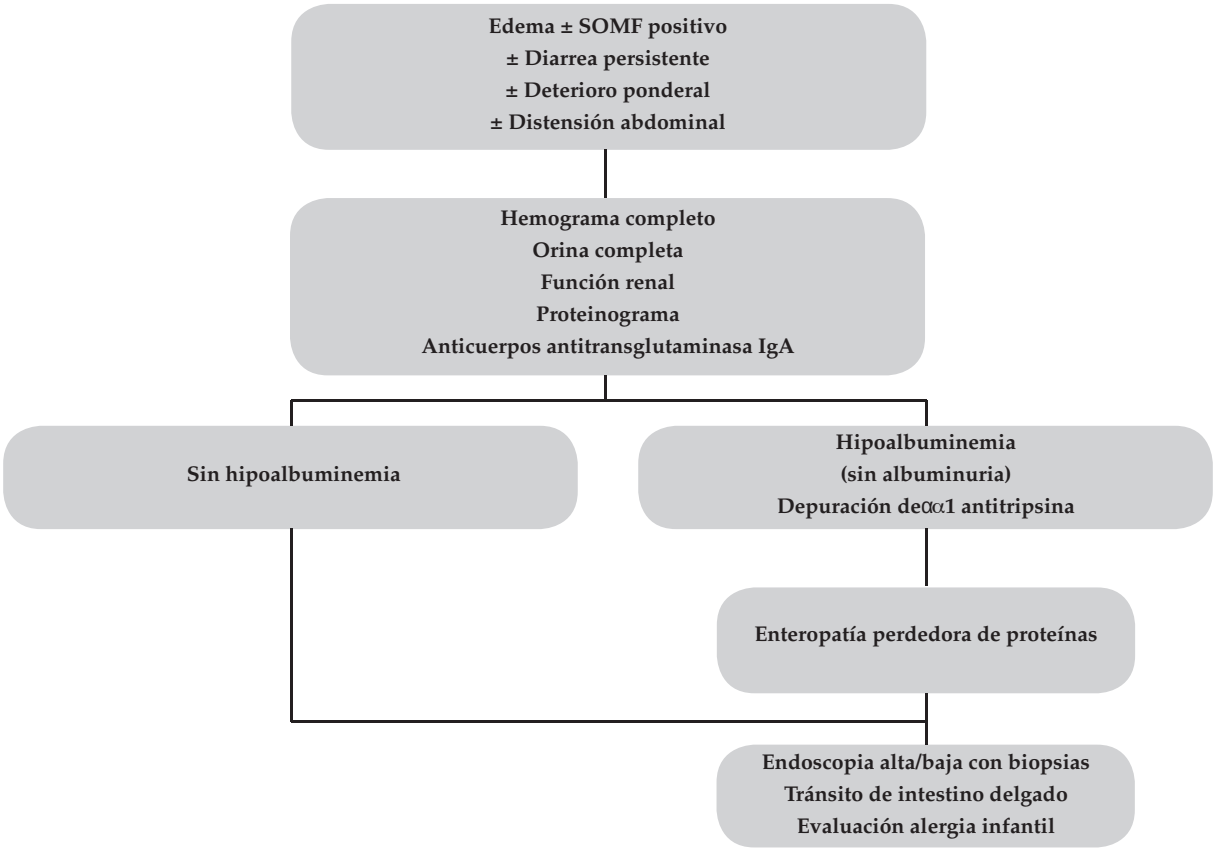

SOMF: sangre oculta en materia fecal.

su baja incidencia, se piensa poco. En las últimas décadas ha habido un incremento notable de descripciones aisladas de casos, pero no existen publicaciones con un número considerable de pacientes. A tal punto, que en una revisión reciente de esta patología recomendaron realizar estudios multicéntricos.[1]

Si bien en pacientes muy sintomáticos, como, por ejemplo, con diarrea y edema, se pensará en efectuar una biopsia intestinal, en aquellos pacientes con poca ganancia ponderal, es menos probable en que se considere este diagnóstico. En nuestro grupo, 2 pacientes se presentaron con deficiente progreso ponderal y distensión abdominal. En casos con edemas no congénitos en los que se descartó patología renal, se debe considerar la enteropatía perdedora de proteínas. Una primera aproximación a este diagnóstico se puede hacer mediante la depuración fecal de alfa 1antitripsina.[10] Esta proteína se pierde por la pared intestinal junto con otras proteínas, con la diferencia de que, al no ser metabolizada por bacterias intestinales o enzimas digestivas, puede ser cuantificada en materia fecal. En ciertos pacientes con situaciones clínicas predisponentes (trastornos digestivos anatómicos, motores, factores inmunológicos, aclorhidria/hipoclorhidria), el sobredesarrollo bacteriano también debe ser considerado como diagnóstico diferencial, ya que puede manifestarse como un síndrome de malabsorción con diarrea

Tabla 3. *Diagnósticos diferenciales*

- Síndrome nefrótico
- Malrotación intestinal
- Suboclusión intestinal
- Tumor intraabdominal
- Parasitosis (larva migrans visceral)
- Enfermedad inflamatoria intestinal
- Enfermedad granulomatosa crónica
- Enfermedad vascular del colágeno
- Linfangiectasia intestinal
- Abetalipoproteinemia

Figura 4. *Algoritmo terapéutico*

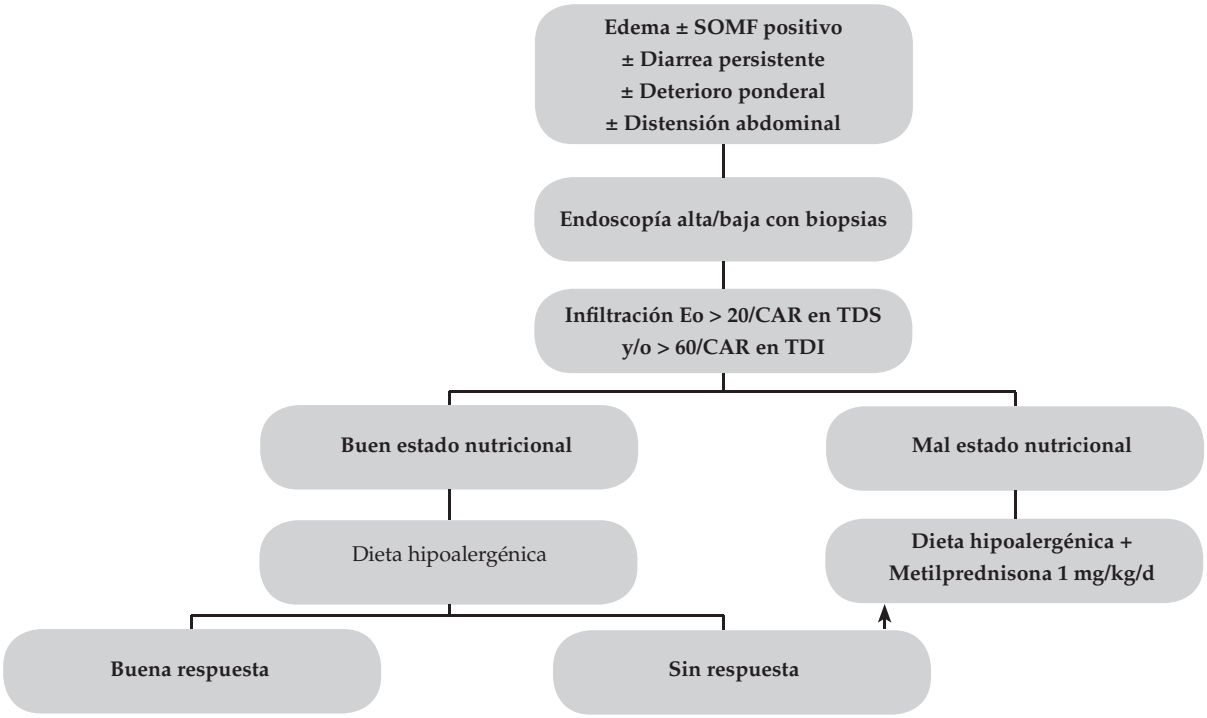

SOMF: sangre oculta en materia fecal.
Eo: eosinófilos.
CAR: campo de alta resolución.
TDS: tracto digestivo superior.
TDI: tracto digestivo inferior.

crónica y pérdida de peso, e incluso enteropatía perdedora de proteínas.

Es importante destacar que la ausencia de eosinofilia periférica no descarta la posibilidad de GEE.[6] Al respecto, en nuestra serie, el recuento de eosinófilos fue normal en el 30% de los pacientes. En caso de eosinofilia periférica, las parasitosis y especialmente la larva migrans visceral deben ser descartadas en primera instancia. Los diagnósticos diferenciales se detallan en la *Tabla 3*. En cuanto al diagnóstico histológico, es relevante aclarar que las biopsias deben tomarse de la mucosa gastrointestinal examinada, tanto de aspecto normal como patológico, ya que infiltración eosinofílica se puede diagnosticarla aún en mucosa de aspecto macroscópico normal.[11]

Dado que este estudio es retrospectivo y debido a que en el momento en que se presentaron los primeros casos la posibilidad de alergia no fue considerada, los antecedentes personales, familiares o ambientales no fueron obtenidos en forma metódica. Sin embargo, un dato a tener en cuenta es que el 60% de los pacientes eran menores de 12 meses al diagnóstico, es decir, que su dieta era predominantemente láctea y es por ello que la proteína de leche de vaca fue asumida como el principal alergeno en este grupo etario. El tratamiento se debe adaptar a la edad del paciente y a la gravedad de su patología. En niños pequeños, el uso de una fórmula a base de proteínas ampliamente hidrolizadas puede ser el único tratamiento necesario. En casos graves, se puede iniciar tratamiento con fórmula a base de aminoácidos. En los casos en que el tratamiento dietético no fue suficiente y los pacientes requirieron corticoides para inducir a la remisión, la budesonida ha presentado buena respuesta a largo plazo.[8,9] El tratamiento de mantenimiento con budesonida fue necesario en la mayoría de estos niños, ya que la tasa de recurrencia al suspender los esteroides tópicos o reiniciar la ingestión de alergenos conocidos, es extremadamente alta en la práctica clínica.[1] No hay aún estudios a largo plazo de otros centros, pero la impresión es que, efectivamente, ésta es una enfermedad recurrente y crónica, y que tanto la enfermedad como su tratamiento podrían afectar la calidad de vida del paciente y su familia.[12]

CONCLUSIÓN

Dado el incremento notable de casos de gastroenteropatía eosinofílica en la última década, debemos agudizar la sospecha diagnóstica ante pacientes pediátricos con enteropatía perdedora de proteínas o deterioro ponderal asociado a diarrea o distensión abdominal. Un estudio multicéntrico que reúna la experiencia de los distintos grupos podría colaborar en la definición del mejor enfoque terapéutico en estos pacientes. ■

BIBLIOGRAFIA

1. Furuta G, Forbes D, Boey C, Dupont C, et al; Eosinophilic gastrointestinal diseases (EGIDs). *J Pediat Gastroenterol* Nutr 2008; 47(2):234-238.
2. Furuta G. Emerging questions regarding eosinophil's role in the esophago-gastrointestinal tract. *Curr Opin Gastroenterol* 2006; 22(6):658-663.
3. Klein NC, Hargrove RL, Sleisenger MH, Jeffries GH. Eosinophilic gastroenteritis. *Medicine* (Baltimore) 1970; 49(4):299-319.
4. Kamath B, Markowitz J, Liacouras C. Allergic bowel disease and eosinophilic gastroenteritis. En: Wyllie R, Hyams J, Kay M. 3rd ed, Pediatric Gastrointestinal and liver disease pathophysiology, diagnosis, management. Filadelfia: Elseiver Saunders, 2006. Págs. 543-556.
5. Arvola T, Ruuska T, Keränen J, Hyöty H, et al. Rectal bleeding in infancy: clinical, allergological, and microbiological examination. *Pediatrics* 2006; 117(4):e760-8.
6. Cello JP. Eosinophilic gastroenteritis-a complex disease entity. *Am J Med* 1979; 67(6):1097-104.
7. Talley NJ, Walker MM, Aro P, Ronkainen J, et al. Non-ulcer dyspepsia and duodenal eosinophilia: an adult endoscopic population-based case-control study. *Clin Gastroenterol Hepatol* 2007; 5(10):1175-1183.
8. Tan AC, Kruimel JW, Naber TH. Eosinophilic gastroenteritis treated with non-enteric-coated budesonide tablets. *Eur J Gastroenterol Hepatol* 2001; 13(4):425-7.
9. Siewert E, Lammert F, Koppitz P, Schmidt T, Matern S. Eosinophilic gastroenteritis with severe protein-losing enteropathy: successful treatment with budesonide. *Dig Liver Dis* 2006; 38(1):55-9.
10. Karbach U, Ewe K. Enteric protein loss in various gastrointestinal diseases determined by intestinal alpha 1-antitrypsin clearance. *Z Gastroenterol* 1989; 27(7):362-5.
11. Lee M, Hodges WG, Huggins TL, Lee EL. Eosinophilic gastroenteritis. *South Med J* 1996; 89(2):189-94.
12. Assa'ad A. Eosinophilic gastrointestinal disorders. *Allergy Asthma Proc* 2009; 30(1)1:17-22.