

# Osteomielitis del maxilar secundaria a rinosinusitis en la infancia. Caso clínico

## *Maxillary osteomyelitis secondary to rhinosinusitis in children. Case report*

Dra. Andrea Martins<sup>a</sup>, Dr. Lucas Bordino<sup>a</sup>, Dra. Daniela Cohen<sup>b</sup>, Dr. Daniel Cruz<sup>b</sup>,  
Dra. María de los Ángeles Fitz Maurice<sup>b</sup> y Dra. Roxana G. Spini<sup>a</sup>

### RESUMEN

La rinosinusitis es una patología muy frecuente en la infancia. Entre sus complicaciones, se encuentra la osteomielitis, rara complicación que, cuando se presenta, ocurre, principalmente, en lactantes y niños pequeños.

El agente etiológico más frecuente es el *Staphylococcus aureus*. Clínicamente, se manifiesta con fiebre alta, edema de párpado inferior, rinorrea unilateral y edema palatino ipsilateral; luego se agrega un absceso sobre el área maxilar yuxtanasal y/o sobre los alvéolos dentarios. Secundariamente, pueden desarrollarse secuestros, expulsiones espontáneas de piezas dentarias y trayectos fistulosos, así como complicaciones orbitarias y endocraneales. El diagnóstico es, sobre todo, clínico; se confirma con tomografía computada. El tratamiento es médico quirúrgico. Se presenta un niño de 5 años de edad con rinosinusitis complicada con osteomielitis del hueso maxilar, cuyo germen responsable fue el *Staphylococcus aureus* metilicilino resistente.

**Palabras clave:** sinusitis, osteomielitis, maxilar, niños.

### ABSTRACT

Rhinosinusitis is a very common childhood condition. Osteomyelitis is an unusual complication, which mainly occurs in toddlers and young children. The most frequent etiologic agent is *Staphylococcus aureus*. Initially, it is characterized by fever, low eyelid edema, unilateral rhinorrhea and ipsilateral palatine edema. Subsequently, abscesses develop in the maxillary yuxtanasal and/or the dental alveolar area. Secondary, it can be complicated by sequestrations, spontaneous expulsion of dental pieces and/or fistula, as well as orbital and intracranial complications. The diagnosis is based on clinical findings and is confirmed by computed tomography findings. The treatment is clinical and surgical.

Here we report a five year old child, with rhinosinusitis complicated by osteomyelitis of maxillary bone, mediated by a methicillin-resistant *Staphylococcus aureus* infection.

**Key words:** sinusitis, osteomyelitis, maxillary bone, children.

<http://dx.doi.org/10.5546/aap.2016.e87>

### INTRODUCCIÓN

La rinosinusitis representa un cuadro frecuente en la infancia; sin embargo, solo un pequeño porcentaje puede presentar complicaciones que pongan en riesgo la vida, como la osteomielitis. La incidencia de las complicaciones óseas se encuentra entre el 5% y el 10%.<sup>1</sup>

Las sinusitis frontales son las que con más frecuencia originan osteomielitis, seguidas de las maxilares. La osteomielitis frontal se produce con mayor predominio en la infancia tardía y en la adolescencia, mientras que la osteomielitis del hueso maxilar, en lactantes y niños de primera infancia. Existe mayor predisposición en diabéticos, inmucomprometidos y posradioterapia.<sup>2</sup>

Prasad et al. publicaron una revisión de 84 casos de osteomielitis en la cabeza y el cuello durante un período de 10 años y encontraron 10 casos de afectación del maxilar secundarios a sinusitis, infecciones odontógenas y osteonecrosis inducida por radiación.<sup>3</sup> No hemos encontrado reporte de casos de osteomielitis del hueso maxilar en pediatría, en nuestro país, en los últimos 10 años.

### CASO CLÍNICO

Paciente de sexo masculino de 5 años de edad, sin antecedentes de importancia, que consultó a la guardia por presentar un cuadro de catarro de la vía aérea superior acompañado de edema y eritema periorbitario derecho, dificultad para tragar y fiebre de 4 días de evolución. Le indicaron tratamiento sintomático y control ambulatorio. Por persistencia del cuadro, consultó nuevamente y se decidió su internación con diagnóstico de rinosinusitis aguda complicada con celulitis preseptal derecha y absceso en el paladar duro. Fue medicado con 50 mg/kg/día de ceftriaxona y 30 mg/kg/día de clindamicina, ambas por vía endovenosa. Al momento del examen físico, se encontraba en regular estado general, febril, con edema y eritema periorbitario

a. Residencia de Otorrinolaringología Infantil.

b. División de Otorrinolaringología.  
Hospital General de Niños Pedro de Elizalde,  
Ciudad Autónoma de Buenos Aires.

### Correspondencia:

Dra. Andrea Martins: [andreamartins@intramed.net](mailto:andreamartins@intramed.net)

**Financiamiento:** Ninguno.

**Conflicto de intereses:** Ninguno que declarar.

Recibido: 22-6-2015

Aceptado: 14-9-2015

derecho, bloqueo nasal derecho por edema y rinorrea mucopurulenta (Figura 1). En la cavidad oral, se constató una lesión fluctuante en la región gingivolabial superior derecha y tumoración en línea media del paladar duro, por la cual drenaba secreción mucopurulenta (Figura 2 y 3). Las piezas dentarias estaban en buen estado.

Se solicitaron estudios de laboratorio: glóbulos blancos: 23 100 (neutrófilos: 77%); eritrosedimentación: 130; hemocultivos negativos; y tomografía computada de macizo craneofacial. Se observó pansinusitis bilateral con

predominio derecho, obstrucción del complejo osteomeatal derecho (COM) y compromiso de partes blandas de la región periorbitaria, palatina y malar homolateral (Figura 4). Se descartaron inmunodeficiencias primarias o secundarias (virus de inmunodeficiencia humana –VIH–, negativo; dosaje de inmunoglobulinas y estudio celular, normal). Se decidió realizar *toilette* quirúrgica. Dicha intervención consistió en la punción y el drenaje de la lesión del paladar y

FIGURA 1. Edema y eritema periorbitario derecho acompañado de bloqueo nasal por secreciones

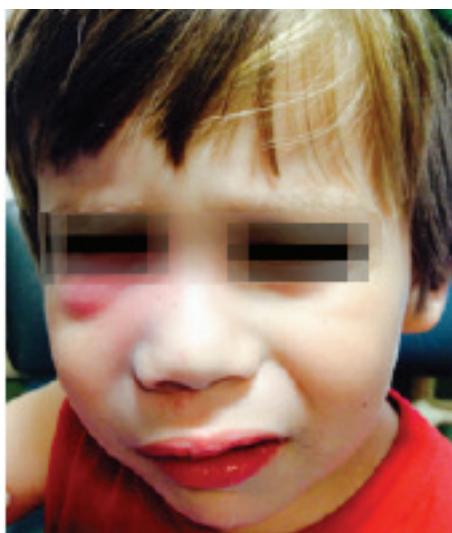

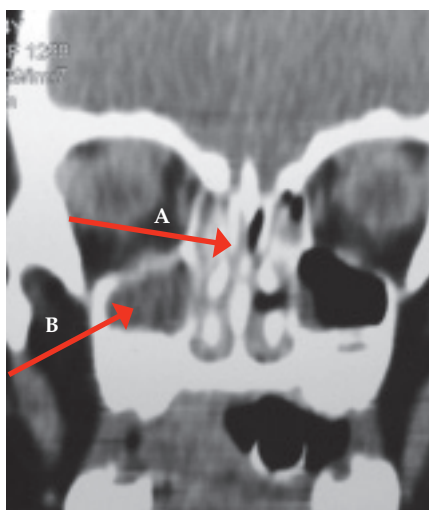
FIGURA 2. Lesión fluctuante en la región gingivolabial superior derecha

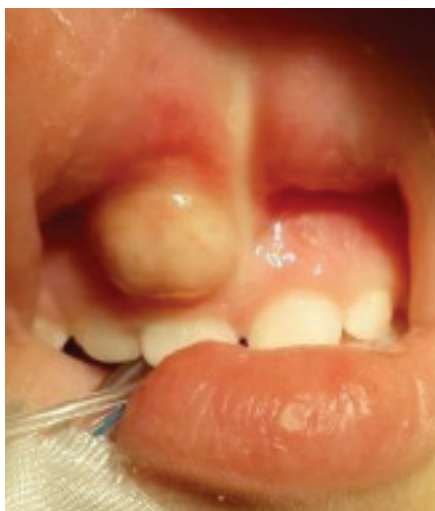

FIGURA 3. Tumoración en la línea media del paladar duro por la cual drenaba secreción mucopurulenta

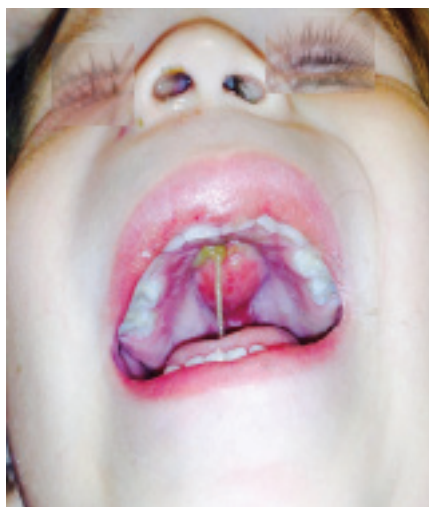

FIGURA 4. Tomografía axial computada de macizo craneofacial prequirúrgica



A Obstrucción del complejo osteomeatal derecho.  
B Pansinusitis bilateral con predominio derecho.

de la región gingivolabial. Por vía de Caldwell-Luc, se drenó material purulento del seno maxilar. Se enviaron muestras a bacteriología, que informaron *Staphylococcus aureus* meticilino resistente (SAMR). No hubo desarrollo de bacilos ácido alcohol resistentes (BAAR) ni anaerobios.

Al cuarto día posoperatorio, debido a la lenta resolución del cuadro clínico y la persistencia de fiebre, se decidió realizar nueva *toillete* quirúrgica con septumplastia endoscópica para la desobstrucción del COM y agregar al esquema antibiótico 20 mg/kg/día de rifampicina por vía endovenosa.

El paciente presentó buena evolución posoperatoria y permaneció afebril, con mejoría de los parámetros de laboratorio: glóbulos blancos: 9000/mm<sup>3</sup> (neutrófilos: 46%); eritrosedimentación: 23 mm. Se otorgó el egreso hospitalario y completó el tratamiento con 30 mg/kg/día de clindamicina y 10 mg/kg/día de rifampicina durante 45 y 30 días, respectivamente, y seguimiento ambulatorio por Otorrinolaringología.

## DISCUSIÓN

Los niños presentan, aproximadamente, entre 6 y 8 cuadros de infecciones virales de la vía aérea superior al año. Se estima que entre el 5% y el 13% de estas virosis pueden complicarse con una rinosinusitis bacteriana, de las cuales el 5%-10% no responden a la terapia antimicrobiana convencional.<sup>2-4</sup> Es una enfermedad cuya incidencia y prevalencia se halla en constante aumento.<sup>2-6</sup> Sin embargo, rara vez, produce complicaciones que puedan comprometer la vida, como la osteomielitis.<sup>1</sup>

Los senos paranasales presentan una relación de vecindad estrecha con la órbita, los huesos del cráneo y el encéfalo. Por ello, los procesos infecciosos pueden tener acceso rápido a las mencionadas localizaciones.<sup>7</sup> La progresión de una infección sinusal aguda o crónica puede llevar a la afectación de los huesos del cráneo por un proceso avascular que afecte a la capa medular y a una o ambas corticales óseas.<sup>(2)</sup> Puede desarrollarse una osteomielitis fulminante, que se caracteriza por la aparición de abscesos subperiósticos localizados en la pared anterior del maxilar, a lo largo de la superficie palatina, en la fosa pterigomaxilar y en la órbita, con la consecuente progresión al encéfalo.

Habitualmente, el proceso es secundario a una infección dentaria o una sepsis hematógena. Con menos frecuencia, se origina por una

sinusitis, traumatismos e infecciones del aparato lacrimal.<sup>3-8</sup> El agente etiológico más común es el *Staphylococcus aureus*, seguido por los estreptococos anaerobios y aerobios.<sup>9-12</sup> Hay que tener en cuenta la emergencia en nuestro medio del SAMR como causante de cuadros graves en los últimos años.

Clínicamente, se manifiesta con fiebre alta, mal estado general, rinorrea unilateral, edema facial y de párpado inferior doloroso con la palpación y edema palatino ipsilateral. Con frecuencia, a las 48 horas, aparece un absceso sobre el área yuxtanasal y/o sobre los alvéolos dentarios, como ocurrió en nuestro paciente. A partir de aquí, pueden desarrollarse secuestros, expulsiones espontáneas de piezas dentarias y trayectos fistulosos, que pueden ser múltiples, así como complicaciones orbitarias y endocraneales.<sup>2-5-7</sup>

Pocos casos han sido documentados en la literatura internacional. La mayoría son pacientes adultos con osteomielitis crónica.

Wilensky describió los primeros casos de osteomielitis del maxilar en pacientes pediátricos, en 1932.<sup>13</sup> El 80% de los casos eran menores de 2 meses de edad.

Las piezas dentarias de nuestro paciente estaban en buen estado, a diferencia del caso clínico descrito por Pinheiro,<sup>5</sup> quien puso énfasis en el mal estado dentario como uno de los principales factores predisponentes para el desarrollo de esta grave infección. Ravikiran<sup>3</sup> describió a un neonato con osteomielitis del maxilar y absceso orbitario. La inmadurez fisiológica del sistema inmune, los procedimientos diagnósticos y terapéuticos invasivos aumentan el riesgo en los recién nacidos. En ambos pacientes, el *Staphylococcus aureus* resultó ser el germen causal, al igual que en el caso presentado por Krishnan<sup>8</sup> y nuestro paciente.

El diagnóstico es fundamentalmente clínico y se complementa con tomografía computada de macizo craneofacial y resonancia magnética nuclear para visualizar con detalle las estructuras comprometidas.

La osteomielitis del hueso maxilar es una urgencia. Los pacientes deben ser internados para recibir tratamiento médico endovenoso y tópico con corticoides y solución salina hipertónica, asociado a *toillete* quirúrgica.

La mayoría de los casos de rinosinusitis viral se resuelven dentro de los 10 días, y retrasar la administración de antibióticos no aumenta el riesgo de complicaciones o la progresión a la cronicidad. La rinosinusitis bacteriana se

sospecha en casos de enfermedad persistente (más de 10 días sin mejoría), empeoramiento de su curso o inicio grave de fiebre (temperatura > 39 °C) y descarga nasal purulenta por, al menos, 3 días consecutivos. Las opciones terapéuticas de primera línea son 100 mg/kg/día de amoxicilina, 40 mg/kg/día de cefuroxime y 40 mg/kg/día de amoxicilina-clavulánico durante un período de 10 a 14 días.<sup>2-14</sup> Las radiografías no se consideran de utilidad en la rinosinusitis no complicada. En la complicada, son de elección la tomografía computada y la resonancia magnética con contraste. Los cultivos nasofaríngeos no son de utilidad para predecir el tipo de germen responsable de la sinusitis. La aspiración de senos se indica en inmunocomprometidos o falla terapéutica.

El antibiótico de elección para la osteomielitis del hueso maxilar es la clindamicina por vía endovenosa (30 mg/kg/día), debido a que, en nuestro país, más del 60% de las cepas de la comunidad corresponden a SAMR.

Al obtener el resultado del cultivo, se agregarán 20 mg/kg/día de rifampicina si se aísla *Staphylococcus aureus* sensible a ella. Cuando el agente causal sea resistente a la clindamicina, deberán indicarse 40 mg/kg/día de vancomicina o 20 mg/kg/día de teicoplanina.

El tratamiento quirúrgico consiste en el desbridamiento de los tejidos blandos y del hueso implicado, además de ampliar el complejo osteomeatal. Esto permite eliminar la fuente de infección y mejorar la vía de drenaje sinusal.<sup>(15)</sup>

## CONCLUSIÓN

El cuadro clínico de la osteomielitis del hueso maxilar en la infancia es característico. Es imperativo tener en cuenta la emergencia en los últimos años del SAMR como causante de infecciones graves.

Ante todo paciente con una rinosinusitis bacteriana que no responda al tratamiento antibiótico, se debe realizar la consulta inmediata con el especialista, ya que un tratamiento inadecuado puede derivar en una mala evolución y/o en la cronicidad del cuadro. ■

## REFERENCIAS

1. Anselmo-Lima WT, Sakano E, Tamashiro E, Nunes AA, et al. Rhinosinusitis: evidence and experience: October 18 and 19, 2013 - São Paulo. *Braz J Otorhinolaryngol* 2015;81(1 Suppl 1):S1-S49.
2. Suarez Nieto C, Gil-Carcedo García LM, Marco Algarra J, Medina JE, et al. Tratado de otorrinolaringología y cirugía de cabeza y cuello. 2.ª ed. Madrid: Panamericana; 2007:733-84.
3. Ravikiran J, Chacham S, Reddy UN, Rao JN, et al. A rare case of maxillary sinus osteomyelitis with intraorbital, extraconal abscess in a term low birth weight twin. *Int J Case Rep Images* 2015;6(3):132-7.
4. Ramadan HH. Pediatric sinusitis: update. *J Otolaryngol* 2005;34(Suppl 1):S14-7.
5. Pinheiro SD, Filho LD. Osteomielite odontogênica de osso maxilar em paciente de 2 anos e 11 meses. A propósito de um caso. *J Pediatr (Rio J)* 1994;70(3):175-7.
6. Wald ER. Sinusitis in children. *N Eng J Med* 1992;326(5):319-23.
7. Oxford LE, Mc Clay J. Complications of acute sinusitis in children. *Otolaryngol Head Neck Surg* 2005;133(1):32-7.
8. Krishnan N, Ramamoorthy N, Panchanathan S, Balasundaram JS. Infantile maxillary sinus osteomyelitis mimicking orbital cellulitis. *J Glob Infect Dis* 2014;6(3):125-7.
9. Precious D, Dalton M, Hoffman D. Infection of facial bones. *J Otolaryngol* 1990;19(3): 214-21.
10. Nobrega PF. Osteomielite dos ossos da face: tratamento cirúrgico com implantação de cadeias de gentamicina - PMMA. *Rev Bras Cir* 1987;77(1):33-7.
11. Byrjalsen A, Ovesen T, Kjaergaard T. *Staphylococcus aureus* is a major pathogen in severe acute bacterial rhinosinusitis. *Rhinology* 2014;52(1):48-52.
12. Payne SC, Benninger MS. *Staphylococcus aureus* is a major pathogen in acute bacterial rhinosinusitis: a meta-analysis. *Clin Infect Dis* 2007;45(10):e121-7.
13. Abraham O, Wilensky MD. Osteomyelitis of the jaws. *Arch Surg* 1932;25(1): 183-237.
14. Mansilla E. Otorrinolaringología pediátrica. Buenos Aires: Edimed; 2014:260-6.
15. Pincus DJ, Armstrong MB, Thaller SR. Osteomyelitis of the craniofacial skeleton. *Semin Plast Surg* 2009;23(2):73-9.