

Xantogranuloma juvenil solitario congénito. Caso clínico

Solitary and congenital juvenile xanthogranuloma. Case report

Dra. G. Leticia Lazarte^a, Dra. Paola C. Stefano^a, Dra. Marcela Bocian^a, Dra. Verónica Solernou^a,
Dr. Adrián Martín Pierini^a + y Dra. Andrea Bettina Cervini^a

RESUMEN

El xantogranuloma juvenil es una patología benigna y representa la forma más común de histiocitosis de células no Langerhans. Está caracterizado por la presencia de pápulas o nódulos firmes de coloración rosada o amarillo marronada, que comprometen, principalmente, la piel y, de forma excepcional, otros órganos. Es una entidad autolimitada con una involución espontánea en los primeros 5 años de vida.

Presentamos a una paciente de 1 mes de vida con una lesión congénita en el abdomen, cuya histopatología mostró la presencia de células gigantes multinucleadas de Touton, características de esta patología. Destacamos la presentación infrecuente de este tipo de lesión y la importancia de los múltiples diagnósticos diferenciales que se deben tener en cuenta debido a la edad de la paciente y a sus características.

Palabras clave: *histiocitosis de células no Langerhans, xantogranuloma juvenil, pared abdominal.*

ABSTRACT

Juvenile xanthogranuloma is a benign pathology and it represents the most common form of non-Langerhans cell histiocytosis. It is characterized by the presence of papules or firm nodules of a pinkish or yellow-brownish nature, which mainly compromise the skin and, exceptionally, other organs. It is a self-limited entity having a spontaneous regression during the first five years of life.

We report the case of a one-month-old patient who presented a congenital tumor in the abdomen, whose histopathology showed the presence of multinucleated giant Touton cells, which are typical of this pathology. We emphasize the rare occurrence of this type of lesion and the importance of the multiple differential diagnosis to be taken into account due to the age of the patient and the characteristics of the lesion.

Key words: *histiocytosis, non-Langerhans cell, juvenile xanthogranuloma, abdominal wall.*

<http://dx.doi.org/10.5546/aap.2017.e9>

INTRODUCCIÓN

El xantogranuloma juvenil (XGJ) es una patología benigna y representa la forma más común de histiocitosis de células no Langerhans. Aparece, con mayor frecuencia, durante el primer año de vida y la forma de presentación congénita no es habitual. Es una entidad autolimitada con una involución espontánea en los primeros 5 años de vida. Clínicamente, está caracterizado por la presencia de pápulas o nódulos firmes de coloración rosada o amarillo marronada, que comprometen, principalmente, la piel y, de forma excepcional, otros órganos. Estas lesiones se presentan, con mayor frecuencia, de forma múltiple.

En el caso de nuestra paciente, es importante destacar la edad y la forma de presentación, ya que son inusuales.

CASO CLÍNICO

Paciente de sexo femenino, de 1 mes de vida, nacida a término, de peso adecuado para la edad gestacional, sin antecedentes personales ni familiares de importancia. Fue traída a la consulta por presentar una lesión congénita en el abdomen, en la región supraumbilical (*Figura 1. a-b*). Al momento del examen físico, se observaba un nódulo de coloración azulada de 1 cm de diámetro aproximadamente, de consistencia duro-elástica, no adherido a los planos profundos. El resto del examen físico, conservado. Se plantearon como diagnósticos presuntivos de un nódulo congénito único en un lactante el neuroblastoma, el pilomatrixoma, el mastocitoma solitario y el hemangioma subcutáneo. Se solicitó una ecografía de partes blandas, en la que se observó una imagen en el tejido celular subcutáneo redondeada, hipocóica, no vascularizada, de bordes netos de 0,8 x 0,6 x 0,4 cm (*Figura 2*), y un examen de sangre (hemograma, hepatograma, proteinograma y función renal), cuyos valores estuvieron dentro de los límites normales.

Se decidió, entonces, realizar exéresis de la lesión nodular en forma completa y un análisis anatomopatológico.

En el estudio histopatológico, se observó

a. Servicio de Dermatología. Hospital Nacional de Pediatría "Prof. Dr. Juan P. Garrahan". Buenos Aires, Argentina.

Correspondencia:

Dra. Leticia Lazarte, letilazarte@gmail.com

Financiamiento: Ninguno.

Conflicto de intereses: Ninguno que declarar.

Recibido: 28-2-2016

Aceptado: 1-9-2016

dermis engrosada, en la que se identificó una lesión nodular relativamente circunscrita, no encapsulada, constituida por una densa población de células de poligonales a fusadas, histoides con núcleos elongados de cromatina homogénea, citoplasma con xantomización focal, que se disponían en playas sólidas, con numerosas células gigantes multinucleadas de tipo Touton y regueros de linfocitos entremezclados.

El estudio de inmunohistoquímica mostró: vimentina (+) citoplasma intenso y patrón

difuso, CD68(+) patrón citoplasmático granular y difuso, CD34(-), CD1a(-), Ki67: con fracción de proliferación de 7-8% (Figura 3). Con este resultado, se llegó al diagnóstico de XGJ, por lo que se completaron los estudios con un examen oftalmológico y una radiografía de tórax. Todos ellos fueron normales, y se descartó, así, compromiso extracutáneo. Actualmente, la paciente se encuentra en seguimiento clínico y, luego de un año de la exéresis, no presentó recidiva de la lesión ni aparición de nuevas lesiones.

FIGURA 1.a-b. *Nódulo azulado en la pared abdominal*

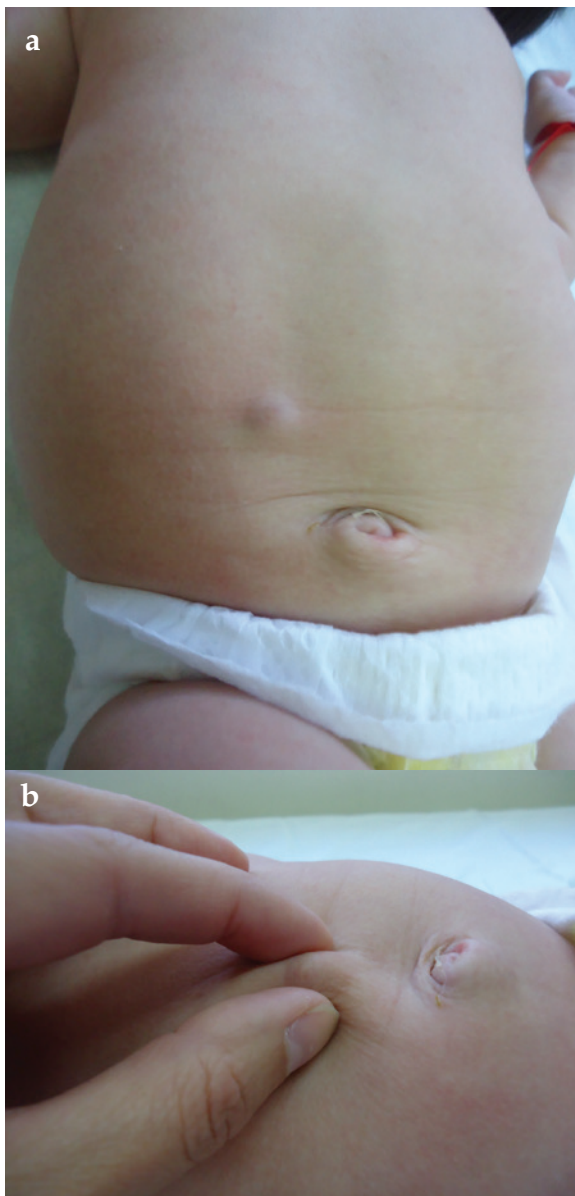


FIGURA 2. *Ecografía de partes blandas; imagen en el tejido celular subcutáneo redondeada, hipoeoica, no vascularizada, de bordes netos*

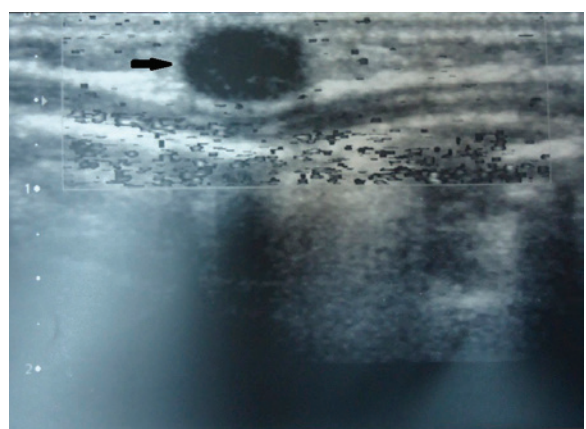
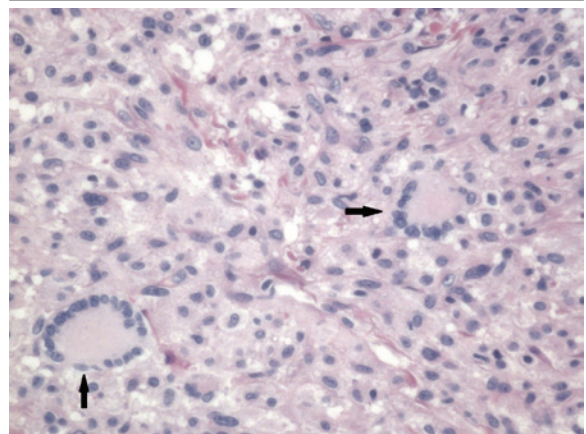


FIGURA 3. *Histopatología: infiltrado de células espumosas (histiocitos) con reacción de cuerpo extraño; células gigantes de Touton (H-E, 40x)*



DISCUSIÓN

El XGJ es una patología benigna y representa la forma más común de histiocitosis de células no Langerhans. No tiene predilección por sexo ni por raza.¹ Aparece dentro del primer año de vida en el 67% de los casos y, en el 20%-35%, es congénito. Es una entidad autolimitada con una involución espontánea en los primeros 5 años de vida.

Su etiología no está completamente definida, pero, en la actualidad, se lo incluye dentro del grupo de histiocitosis derivadas de las células dendríticas.^{2,3} El término "xanto" tiene relación con las células histiocíticas que tienen un grado progresivo de lipidización en ausencia de un trastorno metabólico.^{3,4}

Clínicamente, el XGJ suele presentarse como una pápula o nódulo firme de coloración rosada o amarillo amarronado, con presencia de telangiectasias en su superficie, bien delimitada, asintomática. Pueden ser únicas o múltiples.⁴ De acuerdo con el tamaño, Gianotti propone dos formas: la micronodular, más frecuente, con un tamaño menor de 10 mm, y la macronodular, mayor de 10 mm.⁵ Esta última forma está relacionada, con más frecuencia, con afectación sistémica; el compromiso ocular es el más habitual. Excepcionalmente, se encuentra compromiso de otros órganos, entre ellos, del sistema nervioso central, pulmones, hígado y bazo.² El hallazgo histopatológico característico es la presencia, en la dermis, de un denso infiltrado de células espumosas (histiocitos) con reacción de cuerpo extraño y células gigantes de Touton, patognomónicas de esta entidad. En la inmunohistoquímica, las células de Touton son positivas para CD68 (marcador de macrófagos), mientras que muestran negatividad para S100 y CD1a, lo que descarta histiocitosis de células de Langerhans.⁶

Con respecto a los diagnósticos diferenciales planteados, en el caso del neuroblastoma, se puede observar que compromete, con frecuencia, la región abdominal, pero se manifiesta como una masa fija y dura al palparlo,⁷ y, en la piel, puede manifestarse como nódulos firmes e indoloros, frecuentemente, mamelonados y móviles sobre los planos profundos. Tienen aspecto violáceo con halo de vasoconstricción angiomatoso.⁸

El pilomatrixoma se presenta como un nódulo subcutáneo, pero de consistencia dura, debido al depósito de calcio, de forma irregular o mamelonada, que crea poco relieve. Es más palpable que visible y la localización más frecuente es en la región cefálica y en los

miembros superiores.⁹ Además, en la ecografía, se puede presentar como una lesión bien delimitada, con halo hipoecogénico periférico, que presenta microcalcificaciones aisladas, o como un nódulo totalmente calcificado, con intensa sombra acústica posterior, el cual no presenta halo periférico.¹⁰

El mastocitoma solitario se manifiesta como una placa infiltrada de consistencia elástica de coloración rosada-amarillenta o marrón, pero se diferencia por ser pruriginosa con aspecto de piel de naranja.¹¹

Los hemangiomas subcutáneos o profundos pueden presentarse como tumores cubiertos por piel normal de consistencia blanda y límites imprecisos al palparlos.^{12,13} La piel que los recubre puede tener un discreto tinte azulado, pero se visualizan, en la ecografía doppler color, como una lesión ecogénica con gran cantidad de vasos en su interior.^{14,15}

CONCLUSIÓN

Ante la presencia de un nódulo congénito en un lactante, es importante, para el médico tratante, tener en cuenta los distintos diagnósticos diferenciales, ya que algunos de estos pueden comprometer la vida del paciente, y, a su vez, es importante jerarquizar la realización de un estudio histopatológico para definir el diagnóstico. ■

REFERENCIAS

1. Bocian M. Xantogranuloma juvenil. En Larralde M, Abad E, Luna P. *Dermatología Pediátrica*. 2.ª ed. Buenos Aires: Journal; 2010. Págs.430-1.
2. Bujan MM, Sosa G, Cervini AB, Laterza A, et al. Xantogranuloma juvenil: experiencia en un hospital pediátrico. *Dermatol Argent* 2010;16(4):262-7.
3. Satter EK, High WA. Langerhans cell Histiocytosis: are view off the current recommendations of the Histiocyte Society. *Pediatr Dermatol* 2008;25(3):291-5.
4. Gelmetti C, Caputo R. Non-Langerhans cell histiocytosis. En Wolf K, Goldsmith LA, Katz S, Gilchrist B, et al. *Fitzpatrick Dermatología en Medicina General*. 7.ª ed. Buenos Aires: Panamericana; 2009. Págs.1424-34.
5. Gianotti F, Caputo R. Histiocytic syndromes: a review. *J Am Acad Dermatol* 1985;13(3):383-404.
6. López Zaragoza L, Rodríguez Acar M, Ramos Garibay JA. Xantogranuloma juvenil solitario. *Dermatología Rev Mex* 2007;51(3):112-6.
7. Balaguer J, Castel V. Neuroblastoma. *An Pediatr Contin* 2008;6(5):276-83.
8. Cestari S. Tumores, nódulos y hamartomas. En Pueyo de Casabé ST, Valverde R. *Dermatología neonatal*. Buenos Aires: Artes Gráficas Buschi; 2005. Págs.293-5.
9. Concha MR, Farías MM, Abarzúa A, Droppelmann N, et al. Pilomatrixoma: una presentación clínica inusual. *Arch Argent Pediatr* 2011;109(6):e116-8.
10. Whittle PC, Martínez W, Baldassare G, Smoje G, et al.

- Pilomatrixoma: Diagnóstico ecotomográfico. *Rev Méd Chile* 2003;131(7):735-40.
11. Pérez Elizondo AD, García Hernández JF. Mastocitoma cutáneo solitario: presentación de un caso. *Rev Argent Dermatol* 2012;93(3). [Acceso: 6 de septiembre de 2016]. Disponible en: http://www.scielo.org.ar/scielo.php?script=sci_arttext&pid=S1851-300X2012000300006.
 12. Larralde M, Gomar Alborch B. Hemangiomas Infantiles: revisión y actualización. *Pediátr Panamá* 2008;37(2):59-64.
 13. Redondo P. Malformaciones vasculares (I). Concepto Clasificación Fisiopatogenia y manifestaciones clínicas. *Actas dermosifilgr* 2007;98(3):141-58.
 14. García Monaco R, Krendiel T, Giachetti A. Malformaciones vasculares: claves diagnósticas para el radiólogo. *Rev Argent Radiol* 2012;76(4): 301-13.
 15. Blumenthal L. Tumores de partes blandas. Aportes del ultrasonido para su diagnóstico. *Rev Hosp Niños (B Aires)* 2011;53(241):78-83.