Arch Argent Pediatr 2019;117(5):294-300 / 294

¿Sirven los hallazgos prequirúrgicos para interpretar las lesiones ováricas neoplásicas y no neoplásicas e influir en las decisiones quirúrgicas en niñas y adolescentes?

Can preoperative findings help to interpret neoplastic and non-neoplastic lesions of ovary and affect surgical decisions in children and adolescents?

Prof. Asist. İdil R. User[a], Prof. Asoc. Süleyman C. Karakuş[a], Prof. Bülent H. Özokutan[a], Dr. Vedat Akçaer[a], Dr. Bayram Burulday[a] y Prof. Haluk Ceylan[a]

RESUMEN

Antecedentes. Las masas ováricas son frecuentes en la población pediátrica. Suele realizarse cirugía conservadora de los ovarios porque la mayoría son quistes benignos o funcionales.

Objetivo. Investigar qué hallazgos prequirúrgicos sirven para diferenciar la patología de las lesiones ováricas, influir en las decisiones quirúrgicas y predecir la posibilidad de conservar los ovarios.

Método. Se incluyeron pacientes operadas con diagnóstico de masa ovárica. Revisión retrospectiva de edad, síntomas, examen físico, marcadores tumorales, características radiológicas y resultados anatomopatológicos.

Resultados. Durante el estudio, se operaron 98 pacientes y se incluyeron 86. Media de edad: 9,7 ± 5,62 años. Las patologías no neoplásicas representaron el 68,6 %, las neoplásicas, el 31,4 %, la tasa de malignidad, el 4,6 %. Las neoplasias incluyeron componente sólido, ausencia de torsión ovárica y diámetro >9 cm ($p < 0,001$;$p < 0,001$; $p = 0,001$).Se halló torsión anexial en el 34,9 %. El diámetro medio no difirió significativamente entre los grupos con o sin torsión; la incidencia de torsión fue mayor en las masas <6 cm ($p = 0,019$). Se realizó cirugía conservadora de los ovarios en 48 pacientes (55,8 %) y ooforectomía, en 38 (44,2 %). El tratamiento dependió de la naturaleza ($p < 0,001$) y del tamaño ($p < 0,001$) de la lesión pero no de la edad y la torsión.

Conclusión. Una masa puramente quística <9 cm, con torsión y marcadores negativos indica masa no neoplásica. La presencia de un componente sólido y la ausencia de torsión están asociadas con riesgo de cáncer.

Palabras clave: *niña, ovario, cirugía, tratamientos conservadores de órganos.*

http://dx.doi.org/10.5546/aap.2019.294
Texto completo en inglés:
http://dx.doi.org/10.5546/aap.2019.eng.294

Cómo citar: User IR, Karakuş SC, Özokutan BH, Akçaer V, et al. ¿Sirven los hallazgos prequirúrgicos para interpretar las lesiones ováricas neoplásicas y no neoplásicas e influir en las decisiones quirúrgicas en niñas y adolescentes? *Arch Argent Pediatr* 2019; 117(5):294-300.

a. Facultad de Medicina de Gaziantep Üniversitesi, Departamento de Cirugía Pediátrica, Gaziantep, Turquía.

Correspondencia:
Dr. Süleyman C. Karakuş:
sckarakus@yahoo.com

Financiamiento:
Ninguno.

Conflicto de intereses:
Ninguno que declarar.

Recibido: 23-1-2019
Aceptado: 1-5-2019

INTRODUCCIÓN

Las masas ováricas son frecuentes en la población infantojuvenil y son las neoplasias ginecológicas más comunes en la niñez. Las neoplasias ováricas (benignas y malignas) representan aproximadamente el 1% de todos los tumores en niñas y adolescentes.[1] Dada la prolongada esperanza de vida de las niñas, es importante conservar la función de los ovarios y la fertilidad en este grupo etario. Esto lleva a una tendencia a realizar cirugías conservadoras de los ovarios en las pacientes pediátricas con lesiones quísticas y sólidas.[2,3] No obstante, una fuerte presunción de tumor maligno, la destrucción del tejido ovárico por parte de la masa y la necrosis causada por la torsión podrían requerir una ooforectomía.[2,3]

El objetivo de este estudio fue investigar qué hallazgos prequirúrgicos sirven para diferenciar la patología de las lesiones ováricas, influir en las decisiones quirúrgicas y predecir la posibilidad de conservar los ovarios.

POBLACIÓN Y MÉTODOS

En nuestro estudio, se incluyeron pacientes operadas con diagnóstico de masa ovárica en la Clínica de Cirugía Pediátrica entre 2000 y 2015. Las indicaciones para el tratamiento quirúrgico incluyeron síntomas atribuidos a la masa, sospecha de tumor maligno, falta de respuesta al manejo conservador y presencia de abdomen

agudo. Se revisaron los registros de todas las pacientes de manera retrospectiva para determinar la edad, los síntomas, los hallazgos del examen físico, los marcadores tumorales, las características radiológicas, las notas quirúrgicas y los resultados de los estudios anatomopatológicos. El estudio fue aprobado por el Comité Local de Ética para Investigaciones Clínicas.

Los análisis estadísticos se realizaron con el programa SPSS, versión 15.0 (SPSS Inc., Chicago, IL, EE. UU.); un valor de $p < 0,05$ se consideró estadísticamente significativo. Se utilizó la prueba de Shapiro-Wilk para evaluar si los datos tenían una distribución normal. Los datos numéricos se compararon con la prueba de la U de Mann-Whitney. La prueba de χ^2 se utilizó para estudiar la relación entre las variables categóricas. Se usó la curva ROC para calcular el punto de corte.

RESULTADOS

a) Datos descriptivos

En este período, se trató a 98 niñas de entre 0 y 16 años de edad, pero se incluyó en el estudio a 86 de ellas; se excluyeron 12 pacientes debido a la pérdida de las historias clínicas y a información inadecuada. Se observaron 88 masas ováricas en 86 niñas. Dos pacientes tenían masas bilaterales: una recién nacida con quistes foliculares masivos bilaterales y una adolescente con quistes serosos simples. La edad de las pacientes varió entre 0 y 16 años, y la media de edad fue de 9,7 ± 5,62 años. Las lactantes menores de 1 año representaron el 17,4 % de los casos. Los síntomas que motivaron la consulta incluyeron dolor abdominal crónico (n = 32; 37,2 %) y menstruación irregular o dismenorrea (n = 16; 18,6 %). Seis pacientes asistieron a la clínica pediátrica con síntomas de pubertad precoz; en ellas, las masas ováricas se revelaron en los estudios complementarios. En 12 pacientes, el diagnóstico se realizó durante el control prenatal. Se detectó abdomen agudo en 23 niñas (26,7 %).

Se analizaron los marcadores tumorales en 25 pacientes durante el período prequirúrgico. La AFP estaba elevada en tres pacientes con los siguientes diagnósticos: teratoma quístico maduro, disgerminoma y teratoma inmaduro. La concentración de CA 19-9 era alta en cuatro pacientes: dos casos de teratoma quístico maduro, uno de quiste dermoide y uno de teratoma inmaduro. La concentración de CA-125 era alta en los casos de teratoma quístico maduro, quiste dermoide, teratoma inmaduro y endometriosis (una paciente con cada diagnóstico). Ninguna de las pacientes tenía una concentración elevada de β-hCG. Todas las pacientes con marcadores tumorales elevados tenían patologías neoplásicas, excepto la niña con endometriosis y CA-125 alto. Las pacientes con pubertad precoz tenían quiste folicular (n = 3), cistoadenoma seroso (n = 2) y tumor de células de la granulosa juvenil (n = 1). En ellas, se detectó una concentración alta de estrógeno.

El lado derecho se vio afectado en 48 pacientes (55,8 %), el lado izquierdo, en 36 (41,9 %), y ambos lados, en 2 (2,3 %). La media del diámetro mayor de la masa, medido por ecografía, fue de 8,25 ± 4,59 cm (intervalo: 3-24 cm). Mediante ecografía se observaron masa quística en 57 pacientes (66,3 %), componente sólido en 5 (5,8 %) y componentes quísticos y sólidos en 24 (27,9 %). El tratamiento quirúrgico fue laparoscopía en 16 pacientes (18,6 %), con cirugía conservadora de los ovarios en 15, y laparotomía en 70 pacientes (81,3 %), con cirugía conservadora de los ovarios en 33.

Se halló torsión anexial en 30 casos (34,9 %). El diámetro medio de los ovarios con torsión era de 7,08 ± 3,73 cm y de aquellos sin torsión, de 8,8 ± 4,9 cm. Esta diferencia no fue estadísticamente significativa ($p = 0,069$). Sin embargo, la incidencia de torsión fue menor en las masas >6 cm en comparación con otras más pequeñas. El porcentaje de torsión fue del 25,5 % y del 51,6 % en cada grupo, respectivamente, y la diferencia fue estadísticamente significativa ($p = 0,019$). La lesión fue puramente quística en el 80 % de las pacientes y con componentes quísticos y sólidos en el 20 %. No se detectó torsión en ninguna de las lesiones puramente sólidas.

En la *Tabla 1*, se presentan los diagnósticos histopatológicos de las patologías no neoplásicas y neoplásicas.

b) Parámetros de predicción de la patología: edad, tamaño, características ecográficas, torsión anexial *(Tabla 2)*

Se dividió a las pacientes en dos grupos según la patología: neoplásica y no neoplásica. No se observaron diferencias estadísticamente significativas en cuanto a la edad con respecto al grupo patológico ($p = 0,470$). No obstante, todas las lactantes menores de 1 año, excepto una con cistoadenoma seroso, tenían patologías no neoplásicas, concretamente, degeneración quística debido a torsión intrauterina, quiste folicular o quiste simple. La diferencia en cuanto a la media del diámetro mayor fue estadísticamente

significativa ($p = 0,001$). El análisis de la curva ROC demuestra que el tamaño de la lesión es bastante característico para predecir el resultado del estudio anatomopatológico. El punto de corte establecido en 9 cm representa una sensibilidad del 59,26 % (intervalo de confianza [IC] del 95 %: 38,8-77,6) y una especificidad del 81,36 % (IC del 95 %: 69,1-90,3;$p = 0,001$). La naturaleza quística o sólida de la lesión guarda una relación estadísticamente significativa con el grupo patológico ($p < 0,001$). Solo dos pacientes con neoplasias benignas tenían torsión ovárica: una con quiste dermoide y otra con cistoadenoma seroso papilar. La presencia de torsión fue mayor en el grupo de patología no neoplásica ($p < 0,001$).

c) Tasas de conservación de los ovarios con respecto a la edad, el tamaño, las características ecográficas y la torsión anexial *(Tabla 3)*

Las diferencias entre los grupos con respecto a la edad y la presencia de torsión ovárica no fueron estadísticamente significativas ($p = 0,107$ y $p = 0,258$, respectivamente). Al comparar los diámetros medios de las masas, la diferencia fue estadísticamente significativa ($p < 0,001$). También se observó que el tipo de tratamiento quirúrgico estaba relacionado con la naturaleza de la masa ($p < 0,001$).

Los estudios anatomopatológicos revelaron necrosis en seis de las 16 muestras con torsión obtenidas en el grupo en que se realizó una

Tabla 1. *Diagnóstico patológico*

No neoplásico (n = 59; 68,6 %)	**Neoplásico** (n = 27; 31,4 %)
Quiste folicular (n = 21; 24,4 %)	Quiste dermoide (n = 7; 8,1 %)
Quiste simple (n = 17; 19,7 %)	Teratoma quístico maduro (n = 6; 7 %)
Quiste de cuerpo lúteo (n = 12; 13,9 %)	Disgerminoma (n = 2; 2,3 %)
Quiste seroso (n = 5; 5,8 %)	Teratoma inmaduro (n = 2; 2,3 %)
Quiste hemorrágico (n = 2; 2,3 %)	Cistoadenomamucinoso (n = 3; 3,4 %)
Endometriosis (n = 1; 1,1 %)	Tumor mucinoso de escasa malignidad (n = 3; 3,4 %)
Edema masivo de ovario (n = 1; 1,1 %)	Cistoadenoma seroso papilar (n = 3; 3,4 %)
	Tumor de células de la granulosa juvenil (n = 1; 1,1 %)

Tabla 2. *Características clínicas según la patología*

	No neoplásica N: 59	**Neoplásica N: 27**	**Valor *p***
Media de edad (años)	9,4 ± 6,2	10,4 ± 3,8	0,470
Media del diámetro mayor (cm)	6,8 ± 2,8	11,2 ± 5,9	0,001
Naturaleza			
Quística	51 (89,5 %)	6 (10,5 %)	
Sólida	1 (20 %)	4 (80 %)	<0,001
Quística y sólida	7 (29,2 %)	17 (70,8 %)	
Torsión ovárica			
Presente	28 (93,3 %)	2 (6,7 %)	<0,001
Ausente	31 (55,4 %)	25 (44,6 %)	

Tabla 3. *Características clínicas según el tratamiento quirúrgico*

	Ooforectomía N: 38	**Cirugía conservadora de los ovarios N: 48**	**Valor *p***
Media de edad (años)	8,6 ± 6,04	10,6 ± 5,1	0,107
Media del diámetro mayor (cm)	10,2 ± 5,3	6,8 ± 3,1	<0,001
Naturaleza			
Quística	16 (28,1 %)	41 (71,9 %)	
Sólida	4 (80 %)	1 (20 %)	<0,001
Quística y sólida	18 (75 %)	6 (25 %)	
Torsión ovárica			
Presente	16 (53,3 %)	14 (46,7 %)	0,258
Ausente		22 (39,3 %)	34 (60,7 %)

ooforectomía. En los últimos años, nuestra política institucional evolucionó hacia la conservación de los ovarios en las pacientes con torsión.

DISCUSIÓN

Los quistes ováricos son frecuentes en todos los grupos etarios de la población pediátrica debido a diferentes disfunciones hormonales. Las hormonas maternas y placentarias en la infancia, la liberación de gonadotropina por parte de la hipófisis que está en desarrollo en los prepúberes y la ovulación disfuncional en la adolescencia son los mecanismos causantes de los quistes ováricos.[1] El desafío del tratamiento de las niñas con quistes ováricos es detectar un pequeño porcentaje de lesiones neoplásicas entre todas las otras, que son prácticamente fisiológicas.[2] Si bien la presentación clínica, los resultados de laboratorio y los hallazgos radiológicos sirven para el diagnóstico diferencial, no es posible establecer un diagnóstico preciso antes de obtener los resultados del estudio anatomopatológico. Tomar una decisión entre un tratamiento conservador o quirúrgico, un abordaje abierto o mínimamente invasivo y la conservación de los ovarios o la ooforectomía es una cuestión que los médicos que tratan estas afecciones deben encarar. La mayor ventaja es la ocurrencia más frecuente de masas ováricas benignas en comparación con las malignas en la edad pediátrica, lo que permite un abordaje más conservador para preservar los ovarios.

En nuestro estudio, la media de edad de las pacientes fue de 9,7 años, con un rango de 0 a 16 años. Esta media de edad fue menor que la observada en otros estudios de cohorte más grandes.[3-5] Esto podría atribuirse a la gran proporción de lactantes menores de 1 año en nuestro estudio. El uso extendido de ecografías y controles prenatales permite realizar un diagnóstico temprano, a una edad en la que aún no se presentan síntomas. Además, este estudio se realizó solo con cirujanos pediátricos que trataban a los pacientes más jóvenes.

Los marcadores tumorales pueden estar elevados en los casos de tumores ováricos epiteliales y de la célula germinativa malignos, por lo que pueden usarse como parámetro en el seguimiento de estas pacientes.[6] Hubo cuatro pacientes entre 25 con marcadores tumorales elevados. No es posible sacar una conclusión estadística a partir de estos datos debido a la pequeña cantidad; sin embargo, en estudios previos, se observó que los marcadores estaban elevados en un grupo menor, incluso entre las patologías malignas. No obstante, igualmente se recomienda realizar el análisis de estos marcadores porque, si los resultados son positivos, pueden usarse durante el seguimiento después de la cirugía.[7] Una concentración alta de hormonas y la pubertad precoz pueden observarse en los tumores del estroma de los cordones sexuales y en los quistes ováricos autónomos.[1,8] En nuestro estudio, se diagnosticó

FIGURA 1. *Tipos de tratamiento quirúrgico*

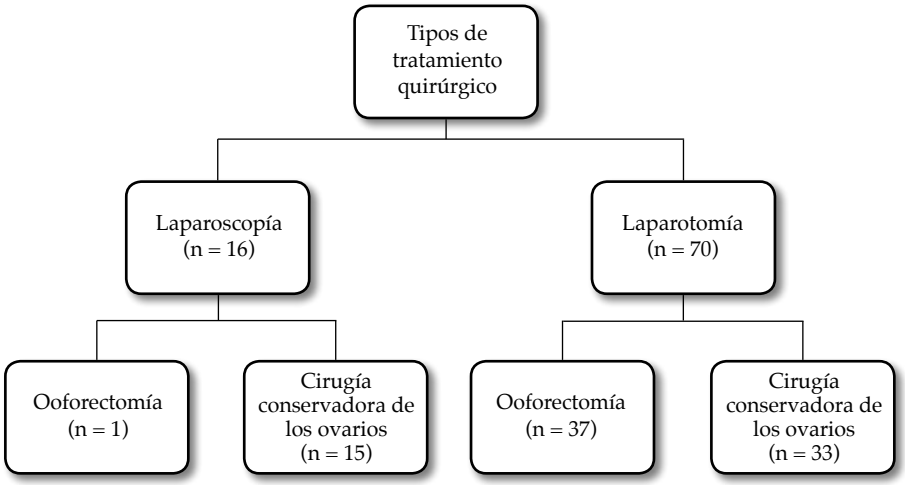

a seis pacientes con pruebas realizadas debido al desarrollo puberal temprano; todas tenían patologías benignas. Es posible concluir que, en el caso de los síntomas clínicos de los tumores hormonalmente activos, podría justificarse la cirugía conservadora de los ovarios. La resonancia magnética (RM) es excelente para determinar las patologías ováricas en cuanto al tamaño, el origen de la masa, la presencia de componentes sólidos y quísticos y la relación con los órganos adyacentes.[9] Sin embargo, una gran desventaja es la necesidad de sedación en la población pediátrica, los altos costos y la falta de disponibilidad de equipos para casos de emergencia en nuestro hospital. En esta institución, la primera modalidad utilizada para la obtención de imágenes es la ecografía, y se sumaron los estudios de cortestransversales para ciertos casos.

Los quistes ováricos causados por ovulación disfuncional o irregularidades hormonales son frecuentes durante la evaluación de niñas y adolescentes, pero no es posible ignorar la posibilidad de un tumor maligno. Papic y col., revisaron a 150 pacientes pediátricas con masa ovárica y evaluaron los factores de predicción de cáncer. Hallaron que una masa ovárica <10 cm, sin componente sólido ni marcadores positivos tiene una probabilidad de tumor maligno del 0,25 %.[5] En nuestro estudio, investigamos la relación de la edad, el tamaño, las características ecográficas y la torsión anexial con la patología. La media de la edad de las pacientes fue similar en los grupos de lesión neoplásica y no neoplásica y no se observaron diferencias estadísticas en nuestro estudio. Se preveía que la media de edad sería mayor en las pacientes con lesiones neoplásicas dado que la mayoría de las pacientes tenían más de 6 años y estaban en el período perimenárquico. Sin embargo, el grupo con patología no neoplásica tenía una distribución etaria bimodal, que incluye a lactantes y adolescentes con respecto a la mayor actividad hormonal. Por este motivo, la media matemática de este grupo de pacientes fue de 9,5 años. El diámetro medio de las lesiones fue significativamente mayor en el grupo con patología neoplásica. Se definió un punto de corte significativo de >9 cm para definir las patologías neoplásicas. Las lesiones quísticas fueron con mayor frecuencia no neoplásicas, y las masas con componentes sólidos tenían más propensión a ser neoplásicas. La mayoría de las pacientes con torsión tenían patologías no neoplásicas, y ninguna era maligna. A la vista de estos hallazgos, se podría inferir que una masa puramente quística con un diámetro <9 cm con torsión sea más probablemente no neoplásica. Un estudio retrospectivo realizado en 502 pacientes respalda nuestras observaciones e informa que la presencia de un componente sólido, un diámetro >9 cm y la ausencia de torsión están asociados con un aumento del riesgo de cáncer.[7] Nuestros resultados coincidieron con esos hallazgos, pero los casos benignos y malignos estaban agrupados como patologías neoplásicas y se las comparó con las patologías no neoplásicas en nuestro estudio.

La torsión ovárica tiene una distribución etaria bimodal; una en la infancia y la otra en el período perimenárquico. En las teorías etiológicas, esto se atribuye a la estimulación hormonal, y la torsión ovárica es sumamente rara en los casos malignos durante la niñez. Sin embargo, pueden verse tumores benignos, como el teratoma maduro o el quiste dermoide, junto con este fenómeno. En nuestra serie, la torsión ovárica estuvo asociada con lesiones no neoplásicas en el 93,3 % de los casos. La torsión fue más frecuente entre las masas <6 cm y de naturaleza quística. Estas observaciones pueden explicarse por la pelvis poco profunda de las niñas, que no permite la movilización de las masas grandes, y la mayor fuerza gravitacional del componente sólido visto en los casos de lesiones neoplásicas. Las adherencias en los casos malignos también podrían contribuir a la falta de movimiento de los anejos.[10,11]La bibliografía actual no respalda ni desalienta la práctica rutinaria de una ovariopexia en la población pediátrica. No existe evidencia suficiente sobre los beneficios de una ovariopexia y tenemos en consideración que los órganos anexiales de las niñas y adolescentes, que se encuentran en una fase de rápido crecimiento de la vida, podrían verse afectados negativamente por las suturas de una ovariopexia.[12] Por estos motivos, se justifica una ovariopexia solo en las pacientes con torsión ovárica recurrente y en caso de un solo ovario.

La laparoscopía es una forma segura y eficaz de abordar las masas ováricas. Además de los beneficios ya conocidos de la laparoscopía, como una incisión pequeña, una recuperación rápida y riesgo mínimo de adherencias, permite una excelente visualización y manipulación en las niñas con pelvis pequeña, con una cirugía conservadora de los ovarios y pérdida mínima de sangre.[1] En un estudio que documentó a 158 pacientes sometidas a cirugía laparoscópica por un trastorno ginecológico, fue necesario cambiar a una laparotomía en solo dos casos debido a

adherencias y masa gigante que no permitía la inserción de los trócares. Varios procedimientos, como la quistectomía, el drenaje del quiste, la detorsión, la ovariopexia y la ooforectomía, se realizaron con pocas complicaciones, que fueron menores.[13] Desde 2012, realizamos 16 cirugías laparoscópicas y casi todas fueron cirugías conservadoras de los ovarios. El motivo del alto porcentaje de laparotomías fue el poco tiempo transcurrido desde la introducción de la laparoscopía en nuestra institución en el período total del estudio. Este estudio cubre a las pacientes tratadas durante 15 años, pero fue posible utilizar la laparoscopía recién en los últimos 3 años de este período. La laparoscopía y la cirugía conservadora de los ovarios deben utilizarse siempre que sea posible en las patologías pélvicas porque existe un gran riesgo de recurrencia, incluso con las lesiones benignas, y las adherencias pélvicas podrían causar efectos desfavorables en la fertilidad futura.[1,4,6]Taskinen y col. describieron una serie de pacientes con teratoma maduro y el 23 % tenía tumores ováricos contralaterales metacrónicos. Realizaron una ooforectomía en los tumores primarios en todas las pacientes y cirugía conservadora de los ovarios en los casos de recurrencia.[14] Se examinó a las pacientes operadas mediante la técnica de extirpación para detectar la presencia de tejido ovárico en las paredes del quiste y no se observó ningún tejido en el 86,7 % y solo en cuatro pacientes con diagnóstico de endometriosis se halló tejido ovárico de 1 mm de espesor.[15] Todas estas experiencias y hechos nos llevaron a considerar un abordaje más conservador para preservar los ovarios y mínimamente invasivo.

La aspiración de los quistes ováricos es una de las opciones de tratamiento de los quistes detectados durante el control prenatal o la lactancia. La lógica de esta técnica es que casi todos los casos en este grupo etario son benignos y tienden a resolverse espontáneamente. Sin embargo, existe el riesgo de torsión y pérdida de tejido ovárico durante el período de conducta expectante.[16] La aspiración simple de los quistes puede realizarse con guía ecográfica o con asistencia laparoscópica. No obstante, es necesario conocer con seguridad el origen del quiste porque las lesiones quísticas de la estructura intestinal, renal o retroperitoneal pueden confundirse con quistes ováricos. También existe el riesgo de recurrencia con la técnica de aspiración simple.[17] En este hospital, preferimos la quistectomía asistida por laparoscopía y la conservación de los ovarios en lugar de la aspiración por los riesgos antes mencionados. Nuestro abordaje de los quistes ováricos simples prenatales es la conducta expectante. Pero en los casos de quistes de diámetros muy grandes, con componentes sólidos, con síntomas como obstrucción intestinal y sospecha de origen quístico en un lugar diferente a los ovarios, recurrimos a opciones quirúrgicas. En una revisión sistemática reciente que estudió el pronóstico de los quistes ováricos fetales, se halló que los quistes grandes y complejos representan, en su mayoría, torsión ovárica intrauterina, y se prefiere el tratamiento quirúrgico temprano durante el seguimiento de estas pacientes.[18] Todas las pacientes de nuestro grupo prenatal tenían masas quísticas >5 cm, y cinco de ellas, torsión intrauterina y pérdida ovárica.

CONCLUSIONES

En este estudio retrospectivo, demostramos que el tamaño y la naturaleza de las masas ováricas y la presencia de torsión podrían predecir el tipo de patología en el período prequirúrgico. El hallazgo de una masa puramente quística <9 cm, con torsión y marcadores negativos, es indicativa de una masa no neoplásica, mientras que la presencia de un componente sólido y la ausencia de torsión están asociadas con un mayor riesgo de cáncer. Siempre que sea posible, se debe optar por la cirugía conservadora de los ovarios, teniendo en cuenta la fertilidad futura y la menor incidencia de cáncer en este grupo etario. Esta información podría sumar para tomar una decisión quirúrgica en favor de la ooforectomía o de la cirugía conservadora de los ovarios. Se requieren estudios prospectivos futuros para establecer claramente un algoritmo basado en la evidencia para el tratamiento de las masas ováricas. ■

REFERENCIAS

1. Brandt ML, Helmrath MA. Ovarian cysts in infants and children. *Semin Pediatr Surg*. 2005; 14(2):78-85.
2. Brookfield KF, Cheung MC, Koniaris LG, Sola JE, Fischer AC. A population-based analysis of 1037 malignant ovarian tumors in the pediatric population. *J Surg Res*. 2009; 156(1):45-9.
3. Zhang M, Jiang W, Li G, Xu C. Ovarian masses in children and adolescents –an analysis of 521 clinical cases. *J Pediatr Adolesc Gynecol*. 2014; 27(3):e73-7.
4. Kanizsai B, Örley J, Szigetvari I, Doszpod J. Ovarian cysts in children and adolescents: their occurrence, behavior and management. *J Pediatr Adolesc Gynecol*. 1998; 11(2):85-8.
5. Papic JC, Finnell SM, Slaven JE, Billmire DF, et al. Predictors of ovarian malignancy in children: overcoming clinical barriers of ovarian preservation. *J Pediatr Surg*. 2014; 49(1):144-8.

6. Amies Oelschlager AM, Gow KW, Morse CB, Lara-Torre E. Management of large ovarian neoplasms in pediatric and adolescent females. *J Pediatr Adolesc Gynecol.* 2016; 29(2):88-94.
7. Madenci AL, Levine BS, Laufer MR, Boyd TK, et al. Preoperative risk stratification of children with ovarian tumors. *J Pediatr Surg.* 2016; 51(9):1507-12.
8. Papanikolaou A, Michala L. Autonomous ovarian cysts in prepubertal girls. How aggressive should we be? A review of the literature. *J Pediatr Adolesc Gynecol.* 2015; 28(5):292-6.
9. Marro A, Allen LM, Kives SL, Moineddin R, Chavhan GB. Simulated impact of pelvic MRI in treatment planning for pediatric adnexal masses. *Pediatr Radiol.* 2016; 46(9):1249-57.
10. Cass DL. Ovarian torsion. *Semin Pediatr Surg*. 2005; 14(2):86-92.
11. Ngo AV, Otjen JP, Parisi MT, Ferguson MR, et al. Pediatric ovarian torsion: a pictorial review. *Pediatr Radiol*. 2015; 45(12):1845-55.
12. Dasgupta R, Renaud E, Goldin AB, Baird R, et al. Ovarian torsion in pediatric and adolescent patients: A systematic review. *J Pediatr Surg.* 2018; 53(7):1387-91.
13. Rieger MM, Santos XM, Sangi-Haghpeykar H, Bercaw JL, Dietrich JE. Laparoscopic outcomes for pelvic pathology in children and adolescents among patients presenting to the pediatric and adolescent gynecology service. *J Pediatr Adolesc Gynecol.* 2015; 28(3):157-62.
14. Taskinen S, Urtane A, Fagerholm R, Lohi J, Taskinen M. Metachronous benign ovarian tumors are not uncommon in children. *J Pediatr Surg*. 2014; 49(4):543-5.
15. Palmara V, Sturlese E, Romeo C, Arena F, et al. Morphologic study of the residual ovarian tissue removed by laparoscopy or laparotomy in adolescents with benign ovarian cysts. *J Pediatr Surg.* 2012; 47(3):577-80.
16. Cho MJ, Kim DY, Kim SC. Ovarian Cyst Aspiration in the Neonate: Minimally Invasive Surgery. *J Pediatr Adolesc Gynecol*. 2015; 28(5):348-53.
17. Rialon KL, Akinkuotu A, Fahy AS, Shelmerdine S, et al. Management of ovarian lesions diagnosed during infancy. *J Pediatr Surg*. 2019. [Publicación electrónica antes de la impresión].
18. Bascietto F, Liberati M, Marrone L, Khalil A, et al. Outcome of fetal ovarian cysts diagnosed on prenatal ultrasound examination: systematic review and meta-analysis. *Ultrasound Obstet Gynecol*. 2017; 50(1):20-31.