

Retinopatía por puntero láser: presentación de dos casos

Handheld laser maculopathy: two case reports

Lic. Alicia Zubicoa Enériz^a, Lic. Laura Tabuenca del Barrio^a, Lic. Marcos Mozo Cuadrado^a,
Lic. Pablo Plaza Ramos^a y Dr. Francisco J. Gonzalvo Ibañez^a

RESUMEN

El uso indebido de los punteros láser, especialmente el recreativo en los niños, puede causar lesiones retinianas que amenazan la visión. El daño retiniano que producen no está bien caracterizado, debido a que la mayoría de las publicaciones son casos aislados o series pequeñas.

El tratamiento y el pronóstico visual es variable según la morfología del daño macular que presenten. En algunos casos, no existe tratamiento, y pueden evolucionar a la curación espontánea; sin embargo, otros precisan cirugía. En una serie de 13 casos, uno requirió cirugía, mientras que el resto necesitó solo observación. De estos 13 casos, 3 pacientes se curaron en forma espontánea, con agudeza visual de 10/10.

Se describen dos pacientes de 16 y 12 años con disminución de agudeza visual tras el uso indebido de punteros láser. En el fondo de ojo, presentaron alteraciones maculares. La agudeza visual de ambos se recuperó completamente sin tratamiento.

Palabras clave: puntero láser, mácula/lesión, retinopatía, pediatría.

ABSTRACT

The improper use of laser pointers, especially for recreational use in children, may cause sight-threatening retinal injuries. The retinal damage it is not well characterized because most publications are isolated cases or small series.

The treatment and visual prognosis are variable according to the morphology of the macular damage. In some cases, there is no treatment, and spontaneous healing can be developed; however, others require surgery. In a series of 13 cases, 1 required surgery and the rest observation; 3 patients obtained a spontaneous healing with visual acuity of 10/10.

We describe two patients aged 16 and 12 years with decreased visual acuity. Macular alterations appear in the fundus of the eye. The visual acuity of both recovered completely without treatment.

Key words: laser pointer, macula/injury, retinopathy, pediatrics.

<http://dx.doi.org/10.5546/aap.2019.e640>

Cómo citar: Zubicoa Enériz A, Tabuenca del Barrio L, Mozo Cuadrado M, Plaza Ramos P, Gonzalvo Ibañez FJ. Retinopatía por puntero láser: presentación de dos casos. *Arch Argent Pediatr* 2019;117(6):e640-e643.

a. Departamento de Oftalmología, Complejo Hospitalario de Navarra, Navarra, España.

Correspondencia:

Lic. Alicia Zubicoa Enériz: Azubicoa.1@gmail.com

Financiamiento: Ninguno.

Conflicto de intereses: Ninguno que declarar.

Recibido: 17-10-2018

Aceptado: 21-7-2019

INTRODUCCIÓN

Los punteros láser se utilizan en varios ámbitos, que incluyen la medicina, la industria, la investigación, el uso militar y recreativo. Su empleo inadecuado puede ocasionar lesiones retinianas y cutáneas; y la retina es el tejido más vulnerable a su radiación.

La normativa europea (EN 60825-4:2007 / A1:2010) sobre la "Seguridad de los productos láser" los agrupa en clase 1 (ejemplos de esta categoría son las impresoras láser), clase 1M (sistema de comunicación por fibra óptica), clase 2 (punteros láser, escáner de código de barras), clase 2M (instrumentos de nivel), clase 3R (sistema de alineación láser, algunos punteros láser), clase 3B (utilizados en tratamientos fisioterapeutas) y clase 4 (los utilizados en la industria para corte y soldadura).¹

Los láseres clase 1 son seguros en todas las condiciones de su uso razonablemente previsible; los 1M pueden ser peligrosos si se emplean instrumentos ópticos para la visión directa, como las lentes ópticas usadas en la consulta de oftalmología.¹ La clase 2 no se considera peligrosa, ya que la exposición está limitada por el reflejo palpebral; no obstante, una visión directa puede producir daño.¹ Las clases 3R y 3B son potencialmente peligrosas, y la clase 4 es la más peligrosa, dado que puede afectar la visión, incluso cuando incide de forma indirecta sobre la retina.¹ Los dispositivos de clase 1 y 2 se pueden conseguir en bazares y tiendas. Los de la clase 3 y 4 se pueden obtener a través de internet de forma fácil.¹

Hay dos tipos de exposición al láser según su uso, y pueden causar daño la 3 y la 4, e incluso la 2 si se evita el reflejo palpebral. Existe una exposición directa breve, el patrón habitual encontrado en el uso recreativo en niños, y la exposición indirecta, por ejemplo, en el reflejo de los espejos.¹

Se describen dos pacientes de 16 y 12 años que presentaron disminución de la agudeza visual y escotoma central tras un uso inadecuado de punteros láser.

CASOS CLÍNICOS

Caso clínico 1

Varón de 16 años que acudió a Urgencias por disminución de la agudeza visual tras la exposición directa a un puntero láser. La mejor agudeza visual corregida (MAVC) era 1/10 en el ojo derecho (OD) y 8/10 en el ojo izquierdo (OI). En el fondo de ojo, se observaron unas lesiones amarillentas redondeadas en la mácula. En la tomografía de coherencia óptica (OCT), se detectó una disrupción de las capas externas de la retina en ambos ojos (*Figura 1. A*). Se mantuvo una actitud expectante, sin conocer el pronóstico visual del paciente, puesto que no había tratamiento para esta alteración retiniana. Además, debido a que la edad del paciente superaba el período de desarrollo de la función visual, no existía riesgo de ambliopía. A pesar de estar sin tratamiento, a los 3 meses, la MAVC mejoró a 2/10 en el OD y, al año, a 8/10. La agudeza visual en el OI se mantuvo en 8/10. Aunque se produjo una mejora visual, se observa una alteración anatómica en el OCT (*Figura 1. B*).

Caso clínico 2

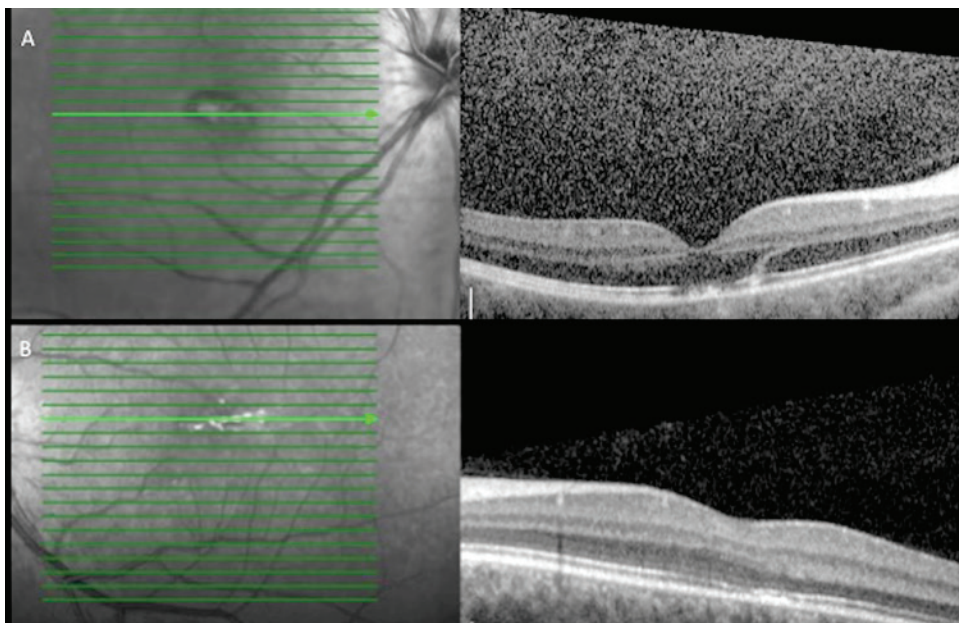
Varón de 12 años que acudió a Urgencias por visión de un punto blanco en el centro del campo visual del OI tras la exposición directa a un puntero láser. A pesar del escotoma visual que presentaba el paciente, la MAVC era de 10/10 en

ambos ojos y la exploración del polo anterior fue normal. En el fondo de ojo izquierdo, se visualizó una lesión macular hipopigmentada redondeada. En la OCT, se observó una disrupción de las capas externas de la retina de unas 150 micras (*Figura 2. A*). Se preguntó acerca de la procedencia y la potencia del dispositivo, el cual fue adquirido a través de internet y presentaba una potencia de 0,5 a 1 W, por lo que se clasificó en clase 3 o 4 (*Figura 2. C*). Este tipo de lesión, al igual que en el caso anterior, no disponía de tratamiento, por lo que se decidió la observación. A los 3 meses, la MAVC permaneció en 10/10 y mejoró la clínica. El campo visual no presentó alteraciones y, en la OCT, se observó una restitución anatómica de la retina prácticamente completa a pesar de la ausencia de tratamiento (*Figura 2. B*).

DISCUSIÓN

La incidencia de daño por láser es un fenómeno emergente. En un artículo publicado por Marshall,² en 1998, se concluye que los punteros láser usados de forma apropiada no suponen un riesgo para la visión y que producen daño reversible solo si se usan de manera inadecuada. Dieciocho años más tarde, este autor ha publicado otro editorial,³ en el cual reflexiona sobre el aumento de la incidencia de maculopatía por láser y la posibilidad de que estas puedan causar daño irreversible. Desde

FIGURA 1. Tomografía de coherencia óptica de ambos ojos: se observa una disrupción de las capas externas de la retina (A). Al año, persiste la disrupción (B)



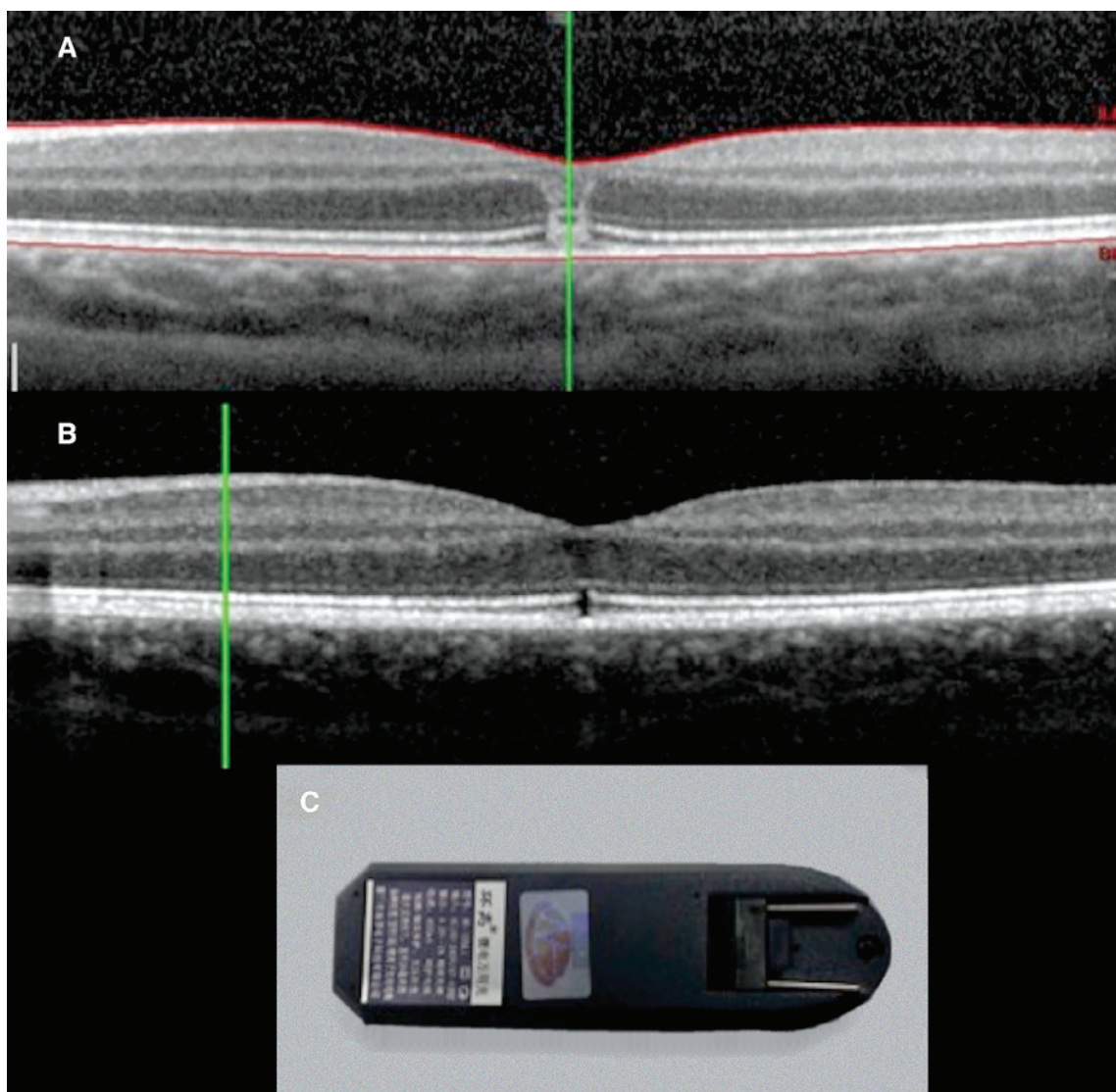
enero de 2007 a diciembre de 2008, no existen publicaciones sobre este tema, mientras que, 10 años más tarde, desde enero de 2017 a diciembre de 2018, hay 11 artículos publicados, que incluyen casos aislados y series de casos.^{1,4,5-12,13} Toda esta literatura alerta sobre la facilidad de conseguir láseres de alta potencia para uso recreativo y advierte sobre la amenaza que suponen para la visión.

La morfología del daño producido por láser es variable; se han descrito maculopatías “de tipo viteliforme” con disrupción de las

capas externas de la retina que evolucionan a una cicatriz macular y/o neovascularización coroidea,¹ agujeros maculares,^{4,13-15} membranas epirretinianas,¹⁵ hemorragias en diferentes capas de la retina.^{12,15} La frecuencia de cada patología es desconocida, puesto que provienen de series pequeñas o casos aislados sin poder determinar por qué se produce una alteración u otra.

Debido a la variedad de alteraciones que pueden producir los punteros láser a nivel retiniano, la actitud por seguir y el pronóstico son variables. En los casos de maculopatías

FIGURA 2. Tomografía de coherencia óptica del ojo izquierdo del segundo caso (A y B) y dispositivo láser (C). A. Se observa una disrupción de la capa externa de la retina. B. Tras unos meses sin tratamiento, se observa una mejora de las capas externas de la retina. C. Dispositivo láser perteneciente al paciente



con disrupción de las capas externas, no existe tratamiento, por lo que la conducta es expectante y el pronóstico visual es variable. Hay casos con recuperación del 100 %, como en nuestros pacientes, y otros que permanecen con síntomas, hasta un 75 %, según la serie de Torp-Pedersen.⁴

Los agujeros maculares inducidos por láser pueden desarrollarse de forma instantánea o evolucionar de manera progresiva a lo largo del tiempo.¹⁴ Pueden regresar espontáneamente, aunque la mayoría persisten y requieren cirugía.¹⁵

En la serie de Alsulaiman,¹⁴ de los 17 pacientes con agujero macular, 14 precisaron cirugía con vitrectomía *pars plana*, pelado de la membrana limitante interna y taponamiento con gas o aceite de silicona. De los pacientes no intervenidos, uno rechazó la cirugía; otro presentó un cierre espontáneo del agujero macular, y el último se perdió durante el seguimiento. Únicamente 3 de los 14 pacientes intervenidos presentaron un cierre completo del agujero macular. En 8 pacientes, se cerró y persistieron defectos focales. En 3 pacientes, se mantuvo abierto. Solo 7 pacientes obtuvieron una agudeza visual igual a 6/10 o mayor. Por lo que, a pesar de la cirugía, la recuperación visual y/o anatómica no es del 100 %.

Alsulaiman et al.,¹⁵ describen 7 casos de hemorragias en diferentes capas de la retina tras la exposición a punteros láser: 5 hemorragias subhialoideas y 2 hemorragias bajo la membrana limitante interna. Los 5 pacientes con hemorragia subhialoidea fueron tratados con hialoidotomía con láser neodimio-YAG (del inglés *neodymium-doped yttrium aluminium garnet*). En estos pacientes, la agudeza visual mejoró de 2/100 a 5/10, 8/10 y 10/10. La de los pacientes con hemorragia bajo la membrana limitante interna aumentó de 6/100 y de 2/10 a 10/10 a las 12 semanas y 5/10 a las 3 semanas, respectivamente.

El tiempo entre la exposición al láser y la presentación en estos casos varía desde 2 horas hasta 6 días. Estos casos de retinopatía son evitables enseñando al personal sanitario, profesores y padres el peligro de los láseres y conociendo cuáles son seguros. Existen gafas con filtros de protección para manipularlos, aunque lo más seguro es evitar la exposición a láseres cuya procedencia y clase sea desconocida.

Con este artículo, se pretende concienciar al personal sanitario sobre el peligro de la exposición visual a los dispositivos láser en sus diferentes usos, prestando especial atención al uso recreativo por su mayor relevancia, por ser el que puede pasar de forma más inadvertida. ■

REFERENCIAS

1. Alda J, Gómez Sanz F, González Martín-Moro J. Maculopatía por puntero láser. ¿Un nuevo problema de salud pública? *Arch Soc Esp Ophthalmol*. 2017; 92(1):1-3.
2. Marshall J. The safety of laser pointers: myths and realities. *Br J Ophthalmol*. 1998; 82(11):1335-8.
3. Marshall J, O'Hagan JB, Tyrer JR. Eye hazards of laser «pointers» in perspective. *Br J Ophthalmol*. 2016; 100(5):583-4.
4. Torp-Pedersen T, Welinder L, Justesen B, Christensen UC, et al. Laser pointer maculopathy - on the rise? *Acta Ophthalmol*. 2018; 96(7):749-54.
5. Mtanes K, Mimouni M, Zayit-Soudry S. Laser pointer-induced maculopathy: more than meets the eye. *J Pediatr Ophthalmol Strabismus*. 2018; 55(5):312-8.
6. Raevis J, Shrier E. Pediatric Bilateral Blue Laser Pointer-Induced Maculopathy. *Case Rep Ophthalmol*. 2017; 8(1):152-6.
7. Zhao N, Liu L. Long-term changes in optic coherence tomography in a child with laser pointer maculopathy: A case report and mini review. *Photodiagnosis Photodyn Ther*. 2017; 18:264-6.
8. Tomasso L, Benatti L, La Spina C, Lattanzio R, et al. Optical coherence tomography angiography findings in laser maculopathy. *Eur J Ophthalmol*. 2017; 27(1):e13-5.
9. Dolz-Marco R, Cunha Souza E, Lida T, Moreira CA Jr, et al. Iris atrophy: a novel sign of repeated self-inflicted laser pointer maculopathy. *Retina*. 2017; 37(3):e26-8.
10. Sánchez-Barahona C, González-Martín-Moro J, Zarallo-Gallardo J, Lozano Escobar I, et al. Cambios precoces en la tomografía de coherencia óptica en un niño con maculopatía inducida por puntero láser. *Arch Soc Esp Ophthalmol*. 2017; 92(1):33-6.
11. Rabiolo A, Sacconi R, Giuffrè C, Corbelli E, et al. Self-inflicted laser handheld laser-induced maculopathy: a novel ocular manifestation of factitious disorder. *Retin Cases Brief Rep*. 2018; 12(Suppl 1):S46-50.
12. Alsulaiman SM, Al-Marwani Al-Juhani MF, Ghazi NG. Intraretinal macular hemorrhage due to high-power handheld blue laser. *Can J Ophthalmol*. 2017; 52(5):e193-5.
13. Porrúa L, Oblanca N, González-López JJ. Cierre espontáneo de un agujero macular de espesor completo secundario a exposición accidental a puntero láser azul. *Arch Soc Esp Ophthalmol*. 2017; 92(1):29-32.
14. Alsulaiman SM, Alrushood AA, Almasaud J, Alkharashi AS, et al. Full-thickness macular hole secondary to high-power handheld blue laser: natural history and management outcomes. *Am J Ophthalmol*. 2015; 160(1):107-13.e1.
15. Alsulaiman SM, Alrushood AA, Almasaud J, Alzaaidi S, et al. High-power handheld blue laser-induced maculopathy: the results of the King Khaled Eye Specialist Hospital Collaborative Retina Study Group. *Ophthalmology*. 2014; 121(2):566-72.e1