Arch Argent Pediatr 2019;117(6):e651-e654 / **e651**

Síndrome de *opsoclonus mioclonus* secundario a neuroblastoma abdominal. Presentación de un caso clínico pediátrico

Opsoclonus myoclonus syndrome secondary to abdominal neuroblastoma. Presentation of a pediatric clinical case

Dra. Gabriela Urman[a], Dra. Maia Leivi[a], Dra. Noelia Chamorro[a], Dra. Brenda García[a], Dr. Adrián Calle[a] y Dr. Arnoldo Grosman[a]

RESUMEN

El síndrome de *opsoclonus mioclonus* es un trastorno poco frecuente en pediatría. El diagnóstico es clínico y se caracteriza por la presencia de, al menos, tres de los siguientes: *opsoclonus*, mioclonías, ataxia, irritabilidad y trastornos del sueño. En más del 50 % de los casos, se asocia con la presencia de neuroblastoma. Es un trastorno de origen inmunitario y su tratamiento es a base de inmunosupresores, inmunomoduladores y resección tumoral en los casos secundarios a neuroblastoma. Entre el 70 % y el 80 % de los casos pueden tener secuelas neurológicas, dependiendo de la causa, la gravedad inicial de los síntomas y la velocidad de instauración del tratamiento.

Se presenta el caso de un varón de 2 años con diagnóstico de síndrome de *opsoclonus mioclonus* secundario a un neuroblastoma suprarrenal izquierdo, en el que se realizó la resección tumoral y el tratamiento con corticoides, inmunoglobulina y rituximab.

Palabras clave: *pediatría, síndrome de opsoclonía-mioclonía, neuroblastoma, neoplasias abdominales.*

ABSTRACT

Opsoclonus-myoclonus syndrome is a rare disorder among pediatric patients. The diagnosis is clinical and is characterized by the presence of at least three of the following: opsoclonus, myoclonus, ataxia, irritability and sleep disorders. In over 50 % of cases it is associated with the presence of Neuroblastoma. It is a disorder of immune origin and its treatment is based on immunosuppressants, immunomodulators and tumor resection in cases secondary to Neuroblastoma. Up to 70 % to 80 % of cases may present neurological sequelae, depending on the cause, the initial severity of symptoms and the delay of proper treatment. We present the case of a 2-year-old male with diagnosis of opsoclonus-myoclonus syndrome secondary to a left adrenal Neuroblastoma. Tumor resection and treatment with corticosteroids, immunoglobulin and rituximab were performed.

Key words: *pediatrics, opsoclonus-mioclonus syndrome, neuroblastoma, abdominal neoplasms.*

http://dx.doi.org/10.5546/aap.2019.e651

a. Departamento de Salud Materno-Infantil, Universidad Maimónides, Buenos Aires, Argentina.

Correspondencia:
Dra. Gabriela Urman: urman.gabriela@maimonides.edu

Financiamiento: Ninguno.

Conflicto de intereses: Ninguno que declarar.

Recibido: 6-12-2018
Aceptado: 15-7-2019

Cómo citar: Urman G, Leivi M, Chamorro N, García B, et al. Síndrome de *opsoclonus mioclonus* secundario a neuroblastoma abdominal. Presentación de un caso clínico pediátrico. *Arch Argent Pediatr* 2019;117(6):e651-e654.

INTRODUCCIÓN

El síndrome *opsoclonus mioclonus* (SOM), también denominado síndrome de los ojos danzantes (*dancing eye syndrome*) por los movimientos oculares caóticos y rápidos, es una entidad rara en los pacientes pediátricos.[1-3] Su incidencia se estima en 0,27-0,40 casos por millón de niños[4] y se presenta entre el primer año de vida y los tres años con una media entre 18 y 22 meses.[5] Su diagnóstico es clínico y debe cumplir tres de estos criterios:

- Movimientos oculares anormales (*opsoclonus*): tienden a ocurrir en ráfagas y pueden ser provocados, en ocasiones, por el cambio de la fijación de la mirada o la luz;
- Mioclonías;
- Ataxia;
- Irritabilidad o trastornos del sueño.[6,7]

Se cree que es de origen autoinmune, dada la presencia de autoanticuerpos descritos tanto en los adultos como en los niños.[1,8] Puede ser la manifestación de un síndrome paraneoplásico (el neuroblastoma es el tumor con mayor asociación –hasta en el 50 % de los casos–) o presentarse como un cuadro clínico posinfeccioso (virus coxsackie, sarampión, rubéola, varicela zóster, influenza, enterovirus, rotavirus, virus de Epstein-Barr, virus de la inmunodeficiencia humana –VIH–, rickettsias, tuberculosis, citomegalovirus, enfermedad de Lyme, hepatitis A y B).[9,10]

Se presenta el caso de un varón de 2 años con diagnóstico de SOM secundario a un neuroblastoma suprarrenal izquierdo.

CASO CLÍNICO

Paciente de sexo masculino de 2 años de edad previamente sano, sin antecedentes personales relevantes. Seis meses antes de su ingreso a

nuestro Hospital; había presentado un cuadro de vías aéreas superiores seguido de ataxia y mioclonías generalizadas, y se había agregado, en la evolución, irritabilidad marcada y trastornos del sueño. Fue hospitalizado en su localidad de origen interpretándose como un síndrome de Guillain-Barré. Se realizó citoquímico de líquido cefalorraquídeo, resonancia magnética nuclear (RMN) del cerebro y la columna, que fueron normales, y una tomografía axial computada (TAC) de tórax, abdomen y pelvis sin contraste, considerada normal. El paciente recibió gammaglobulina en una dosis única de 1 g/kg y presentó una mejoría parcial de la sintomatología, por lo cual fue dado de alta con tratamiento de rehabilitación en forma ambulatoria. Ante la falta de mejoría clínica, la familia consultó nuevamente y fue derivado a nuestro Centro.

Al ingresar, se reevaluó al paciente y se interpretó como un SOM (puntaje de escala de SOM 15/15). Se realizó una RMN del cerebro y la columna, con informe normal; una ecografía abdominal, que mostró una imagen sólida de, aproximadamente, 3 cm paraaórtica izquierda, suprarrenal, con calcificaciones puntiformes; una TAC de tórax, que mostró dos opacidades de 4 mm a nivel posterobasal derecho, y de abdomen, en la que se confirmó una formación sólida que comprometía la glándula suprarrenal izquierda (*Figura 1*). Además, se realizó una punción-aspiración de la médula ósea y rastreo corporal con metaiodobenzylguanidina, con fijación patológica en proyección de la glándula suprarrenal izquierda vinculable a neuroblastoma.

Figura 1. *Tomografía computada de abdomen que muestra una formación sólida que compromete la glándula suprarrenal izquierda*

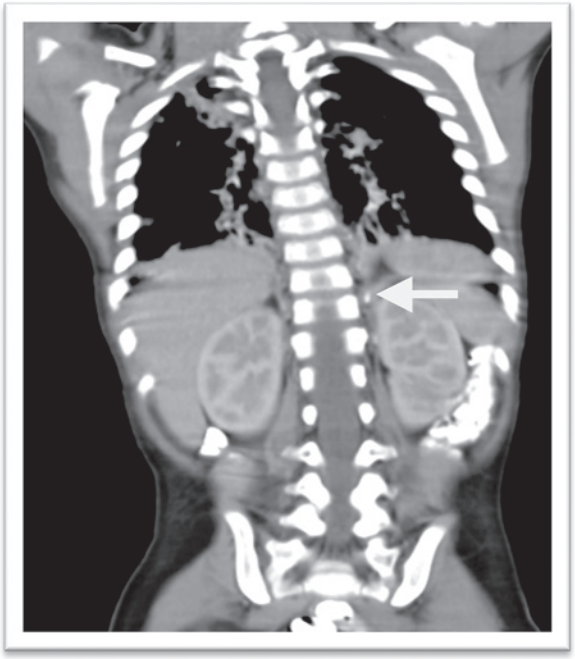

A los 19 días de internación, se realizó una resección quirúrgica completa de un tumor de 4 cm en íntimo contacto con el riñón izquierdo e hilio renal, que se asentaba sobre la aorta y suprarrenal izquierda. La anatomía patológica y el informe del oncogen *N-MYC* arrojaron morfología de neuroblastoma pobremente diferenciado, con índice mitótico/cariorrécico bajo (menor del 2 %); amplificación del oncogen *N-MYC*: negativa; deleción 1p36: negativa; deleción 11q: negativa.

Teniendo en cuenta la edad del paciente, la histología, la diferenciación y la biología molecular del tumor, se clasificó dentro del grupo de riesgo intermedio pretratamiento.[11] Fue dado de alta a los 30 días de internación con manejo ambulatorio y reinternaciones periódicas para el tratamiento con rituximab y quimioterapia.

Como tratamiento oncológico, recibió ciclos de quimioterapia con carboplatino, etopósido, doxorrubicina y ciclofosfamida, según el protocolo correspondiente a neuroblastoma de riesgo intermedio.

Como terapia de inmunomodulación, recibió gammaglobulina mensual en una dosis de 2 g/kg. El tratamiento corticoide fue instaurado con hormona corticotropina (*adrenocorticotropic hormone*; *ACTH*, por sus siglas en inglés) según el esquema de 52 semanas propuesto por Pranzatelli.[4] En posteriores controles con Neurología, se comprobó una mejoría parcial del síntoma, por lo que cumplió 4 ciclos de rituximab como esquema de tratamiento y, finalmente, se observó franca mejoría, sin irritabilidad, trastorno del sueño ni *opsoclonus*.

El puntaje actual de la escala de SOM es 1/15, dado por una dificultad mínima en la motricidad fina. El plan es realizar 1 año de tratamiento con gammaglobulina mensual, con controles de laboratorio, y se puede, en caso de ser necesario, agregar una dosis única de rituximab.

DISCUSIÓN

Dado que el SOM es muy infrecuente, es necesario tener un alto nivel de sospecha clínica y considerarlo entre los diagnósticos diferenciales de las ataxias de inicio agudo-subagudo. La

precocidad con la que se establezca el diagnóstico y se inicie el tratamiento inmunosupresor es crucial para la buena evolución y reduce drásticamente las posibilidades de secuelas neurológicas a largo plazo.

La ataxia suele ser la primera manifestación y, por lo general, progresa hasta impedir la marcha y la bipedestación.[4] Al ser este el signo inicial, muchas veces, lleva al diagnóstico de ataxia cerebelosa aguda posinfecciosa. En la *Tabla 1*, se resumen las principales diferencias entre la ataxia cerebelosa aguda y la ataxia del SOM.

Entre el 70 % y el 80 % de los casos pueden tener secuelas neurológicas: déficit cognitivo, alteraciones visuales, motoras, práxicas, del lenguaje y conductuales.[10] En algunos casos, se ha descrito, además, la aparición de atrofia cerebelosa a largo plazo.[12] Actualmente, el centro de investigación es el desarrollo neuropsicológico de estos pacientes, ya que son muy irritables, muestran alteraciones graves de aprendizaje y pueden desarrollar retraso mental.[13] Krug y colaboradores propusieron, en 2009, una serie de criterios clínicos de gravedad en pacientes con SOM (*véase la Tabla 2*).[10]

Dada la alta asociación entre SOM y neuroblastoma en pacientes pediátricos, se debe realizar un estudio por imágenes para la búsqueda y la caracterización de un tumor primario.[10] Estas imágenes se complementan con un centellograma con metaiodobenzylguanidina. La determinación de catecolaminas en la orina es un método fiable y económico para el seguimiento de la enfermedad tumoral. Sin embargo, el 10 % de los neuroblastomas no produce catecolaminas.[1]

El tratamiento inmunosupresor de inicio temprano mejora el pronóstico a largo plazo del SOM y la resección quirúrgica del neuroblastoma mejora transitoriamente los síntomas, aunque no suelen desaparecer por completo hasta no instaurar la terapia inmunosupresora.[2] En la actualidad, el tratamiento estándar incluye corticosteroides o análogos de *ACTH* por tiempo prolongado. El tratamiento sintomático suele producir una mejoría clínica en alrededor de 2 semanas en el 80 % de los casos. La respuesta con *ACTH* parece ser más eficaz que con los esteroides.[14] Actualmente, algunos autores recomiendan el agregado temprano de rituximab al esquema terapéutico en aquellos casos de

Tabla 1. *Principales diferencias entre la ataxia cerebelosa aguda y la ataxia del síndrome de opsoclonus mioclonus*

	Ataxia cerebelosa aguda	***Opsoclonus mioclonus***
Edad de presentación	Preescolares.	6 meses y 3 años.
Forma de presentación	Inicio brusco, dismetría, temblor, hipotonía, nistagmo.	
Tiempo de duración	Mejoría en pocos días espontánea. Presente 5-21 días después del desarrollo del proceso infeccioso.	Mejoría luego del tratamiento con inmunoterapia. Suele ser la primera manifestación de enfermedad.
Pródromo	Viral, más frecuente por varicela.	No tiene.
Causas	INFECCIOSA	POSINFECCIOSA
	- Varicela zóster - Echovirus tipo 9 - Coxsackie b - Meningococo - Neumococo ORIGEN TÓXICO POSTRAUMÁTICA	- Meningitis - Encefalitis - Epstein-Barr - Citomegalovirus - Hepatitis viral, - Borreliosis - Misceláneas - *Mycoplasma pneumoniae* - Virus del herpes tipo 6 - Varicela zóster - Estreptococo PARANEOPLÁSICA (neuroblastoma 50 %)
Evolución	Resolución espontánea total entre 3 y 6 meses.	No se resuelve sin inmunoterapia.
Pronóstico	No deja secuelas.	Dejan secuelas neurológicas hasta en el 70 % de los casos.

Fuente: elaboración propia.

diagnóstico tardío (más de 3 meses desde el inicio de los síntomas) o en cuadros de inicio con síntomas graves (escala de SOM > 9/15).[2,4,5,13]

Con respecto al manejo de nuestro paciente, si bien hay reportes de regresión del neuroblastoma con tratamiento inmunosupresor y quirúrgico solamente e incluso reportes de regresión espontánea del tumor, otros autores refieren que el tratamiento integral, que incluye, además de la resección y la inmunosupresión, la quimioterapia tradicional, logra mejores resultados a largo plazo en las secuelas neurológicas del SOM.[15]

Asimismo, se recomienda que, si la búsqueda tumoral inicial fuera negativa, esta se repitiera cada 6 meses por un plazo de 5 años, sobre todo, si la evolución no es favorable, a pesar del tratamiento precoz correctamente instaurado.

Se presentó un caso de SOM en un niño de 2 años previamente sano. En el inicio, se consideró una polineuropatía desmielinizante aguda y, seis meses más tarde, se realizó el diagnóstico del cuadro neurológico y de un neuroblastoma de base. A pesar del diagnóstico tardío y la forma grave de presentación inicial, el niño respondió favorablemente tanto desde el punto de vista oncológico (resección quirúrgica y quimioterapia) como desde el neurológico tras recibir tratamiento con esteroides e inmunomoduladores. ■

REFERENCIAS

1. Ratner N, Brodeur GM, Dale RC, Schor NF. The "neuro" of neuroblastoma: neuroblastoma as a neurodevelopmental disorder. *Ann Neurol.* 2016; 80(1):12-23.
2. Hero B, Schleiermacher G. Update on pediatric opsoclonus myoclonus syndrome. *Neuropediatrics.* 2013; 44(6):324-9.
3. Mitchell WG, Brumm VL, Azen CG, Patterson KE, et al. Longitudinal neurodevelopmental evaluation of children with opsoclonus-ataxia. *Pediatrics*. 2005; 116(4):901-7.
4. Pranzatelli MR, Tate ED, McGee NR. Demographic, clinical, and immunologic features of 389 children with Opsoclonus-Myoclonus Syndrome: a cross-sectional study. *Front Neurol*. 2017; 8:468.
5. Klein A, Schmitt B, Boltshauser E. Long-term outcome of ten children with Opsoclonus-Myoclonus Syndrome. *Eur J Pediatr*. 2007; 166(4):359-63.
6. Desai J, Mitchell WG. Acute cerebellar ataxia, acute cerebellitis, and Opsoclonus-Myoclonus Syndrome. *J Child Neurol*. 2012;27(11):1482-8.
7. Gorman M. Update on diagnosis, treatment, and prognosis in opsoclonus–myoclonus–ataxia syndrome. *Curr Opin Pediatr*. 2010; 22(6):745-50.
8. Jen JC, Lopez I, Baloh RW. Opsoclonus: clinical and immunological features. *J Neurol Sci.* 2012; 320(1- 2):61-5.
9. Zarco L, Gil L, Millán S, Pretelt F. Síndrome de opsoclonus-mioclonus-ataxia (OMA) parainfeccioso secundario a infección por citomegalovirus. *Acta Neurol Colomb.* 2011; 27(4):237-42.
10. Krug P, Schleiermacher G, Michon J, Valteau-Couanet D, et al. Opsoclonus-myoclonus in children associated or not with neuroblastoma. *Eur J Paediatr Neurol.* 2010; 14(5):400-9.
11. Cohn SL, Pearson AD, London WB, Monclair T, et al. The International Neuroblastoma Risk Group (INRG) Classification System: an INRG Task Force Report. *J Clin Oncol*. 2009; 27(2):298-97.
12. Arroyo HA, Tringler N, De los Santos C. Síndrome de Opsoclonus-Mioclonus. *Medicina (B Aires)*. 2009; 69(1 supl 1):64-70.
13. Blaes F, Dharmalingam B. Childhood opsoclonus-myoclonus syndrome: diagnosis and treatment. *Expert Rev Neurother*. 2016; 16(6):641-8.
14. Sahu JK, Prasad S. The opsoclonus–myoclonus syndrome. *Pract Neurol*. 2011; 11(3):160-6.
15. De Alarcon P, Matthay K, London W, Naranjo A, et al. Intravenous immunoglobulin with prednisone and risk-adapted chemotherapy for children with opsoclonus myoclonus ataxia syndrome associated with neuroblastoma (ANBL00P3): a randomised, open-label, phase 3 trial. *Lancet Child Adolesc Health*. 2018; 2(1):25-34.