Arch Argent Pediatr 2020;118(3):e338-e341 / e338

Invaginación íleo-colónica en un paciente adolescente con fibrosis quística

Ileocolonic intussusception in an adolescent patient with cystic fibrosis

Dra. Adriana E. Bustamante[a], Dra. Claudia Y. Rodríguez-Garza[b], Dra. Lourdes Mascareñas-Martínez[a] y Dra. Carolina Garza-González[b]

RESUMEN

La invaginación intestinal ocurre cuando un segmento proximal de intestino se repliega dentro de la luz de un segmento distal adyacente y provoca obstrucción intestinal. Es una causa común de abdomen agudo en los dos primeros años de la vida, pero raro en niños mayores. Un varón de 16 años, con diagnóstico de fibrosis quística, se presentó con un cuadro compatible con síndrome de oclusión intestinal distal. Consultó a la clínica con dolor abdominal y una masa palpable en el hipocondrio derecho. Se realizó ecografía abdominal y tomografía de abdomen contrastada, que demostraron invaginación íleo-colónica con signos de isquemia intestinal, necrosis y neumatosis de la pared intestinal. Fue intervenido: se realizó resección del íleon terminal y hemicolon derecho, y se detectó una tumoración en ciego. La invaginación íleo-colónica es una causa rara de abdomen agudo en pacientes adolescentes con fibrosis quística y puede estar asociada a una causa orgánica subyacente.

Palabras clave: *invaginación intestinal, fibrosis quística, obstrucción intestinal.*

ABSTRACT

Intestinal intussusception occurs when a proximal segment of the intestine telescopes into the lumen of an adjacent distal segment, causing intestinal obstruction. It is a common cause of acute abdomen in the first two years of life, but rare in older children. A 16-year-old male with a diagnosis of cystic fibrosis presented with symptoms compatible with distal intestinal occlusion syndrome. He came at the cystic fibrosis clinic with a 5-day evolution of abdominal pain and a palpable mass in the right hypochondrium. Abdominal ultrasound and abdominal contrasted tomography were performed demonstrating ileo-colonic invagination with signs of intestinal ischemia, necrosis and pneumatosis of the intestinal wall. He underwent surgery with resection of the terminal ileum and right hemicolon, and a tumor in the caecum was found. This is a rare cause of acute abdomen in young patients with cystic fibrosis and may be associated with an underlying organic cause.

Key words: *intussusception, cystic fibrosis, intestinal obstruction.*

http://dx.doi.org/10.5546/aap.2020.e338

Cómo citar: Bustamante AE, Rodríguez-Garza CY, Mascareñas-Martínez L, Garza-González C. Invaginación íleo-colónica en un paciente adolescente con fibrosis quística. *Arch Argent Pediatr* 2020;118(3):e338-e341.

INTRODUCCIÓN

La invaginación intestinal ocurre cuando un segmento proximal de intestino se repliega dentro de la luz de un segmento distal adyacente, lo que provoca obstrucción intestinal. Es una causa relativamente común de abdomen agudo en los dos primeros años de la vida y su etiología es desconocida. Después de esa edad, la incidencia de invaginación disminuye y solo el 30 % de los casos ocurren en niños mayores. En tanto que, en los adultos, la invaginación intestinal es rara y contabiliza solo el 5 % de todos los casos de invaginación reportados.

Suele encontrarse una causa subyacente, como púrpura de Henoch-Schönlein, fibrosis quística (FQ), discrasias hematológicas, divertículo de Meckel y tumoraciones que actúan como cabeza de invaginación.[1] La FQ es conocida como factor de riesgo para el desarrollo de invaginación, y la edad de presentación es entre los 9 y los 12 años.[2,3] Se presenta el caso de un adolescente de 16 años con FQ que desarrolló una invaginación intestinal.

CASO CLÍNICO

Se trata de un paciente de 16 años con diagnóstico de FQ, Phe 508 del homocigota, insuficiente pancreático, que consultó con una historia de 5 días de dolor abdominal de tipo cólico localizado en el flanco derecho con evacuaciones escasas, de características líquidas, sin moco ni sangre. No presentó vómitos, pero sí anorexia y pérdida de 3 kg de peso con

Universidad Autónoma de Nuevo León, Facultad de Medicina y Hospital Universitario "Dr. José Eleuterio González".

a. Clínica de Fibrosis Quística, Centro de Prevención y Rehabilitación de Enfermedades Pulmonares Crónicas (CEPREP), Servicio de Neumología.
b. Centro de Diagnóstico por Imágenes, Radiología Pediátrica, Monterrey, México.

Correspondencia:
Dra. Adriana E. Bustamante: abustamante@ceprep.edu.mx

Financiamiento: Ninguno.

Conflicto de intereses: Ninguno que declarar.

Recibido: 9-10-2019
Aceptado: 2-12-2019

respecto al peso registrado un mes antes en su historia clínica. El joven tenía antecedentes de un episodio de dolor abdominal similar el año previo, diagnosticado como síndrome de oclusión intestinal distal (SOID), que se resolvió con la administración de solución de polietilenglicol y enemas.

En esta oportunidad, vino a consulta con dolor abdominal de tipo cólico de 5 días de evolución. En el examen físico, no se observó compromiso del estado general. El abdomen era blando, con ruidos hidroaéreos positivos y se palpó una masa en el hipocondrio derecho, dolorosa ante el tacto. Se realizó una radiografía directa de abdomen de pie, en la que se observó una masa en el flanco derecho que desplazaba las asas hacia la izquierda. No se visualizaron niveles hidroaéreos. Se realizó una ecografía abdominal, que mostró una "imagen de dona" o "pseudorriñón", típicas de invaginación intestinal, en el lado derecho del abdomen (*Figura 1*). Debido a la evolución prolongada, se realizó una tomografía de abdomen con contraste, en la que se confirmó la invaginación, que involucraba el íleon terminal y el colon derecho con signos de isquemia intestinal, necrosis y neumatosis de la pared (*Figura 2*).

Figura 1. *Ultrasonido abdominal.* ***A.*** *Ángulo hepático del colon con imagen de aspecto en "pseudorriñón", característica de intususcepción con presencia de múltiples ganglios linfáticos reactivos (▶).* ***B.*** *Signos de la diana y doppler color de asa intususcepta (*) con escaso flujo vascular que sugiere isquemia*

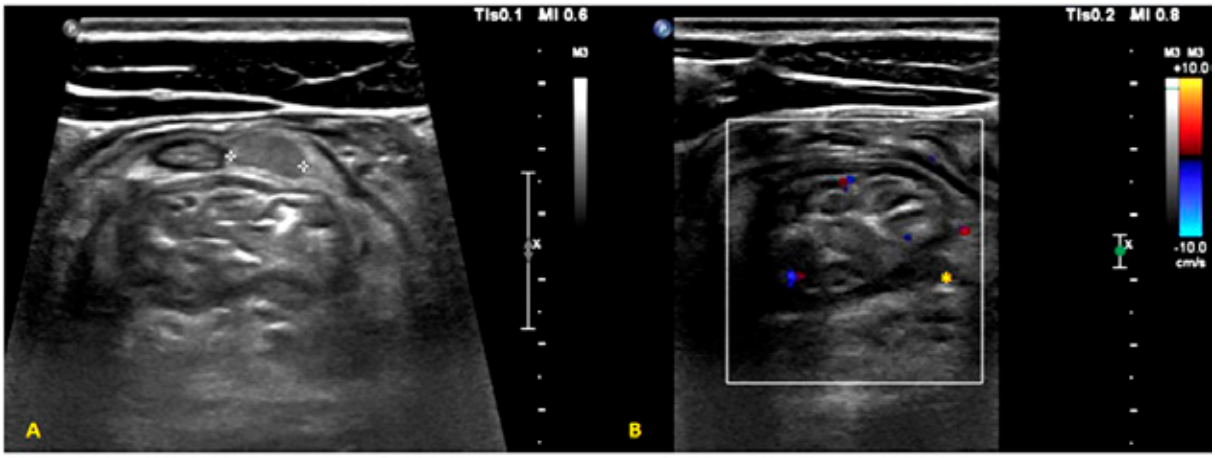

Figura 2. *Tomografía abdominal con contaste intravenoso.* ***A.*** *Corte axial en el que se observa el hipocondrio derecho con imagen conformada por asa de íleon replegada (*) y tejido graso del mesenterio dentro de asa colónica receptora (+), característico de intususcepción ileocólica.* ***B.*** *Corte sagital con signo de la diana caracterizado por asa de íleon replegada (*) en asa receptora de colon, grasa mesentérica, ganglios linfáticos reactivos (+) y neumatosis intestinal (▶)*

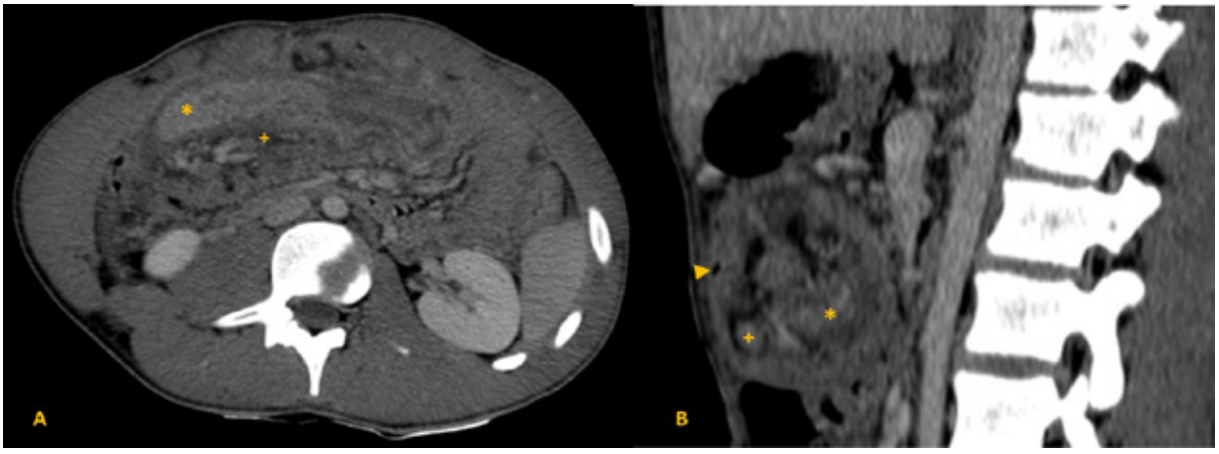

Los estudios de laboratorio mostraron biometría hemática: hemoglobina de 13,6 g/dl; hematocrito: el 42 %; glóbulos blancos: 11 100/mm^3; neutrófilos: el 82,6 %; glucemia, urea, pruebas de función hepática y electrolitos normales. En las pruebas de función pulmonar basales, tenía un volumen espiratorio forzado al primer segundo del 77 % del predicho.

Dada la evolución y los resultados de estudios efectuados, el mismo día de la consulta, se hospitalizó e indicó laparotomía. Por el compromiso en la perfusión, se realizó hemicolectomía derecha e íleo-transverso-anastomosis. En la pieza operatoria, se detectó la presencia de una tumoración en el ciego. La anatomía patológica informó sobre una pieza operatoria que comprendía el íleon terminal (15 cm), el hemicolon derecho (16 cm) y el apéndice cecal. Se observó necrosis isquémica transmural asociada a un proceso inflamatorio agudo. Ganglios disecados con hiperplasia folicular. En el ciego, se identificó una tumoración que medía 2,5 x 2,3 x 2,3 cm, ovoide, exofítica, bien circunscrita, situada a 2 cm de la válvula ileocecal con características de pólipo inflamatorio, posible cabeza de invaginación. El paciente se recuperó satisfactoriamente y fue dado de alta al sexto día posoperatorio. En los controles ambulatorios, ha tenido buena evolución, ha recuperado su peso previo y no ha presentado complicaciones.

DISCUSIÓN

Las manifestaciones y complicaciones gastrointestinales, como la malabsorción secundaria a la mala digestión de alimentos, íleo meconial y síndrome de obstrucción intestinal, entre otros, son altamente frecuentes en la FQ. La presencia de dolor abdominal de tipo cólico en los pacientes con FQ suele asociarse a SOID. Este es un cuadro de obstrucción intestinal ocasionado por la acumulación de materia fecal espesa en el íleon terminal y el colon ascendente. Como causa de este síndrome, se han citado la insuficiencia pancreática, restos de alimentos mal digeridos, moco altamente viscoso y adherente por la disfunción del canal de cloro que depende del regulador de conductancia transmembranal de la fibrosis quística (*cystic fibrosis transmembrane conductance regulator*; *CFTR*, por sus siglas en inglés) y alteraciones de la motilidad intestinal.

La frecuencia del SOID es variable y oscila entre el 10 % y el 24 % de los pacientes.[3] Se ha asociado a un genotipo grave, en particular, a la mutación Phe 508 del homocigota. Otros factores de riesgo para SOID son historia de íleo meconial, de cirugía abdominal previa y de trasplante de pulmón.[4,5]

El SOID puede ocurrir con obstrucción intestinal completa o incompleta.[6] El completo corresponde a una obstrucción intestinal completa evidenciada por vómitos biliosos y/o niveles hidroaéreos en el intestino delgado observados en la radiografía de abdomen asociados a una masa fecal en el área ileocecal, acompañados con dolor abdominal o distensión. En tanto que el incompleto se define como dolor abdominal de pocos días de evolución y/o distensión asociada a una masa fecal en la zona ileocecal, pero sin signos y/o síntomas de obstrucción intestinal completa.[7]

Los signos y síntomas de presentación del SOID son dolor abdominal de tipo cólico, náuseas, vómitos y masa palpable en la fosa ilíaca derecha. El comienzo del cuadro es típicamente agudo. Los estudios de imágenes de utilidad incluyen la radiografía directa de abdomen de pie, el ultrasonido y la tomografía computada de abdomen.[3] El diagnóstico diferencial incluye la invaginación intestinal, la obstrucción intestinal por bridas, la apendicitis aguda y la enfermedad inflamatoria intestinal. La invaginación intestinal puede presentarse con características o síntomas similares al SOID y los estudios de imágenes pueden ayudar al diagnóstico diferencial.

En pacientes con FQ, la materia fecal espesa y adherente, que se acumula en el intestino, puede actuar como cabeza de invaginación. Además, se han evidenciado problemas de motilidad y aumento del espesor de la pared del colon, lo cual puede contribuir al desarrollo de la invaginación.[8] En la edad pediátrica, el ultrasonido de abdomen puede hacer el diagnóstico con exactitud y, en muchos casos, se puede llevar a cabo la reducción hidrostática de las asas invaginadas mediante enema. En los pacientes adultos con FQ, existe, con mayor frecuencia, una causa orgánica subyacente que actúa como cabeza de invaginación. En una serie de 6 casos reportada en la bibliografía, se detectaron, en dos pacientes, pólipos adenomatosos y, en tres, patologías apendiculares. En el restante, solo se detectó materia fecal espesada.[8] La forma de presentación puede ser aguda, subaguda o crónica, y la duración de los síntomas en una serie de casos, en promedio, es de 37,4 días, dependiendo de la localización.[9]

En los pacientes adolescentes, además de la ecografía abdominal, es recomendable realizar

una tomografía de abdomen/pelvis con contraste para evaluar la localización y la causa de la obstrucción, para hacer el diagnóstico diferencial y descartar complicaciones, en particular, cuando, pese al tratamiento del SOID, mejora la consistencia de las deposiciones, pero el dolor abdominal persiste. La invaginación en este grupo etario, generalmente, requiere una laparotomía para reducirla. La invaginación íleo-colónica es una causa rara de abdomen agudo en adolescentes con FQ y puede estar asociada a una causa orgánica subyacente. ■

REFERENCIAS

1. Cera SM. Intestinal intussusception. *Clin Colon Rectal Surg*. 2008; 21(2):106-13.
2. Holsclaw DS, Rocmans C, Shwachman H. Intussusception in patients with cystic fibrosis. *Pediatrics*.1971; 48(1):51-8.
3. Robertson MB, Choe KA, Joseph PM. Review of the abdominal manifestations of cystic fibrosis in the adult patient. *Radiographics*. 2006; 26(3):679-90.
4. Canny JD, Brookes A, Bowley DB. Distal intestinal obstruction syndrome and colonic pathologies in cystic fibrosis. *Br J Hosp Med (Lond)*. 2017; 78(1):38-43.
5. Gilljam M, Chaparro C, Tullis E, Chan C, et al. GI complications after lung transplantation in patients with cystic fibrosis. *Chest*. 2003; 123(1):37-41.
6. Munck A, Alberti C, Colombo C, Kashirskaya N, et al. International prospective study of distal intestinal obstruction syndrome in cystic fibrosis: Associated factors and outcome. *J Cyst Fibros*. 2016; 15(4):531-9.
7. Houwen RH, Van der Doef HP, Sermet I, Munck A, et al. Defining DIOS and constipation in cystic fibrosis with a multicentre study on the incidence, characteristics, and treatment of DIOS. *J Pediatr Gastroenterol Nutr*. 2010; 50(1):38-42.
8. Nash EF, Stephenson A, Helm EJ, Ho T, et al. Intussusception in adults with cystic fibrosis: a case series with review of the literature. *Dig Dis Sci*. 2011; 56(12):3695-700.
9. Azar T, Berger DL. Adult intussusception. *Ann Surg*. 1997; 226(2):134-8