Arch Argent Pediatr 2020;118(4):e414-e417 / **e414**

Hemorragia suprarrenal neonatal en el contexto de ictericia neonatal isoinmune. Reporte de caso

Neonatal adrenal hemorrhage in the context of isoimmune neonatal jaundice. Case report

Lic. Cristina Arribas Sánchez[a], Lic. Cristina Menéndez Hernando[a], Dra. Marta Gambra Arzoz[a], Dr. Sergio Cornide Santos[a] y Dr. Felipe Garrido Martínez de Salazar[a]

RESUMEN

La hemorragia de las glándulas suprarrenales en el período neonatal se produce secundariamente a traumatismos del parto y a modificaciones de la presión venosa. La ictericia neonatal tiene como causa infrecuente la presencia de un hematoma suprarrenal. Los casos sintomáticos son poco frecuentes y, si se manifiestan, suele ser como ictericia prolongada.

Se presenta el caso de un neonato que ingresó a las 20 horas de vida por ictericia isoinmune anti-A. Por aumento de bilirrubina directa, se solicitó una ecografía abdominal a los 10 días de vida, que mostró una masa suprarrenal derecha no vascularizada, de 50 x 21 mm, con imágenes quísticas en su interior, compatible con hemorragia de glándula suprarrenal derecha. La ecografía seriada mostró una resolución progresiva hasta desaparecer, y el paciente se mantuvo asintomático y sin ictericia. Cuando persiste una ictericia en el período neonatal, hay que evaluar la posibilidad de una hemorragia suprarrenal significativa.

Palabras clave: *ictericia neonatal, hemorragia, glándulas suprarrenales.*

ABSTRACT

Hemorrhage of the adrenal glands in the neonatal period happens secondarily to birth trauma and to changes in venous pressure. Neonatal jaundice has as an infrequent etiology the presence of an adrenal gland hematoma. Symptomatic cases are rare, and if they manifest, it is usually as prolonged jaundice. We present the case of a neonate who was admitted at 20 hours of life due to isoimmune jaundice. Due to an increase in conjugated bilirubin, an abdominal ultrasound was requested at 10 days of life, which showed a non-vascularized right adrenal mass, 50 x 21 mm, with cystic images inside, compatible with bleeding of the right adrenal gland. Serial ultrasound showed a progressive resolution until its disappearance, keeping the baby asymptomatic and without jaundice. In cases of prolonged jaundice in the neonatal period, the possibility of significant adrenal hemorrhage must be assessed.

Key words: *neonatal jaundice, hemorrhage, adrenal glands.*

http://dx.doi.org/10.5546/aap.2020.e414

a. Clínica Universidad de Navarra, Madrid (España).

Correspondencia:
Lic. Cristina Arribas Sánchez: carribass@unav.es

Financiamiento: Ninguno.

Conflicto de intereses: Ninguno que declarar.

Recibido: 4-11-2019
Aceptado: 12-2-2020

Cómo citar: Arribas Sánchez C, Menéndez Hernando C, Gambra Arzoz M, Cornide Santos S, Garrido Martínez de Salazar F.Hemorragia suprarrenal neonatal en el contexto de ictericia neonatal isoinmune. Reporte de caso. *Arch Argent Pediatr* 2020;118(4):e414-e417.

INTRODUCCIÓN

La hemorragia de las glándulas suprarrenales (HS) en los recién nacidos es una entidad relativamente frecuente, pero, por lo general, asintomática. La causa más común de su aparición es el trauma obstétrico. La afectación habitual es unilateral y, en muchas ocasiones, es un hallazgo incidental ecográfico.[1] Tardíamente, puede diagnosticarse gracias a la identificación de una calcificación en la glándula suprarrenal.

En los casos en que el paciente se encuentra asintomático, es necesario hacer un diagnóstico diferencial con masas suprarrenales tumorales. Los casos sintomáticos son raros. Las manifestaciones clínicas son variables e incluso ausentes. En ocasiones, hay ictericia intensa, isquemia, masa abdominal y anemia. La insuficiencia suprarrenal, rara vez, ocurre, pero, cuando sucede, normalmente, es en la primera semana de vida.[2] Se presenta el caso clínico de un recién nacido a término con una masa retroperitoneal, compatible con HS, que debutó en el contexto de una ictericia neonatal isoinmune, lo cual dificultó el diagnóstico de sospecha inicial.

CASO CLÍNICO

Recién nacido varón que ingresó en la Unidad de Neonatología a las 20 horas de vida por ictericia isoinmune anti-A. En el embarazo, no se destacaba ningún antecedente remarcable y siguió un curso normal, sin presentar diabetes gestacional. La madre era inmune a la rubeola, y el resto de las serologías fueron negativas (virus de la inmunodeficiencia humana –VIH–, virus de la hepatitis B –VHB–, virus de la hepatitis C –VHC–, sífilis y toxoplasma). Las ecografías fetales fueron normales, y no se observaron

alteraciones morfológicas en este. El grupo sanguíneo materno era 0+, y el test de Coombs indirecto, negativo.

En el momento del parto, no hubo riesgo de infección perinatal, y el registro cardiotocográfico fue normal. El bebé nació mediante un parto vaginal eutócico no traumático, a las 38^{+3} semanas, que cursó sin incidencias, y presentó un apgar al nacer de 9-10. Los datos antropométricos al nacer fueron los siguientes: peso de 3430 g (p70), longitud de 50,5 cm (p68) y perímetro craneal de 34 cm (p75).

Durante la exploración física en las primeras 24 horas de vida, llamó la atención una ictericia marcada hasta la raíz de los miembros. El grupo sanguíneo del recién nacido fue A+ con un test de Coombs directo positivo anti-A. A las 20 horas de vida, se realizó bilirrubina transcutánea, con un valor de 18,2 mg/dl, por lo que se extrajo bilirrubina sérica, con un valor total de 15,4 mg/dl (indirecta: 14,9 mg/dl), con iones y glucemia normales.

Siguiendo las indicaciones de la Academia Americana de Pediatría,[3] ingresó en la Unidad de Neonatología, donde se inició fototerapia doble continua (sistema Giraffe Blue Spot PT Lite®), y se administró una dosis de inmunoglobulina hiperinmune (0,7 g/kg). A pesar del tratamiento, los niveles de bilirrubina ascendieron hasta un máximo de 16,5 mg/dl (26 horas de vida, tras 6 horas de ingreso), por lo que se inició fluidoterapia intravenosa e intensificación de la fototerapia, con descenso de las cifras de bilirrubina en las siguientes 6 horas (15,5 mg/dl; indirecta: 14,11 mg/dl). En la *Tabla 1*, se indica la evolución de los valores de bilirrubina.

Durante el ingreso, se mantuvo la lactancia mixta por escasa leche materna. No presentó clínica de deshidratación ni una pérdida ponderal mayor del 10 % del peso al nacer. Se realizaron controles sucesivos de bilirrubina, que permitieron suspender la fototerapia a las 66 horas de vida. Horas más tarde, presentó un rebote en los valores de bilirrubina, que precisó el reinicio de fototerapia durante 48 horas más. Tras mantener las cifras de bilirrubina estables fuera del rango de fototerapia, fue dado de alta a los 6 días de vida.

El valor mínimo de hemoglobina que presentó el paciente fue de 9,9 g/dl. Se realizaron controles ambulatorios de bilirrubina transcutánea en los días siguientes; requirió el reingreso a los 10 días de vida (bilirrubina: 19,1 mg/dl) con reinicio de fototerapia durante 48 horas. En este ingreso, se constató una elevación de la cifra de bilirrubina directa con un valor máximo de 2,6 mg/dl, sin clínica de colestasis.

Durante el estudio ecográfico hepatobilliar, se identificó una masa retroperitoneal, de 50 x 21 mm, en la región suprarrenal derecha con lesiones quísticas en su interior, no vascularizada y compatible con HS (*Figura 1*). Para descartar la existencia de un neuroblastoma, se completó el estudio con la determinación de los niveles de catecolaminas en orina, ácido homovanilmandélico, vanilmandélico y enolasa neuronal, que mostraron valores en un rango normal. Se extrajo también, como estudio de colestasis, un estudio metabólico (ácido pirúvico, aminoácidos, ácidos orgánicos y ácidos grasos en sangre y orina), que no presentó alteraciones.

Se confirmó el diagnóstico de HS mediante una nueva ecografía abdominal, 72 horas después del primer estudio, y se observó la persistencia de una masa suprarrenal de 40 x 33 mm hipoecoica y sin Doppler en el interior. Se realizó un estudio ecográfico seriado, en el que se observó una disminución de la lesión de manera progresiva con su desaparición en el último control ecográfico a los 11 meses de edad. El paciente se mantuvo asintomático y sin ictericia clínica.

Tabla 1. *Evolución de los valores analíticos durante el ingreso*

	Bilirrubina total (mg/dl)	**Bilirrubina directa (mg/dl)**	**Bilirrubina indirecta (mg/dl)**	**Hb (g/l)**	**Hto (%)**
20 horas de vida (ingreso)	15,4 (transcutánea de 18,2 mg/dl)	0,52	14,91	13,9	36
26 horas de vida (6 horas de ingreso)	16,55	1,37	14,11	13,8	38
30 horas de vida (12 horas de ingreso)	13,96	1,8	12,16	-	-
44 horas de vida (24 horas de ingreso)	12,99	1,94	10,9	-	-
5 días de vida	13,28	1,42	11,86	13,7	37
10 días de vida	19,18	2,26	16,92	-	-

Hb: hemoglobina: Hto: hematocrito.

DISCUSIÓN

La HS durante el período neonatal se desarrolla, principalmente, debido a traumatismos del parto, elevado peso al nacer, asfixia e hipoxia, sepsis y trastornos de la coagulación, aunque también puede provocarse de forma espontánea. Las glándulas suprarrenales son relativamente grandes y presentan una mayor vascularización en el período neonatal, lo que contribuye a una mayor vulnerabilidad en caso de cambios de la presión venosa o compresión mecánica durante el parto y fluctuación aguda de la presión arterial inmediatamente después del nacimiento.[4]

La incidencia de HS es de alrededor de 2 casos por cada 1000 recién nacidos vivos. La glándula derecha parece tener un mayor riesgo de sangrado debido a la posición anatómica, las diferencias en el drenaje venoso y linfático, y el aumento de la sensibilidad a los cambios en la presión arterial.[5]

Las manifestaciones clínicas dependen del volumen de sangrado, de la edad gestacional (a menor edad gestacional, más riesgo de insuficiencia suprarrenal)[1] y de las condiciones de base, y puede variar desde los casos asintomáticos hasta la insuficiencia suprarrenal con hipotensión, hipoglucemia y alteraciones hidroelectrolíticas. Se ha descrito también la manifestación de la HS como hematoma escrotal.[6]

La ictericia neonatal precoz como resultado de la hemólisis que se produce por la hemorragia es una forma de presentación rara del hematoma suprarrenal.[4] En este caso, la coexistencia con una isoinmunización anti-A como causa establecida ya de ictericia y causa inicial de esta retrasó el diagnóstico de HS. Además, en nuestro paciente, no existían factores de riesgo aparentes de HS.

En cuanto al manejo de la ictericia, en este caso, cabe destacar que se siguieron las indicaciones de la Academia Americana de Pediatría sobre la administración de fototerapia y gammaglobulina hiperinmune, sin llegar, en ningún momento, al rango de indicación de exanguinotransfusión.[3] A pesar de que la administración de fluidoterapia no está recomendada para disminuir las cifras de bilirrubina, en este caso, por criterio del médico responsable, se decidió iniciarla a la espera de ver la evolución de las cifras de bilirrubina y evaluar la necesidad de exanguinotransfusión.

En el caso clínico presentado, lo que motivó el examen ecográfico abdominal fue la persistencia de la ictericia y el aumento de la bilirrubina directa. Por definición, en la ictericia isoinmune y en la HS, la hiperbilirrubinemia es de predominio indirecto (en relación con hemólisis o reabsorción del hematoma). Sin embargo, en ambos casos, la elevación brusca de bilirrubina, a veces, produce una elevación transitoria de bilirrubina

Figura 1. *Imagen ecográfica inicial que mostró una masa dependiente de la glándula suprarrenal derecha, de predominio hipoecoico, con focos quísticos en su interior. Se apreció plano de separación con el polo renal ipsilateral. No se logró identificar flujo en el análisis Doppler color que sugiriera aporte vascular.*

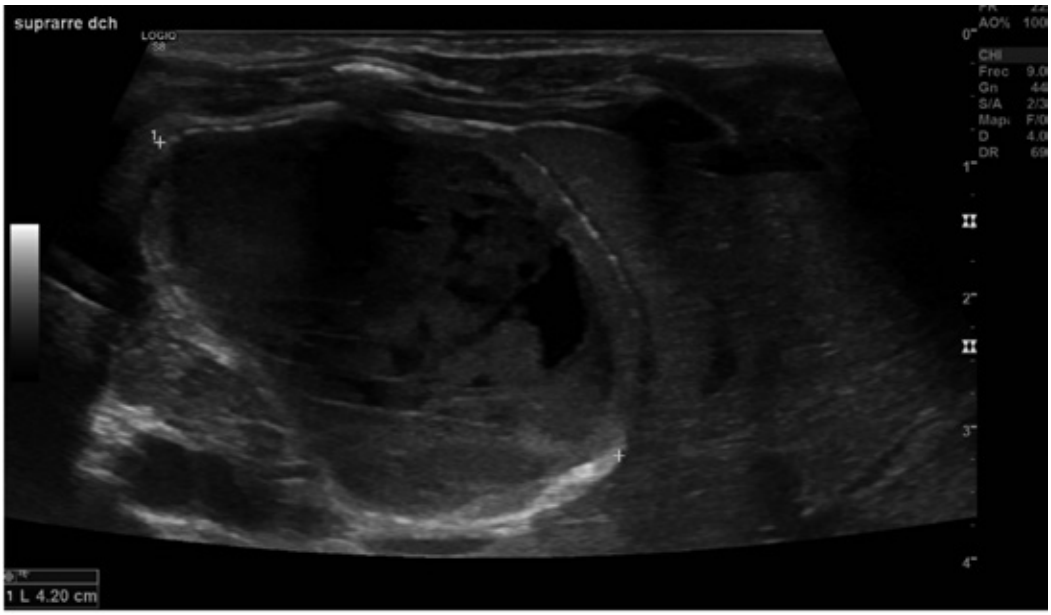

directa por la dificultad que tiene el hígado para metabolizarla. El aumento de bilirrubina directa en nuestro paciente fue transitorio y disminuyó espontáneamente con el descenso de la bilirrubina total.

La ecografía abdominal es el método radiológico más utilizado para la evaluación de las masas suprarrenales en el recién nacido y que facilitó nuestro diagnóstico y seguimiento. La resonancia magnética es más precisa que otras pruebas de imagen, pero requiere tiempo, sedación y, en algunos centros, no está disponible para su realización en el período neonatal.[5] El principal diagnóstico diferencial de la HS debe hacerse con la forma quística del neuroblastoma, por lo tanto, los niveles urinarios de ácido vanilmandélico deben medirse, sobre todo, si existe flujo doppler sobre la masa.[7]

Hay casos poco frecuentes de neuroblastoma quístico que pueden desaparecer de forma espontánea, por lo que el seguimiento con ecografía tras el nacimiento es siempre necesario. Después de 90 días, la mayoría de los hematomas suprarrenales se reabsorben espontáneamente, mientras que los neuroblastomas quísticos persisten en la glándula con un tamaño similar o mayor. El seguimiento ecográfico de la HS debe realizarse una vez por mes durante los primeros tres meses y luego cada 3 meses hasta la regresión completa.[4]

En conclusión, ante la persistencia de una ictericia en el período neonatal, a pesar de tener *a priori* el origen isoinmune como causa que pueda justificarla, hay que evaluar la posibilidad de que coexistan otras patologías, como, en nuestro caso, la presencia de una HS significativa. Dicha HS requiere siempre de la realización de un diagnóstico diferencial, sobre todo, con el neuroblastoma quístico, y de seguimiento hasta su desaparición. ■

REFERENCIAS

1. Mutlu M, Karagüzel G, Aslan Y, Cansu A, et al. Adrenal hemorrhage in newborns: A retrospective study. *World J Pediatr*. 2011; 7(4):355-7.
2. Toti MS, Ghirri P, Bartoli A, Caputo C, et al. Adrenal hemorrhage in newborn: How, when and why- from case report to literature review. *Ital J Pediatr*. 2019; 45(1):58.
3. American Academy of Pediatrics. Subcommittee of Hyperbilirrubinemia. Management of hyperbilirubinemia in the newborn infant 35 or more weeks of gestation. *Pediatrics*. 2004; 114(1):297-316.
4. Trutin I, Valent Moric B, Borosak J, Stipancic G. Does Urinary Tract Ultrasound have its Place in the Treatment of Early Neonatal Jaundice? Neonatal Bilateral Adrenal Hemorrhage: Case Report. *Acta Clin Croat*. 2018; 57(1):161-5.
5. Angelis D, Mudduluru M, Joseph S, Ching C, et al. Neonatal adrenal findings: significance and diagnostic approach. Description of two cases. *Clin Case Rep*. 2018; 6(4):658-63.
6. Yarci E, Arayici S, Sari FN, Canpolat FE, et al. Hemorragia suprarrenal que se manifiesta como hematoma escrotal en el recién nacido. A propósito de un caso. *Arch Argent Pediatr*. 2015; 113(3):e161-3.
7. Oliveira GN, Dinis I, Noruegas MJ, Mirante A. A rare cause of neonatal persistent jaundice. *BMJ Case Rep*. 2017; 2017:bcr-2017-223306.