

Ingesta de pila botón en niños: actualización y abordaje práctico

Julián M. Fernández¹ , Claudia P. Marrugo R.¹ , Eliana Maddaleno¹ , Alejandra Ponsiglione¹ ,
Ángeles Fierro Vidal¹ , María M. Pastor¹ , Paola Fresco Zens¹ , Néstor Civetta¹ 

RESUMEN

La ingestión de pilas botón representa una emergencia médica cada vez más reconocida en pediatría, particularmente en niños menores de 6 años. Estas baterías, ampliamente utilizadas en dispositivos electrónicos de uso cotidiano, pueden causar lesiones graves y potencialmente mortales, especialmente cuando permanecen alojadas en el esófago.

El diagnóstico oportuno y la intervención inmediata son esenciales para prevenir complicaciones graves, incluidas la perforación, la mediastinitis y la formación de fístulas. Esta revisión resume las guías de práctica clínica más recientes, con énfasis en la fisiopatología, las implicancias clínicas, los criterios de manejo y las recomendaciones de seguimiento, con el fin de proporcionar un marco actualizado para el abordaje diagnóstico y terapéutico en pacientes pediátricos.

Palabras clave: lesiones accidentales; pila botón; reacción a cuerpo extraño; perforación del esófago; pediatría.

doi (español): <http://dx.doi.org/10.5546/aap.2025-10922>

doi (inglés): <http://dx.doi.org/10.5546/aap.2025-10922.eng>

Cómo citar: Fernández JM, Marrugo R CP, Maddaleno E, Ponsiglione A, Fierro Vidal Á, Pastor MM. Ingesta de pila botón en niños: actualización y abordaje práctico. *Arch Argent Pediatr.* 2026;e202510922. Primero en Internet 23-ABR-2026.

¹ Hospital Materno Infantil Dr. Florencio Escardó, Tigre, Argentina.

Correspondencia para Julián M. Fernández: doctorfernandezjulian@yahoo.com.ar

Financiamiento: Ninguno.

Conflicto de intereses: Ninguno que declarar.

Recibido: 2-10-2025

Aceptado: 19-2-2026



Esta obra está bajo una licencia de Creative Commons Atribución-No Comercial-Sin Obra Derivada 4.0 Internacional. Atribución — Permite copiar, distribuir y comunicar públicamente la obra. A cambio se debe reconocer y citar al autor original. No Comercial — Esta obra no puede ser utilizada con finalidades comerciales, a menos que se obtenga el permiso. Sin Obra Derivada — Si remezcla, transforma o crea a partir del material, no puede difundir el material modificado.

INTRODUCCIÓN

La ingesta de cuerpos extraños es motivo frecuente de consulta en los servicios de emergencia pediátricos; las pilas botón (PB) son una de las causas más temidas por su potencial de provocar lesiones graves. En las últimas tres décadas, el uso masivo de estos elementos en juguetes, controles remotos, termómetros, llaveros y dispositivos auditivos ha aumentado el riesgo de exposición en niños pequeños.¹ Su tamaño pequeño, forma atractiva y disponibilidad contribuyen a que sean ingeridas de forma accidental.

Se realizó una búsqueda bibliográfica en PubMed de estudios publicados entre 2010 y 2024 sobre la ingesta de PB. Las palabras clave utilizadas fueron *button battery*, *foreign body*, *pediatrics*, *accidental ingestion*, *esophageal injury*. Se seleccionaron 38 publicaciones en inglés y español, de acuerdo con su relevancia clínica, actualidad y calidad metodológica.

Esta revisión tiene como objetivo actualizar la evidencia disponible respecto a la epidemiología, fisiopatología, clínica y complicaciones asociadas a esta entidad. Además, presentar los nuevos avances en el tratamiento, particularmente las estrategias de mitigación y neutralización, incorporadas en las últimas guías.

EPIDEMIOLOGÍA

Según datos recientes del *National Capital Poison Center* (Centro Nacional de Control de Intoxicaciones, NCPD por su sigla en inglés), en Estados Unidos, ocurren aproximadamente 3500 casos de ingesta de PB por año; la incidencia de ingestión de PB ha aumentado considerablemente desde el año 2000, con una tasa de complicaciones graves que se ha triplicado en las últimas dos décadas.² Una revisión actualizada mostró que la ingesta de PB es más frecuente en los menores de 6 años (el 75 % de los casos) y que hubo un incremento en la incidencia del 0,14 % en 1995 al 8,4 % en el 2015, siendo la segunda causa de internaciones por ingestión de cuerpos extraños.^{3,4}

En el último reporte realizado por el *Rocky Mountain Poison Center's National Battery Ingestion Hotline* (Línea Nacional para la Ingesta de Baterías, NBIH por su sigla en inglés), sobre un total de 2784 ingestas de PB, el grupo etario más afectado fue el de 0 a 5 años (1701, 61 %), con una leve predominancia en el sexo masculino (53 %) y una mortalidad del 0,2 %.⁵

Aunque la mayoría de ingestas de pilas

botón en la infancia no resultan en impactación esofágica y son eliminadas espontáneamente, las complicaciones asociadas a la ingesta de PB y la mortalidad han aumentado 6,7 veces en un período de 25 años. Esto se ha atribuido a la mayor cantidad de productos electrónicos disponibles en el mercado y también a la mayor utilización de PB de litio de 3 V, comparadas con otras baterías de 1,5 V.¹

En Argentina no se dispone de datos epidemiológicos sobre la ingesta de PB, debido a que no existen registros nacionales y su notificación no es obligatoria.

¿QUÉ ES LA PILA BOTÓN?

La PB es una celda electroquímica metálica que permite que la energía liberada en una reacción química se convierta en electricidad, con forma de disco y de apariencia similar a monedas. Se caracterizan por tener alto voltaje, amplios rangos de temperatura, larga vida y bajo costo.⁶⁻¹⁰

En cuanto a su composición química, existen pilas botón de litio, alcalinas, de óxido de plata y de zinc-aire, que difieren en su voltaje, tamaño, capacitancia y potencial lesivo. De acuerdo con los reportes del NCPD, las pilas botón de litio de 20 mm se encuentran con mayor frecuencia en controles remotos, juguetes y relojes, mientras que en un porcentaje significativo de los casos (42 %) el objeto de origen no puede ser identificado.¹⁰

FISIOPATOLOGÍA

Los niños menores de 3 años son más susceptibles a la ingesta de PB debido a la exploración y el reconocimiento que hacen de su entorno a través de la boca. En muchos casos, estos cuerpos extraños pasan de forma espontánea y sin complicaciones a través del tracto gastrointestinal; sin embargo, hasta el 12,6 % de los pacientes que ingieren PB mayores de 20 mm presentarán graves complicaciones.^{11,12}

MECANISMOS DE LESIÓN

Electrolisis (mecanismo principal)

Al ponerse en contacto el tejido esofágico con ambos polos de la PB, se completa un circuito que permite la generación de una corriente eléctrica. En el ánodo, se produce una gran cantidad de iones hidróxido (OH⁻) que, al impactar en el esófago, se concentran en una sola área de contacto en vez de hacerlo en forma dispersa; se crea un ambiente muy alcalino (pH 10 a 13), lo cual genera necrosis licuefactiva proporcional a

la carga de la PB, causando una lesión cáustica profunda (las secreciones mucosas son muy buenos conductores eléctricos). Esta lesión inicial puede progresar con mayor degradación del tejido, la cual puede continuar durante días o semanas incluso después de la extracción de la PB. En el cátodo, se induce un ambiente ácido y necrosis por coagulación, limitando la profundidad de la lesión por PB.^{9,12-15}

FACTORES QUE MODULAN LA LESIÓN

Las lesiones más rápidas y graves se dan con las baterías de litio. Estas PB de 20 mm son de 3 V (el doble de 1,5 V de otras PB), tienen una mayor capacitancia y generan más corriente; por lo tanto, generan más hidróxido y con mayor rapidez que otras PB, causando lesiones visibles a los 15 minutos de su ingesta y provocando lesiones graves incluso a las 2 horas de su impactación.

Las PB nuevas tienen 3,2 veces más probabilidad de causar lesiones que las usadas, sin embargo, cualquier PB con una carga residual de 1,2 V puede causar daño tisular a un ritmo ligeramente más lento. Por lo tanto, sabemos que, aunque las PB estén descargadas, pueden causar lesiones importantes.^{9,12-15}

Otros mecanismos lesivos

Fuga de contenido: A diferencia de otras PB, las pilas de litio contienen un electrolito orgánico en lugar de un electrolito alcalino; las

fugas no causan lesiones locales, sino que son ligeramente irritantes, por lo cual no suelen causar complicaciones graves mediante este mecanismo.¹⁶

Lesión por decúbito: La presión física sobre el tejido adyacente no suele causar lesiones significativas en períodos cortos de tiempo.

DIAGNÓSTICO

Anamnesis y examen físico

La historia clínica y el examen físico son componentes básicos y fundamentales de una evaluación inicial. Los aspectos más útiles de la anamnesis incluyen: síntomas, tipo de PB, estado de carga, número de PB ingeridas, tiempo de evolución, coingesta de imanes, forma de presentación, patologías asociadas (discapacidad intelectual, atresia esofágica) y cirugías previas.¹²

En la mayoría de los casos, no se encuentran hallazgos destacables en la exploración física, pero se debe evaluar el estado general del paciente, signos vitales, evaluación de la vía aérea o situaciones de emergencia.

Los hallazgos anormales en la exploración pueden ser edema o crépitos en el cuello, con enfisema subcutáneo que sugiere una posible perforación esofágica; estridor inspiratorio o sibilancias espiratorias, que indican una posible obstrucción respiratoria; dolor abdominal, signos de irritación peritoneal que obligan a investigar una posible perforación intestinal.¹¹

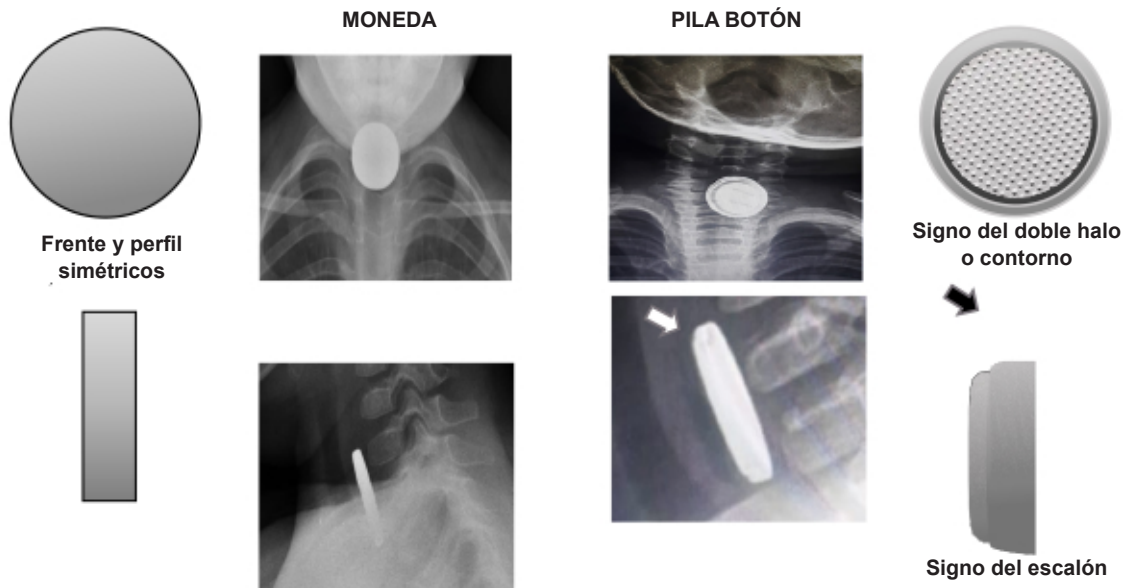
TABLA 1. Síntomas según el tiempo de evolución de la ingesta de pila botón¹¹

Ingesta aguda (≤24 horas)	Ingesta crónica (>24 horas)
Vómitos/náuseas	Fiebre
Disfagia	Rechazo de alimentos (anorexia)
Babeo	Pérdida de peso
Tos	Retraso de crecimiento
Hemoptisis	Vómitos
Hematemesis	Hemoptisis
Rechazo de alimentos (anorexia)	Hematemesis
Sensación de cuerpo extraño	Sangre en las heces
Dolor (cuello, garganta, pecho o abdomen)	Melena
Dificultad respiratoria	Tos crónica
Estridor	Dolor persistente (cuello, garganta, pecho o abdomen)
Sibilancias	Neumonía recurrente
Irritabilidad o inquietud	Disnea

Adaptado de Wright CC, Closson FT. Updates in pediatric gastrointestinal foreign bodies. *Pediatr Clin North Am.* 2013 Oct;60(5):1221-39.(11)

Se consideraron ingestas agudas las diagnosticadas dentro de las primeras 24 horas, e ingestas crónicas aquellas de diagnóstico diferido o permanencia prolongada del cuerpo extraño.

FIGURA 1. Diferencias radiológicas entre monedas y pila botón



Fuente: Elaboración propia.

En Argentina, las PB de 20 mm son similares en tamaño a las monedas de 1 peso (22 mm) y 2 pesos (24,5 mm), las cuales son las únicas compuestas por dos metales, con un núcleo y un anillo, dando una imagen similar con doble halo en la proyección de frente, pero en el perfil no presentan la clásica apariencia de “escalonamiento”.

Síntomas

La frecuencia de los síntomas parece variar según diferentes estudios, aunque el síntoma principal suele ser la sialorrea. Asimismo, Butazzoni *et al.*, al analizar los síntomas relacionados con la ingesta de PB, observaron una mayor probabilidad de presentar disfagia (30,19; IC95%: 17,83-42,55), fiebre y tos (26,42; IC95%: 14,55-38,28; ambos valores son iguales) en comparación con otros síntomas (Tabla 1).¹⁷

Desafortunadamente, los pacientes también pueden presentar síntomas inespecíficos similares a cuadros virales respiratorios, gastrointestinales o incluso cursar de forma asintomática. Además, no siempre hay un historial conocido de ingestión, lo cual puede retrasar significativamente el diagnóstico y el tratamiento oportuno.^{12,13}

Exámenes complementarios

La radiografía es una herramienta esencial para el diagnóstico temprano de la ingestión de PB, no solo demuestra la ubicación, el número, el tamaño y la forma de la mayoría de los cuerpos extraños, sino que también nos puede ayudar a excluir la presencia de cuerpos extraños en vía respiratoria, detectar una

coingesta con otros cuerpos extraños e identificar signos de perforación (neumomediastino – neumoperitoneo).^{8,13}

Se debe solicitar radiografía de cuello, tórax y abdomen con proyecciones de frente y perfil (Figura 1). Las PB son cuerpos extraños redondos y opacos de apariencia radiográfica similar a monedas. En la proyección anteroposterior las imágenes con presencia del signo del doble “halo” o contorno son altamente sugestivas de PB. En la proyección de perfil, puede observarse el signo del “escalón” (sector con una ligera protuberancia) y que correspondería al polo negativo de la pila (ánodo). Este último signo puede estar ausente en baterías muy delgadas o puede ser imitado por múltiples monedas de diferentes tamaños apiladas.

Es importante identificar si el ánodo (polo lesivo de la pila donde se produce el daño tisular más grave) está orientado hacia adelante o hacia atrás, ya que esto informará la dirección de la lesión máxima y las estructuras potenciales en riesgo.^{2,8,14,18}

En una revisión retrospectiva de 139 pacientes atendidos en un centro pediátrico de atención terciaria entre 2017 y 2019, con sospecha de ingestión de monedas o PB, la combinación

de la historia clínica y la evaluación radiológica alcanzó una sensibilidad cercana al 100 % y una especificidad del 40 %.^{12,19}

COMPLICACIONES

Se han descrito complicaciones graves tras la ingestión de PB en niños, tanto cuando la extracción de la PB es temprana (2-2,5 horas) como cuando se realiza luego de un período más prolongado (3 meses). Asimismo, pueden presentarse complicaciones tardías, incluso semanas después de la extracción.^{20,21}

Varias series de casos publicados han demostrado cuáles son los factores que predicen las complicaciones a largo plazo; estos incluyen: la ubicación y orientación esofágica del polo negativo de la PB, ubicación anatómica de la lesión esofágica, duración estimada de la impactación y las propiedades electroquímicas de la batería específica.^{12,14}

Las posibles complicaciones se enumeran en la *Tabla 2*.

Los retrasos ocasionados por la consulta tardía, diagnóstico erróneo, acceso limitado a la atención por especialistas en endoscopia, dificultades en la derivación a un centro de atención terciaria o la preocupación por la inducción anestésica (pacientes que no cumplen el tiempo de ayuno) contribuyen sin duda a la gravedad de las complicaciones.¹

TRATAMIENTO

Ante la ingesta de PB, idealmente se requiere la intervención de un equipo multidisciplinario para su atención, que incluya al pediatra de guardia, radiólogo, endoscopista infantil, cirujano infantil, otorrinolaringólogo, anestesiólogo y otros subespecialistas según esté indicado.¹³

Es importante alcanzar un consenso entre los distintos actores, dado que el riesgo vital no siempre es clínicamente evidente en el momento de la evaluación.

Manejo inicial

A su ingreso al servicio de emergencias, se debe activar protocolo según el centro de atención, para minimizar los tiempos de realización de la extracción endoscópica.

Se debe mantener al paciente en ayuno, colocarle un acceso venoso periférico y realizar estudios complementarios que incluyan hemograma, coagulograma, determinación de grupo y factor sanguíneo y electrocardiograma. No se recomienda la inducción del vómito ni el uso de agentes catárticos o laxantes.^{12,13}

Estrategias de mitigación previas a la extracción

La actualización más reciente del NCPG y de ESPGHAN incluyen recomendaciones destinadas a mitigar el daño esofágico producido

TABLA 2. Complicaciones tras la ingestión de pila botón^{3,20}

Tipo de lesión	Complicación específica
Lesión esofágica	Ulceración esofágica (22,1 %) Perforación esofágica (18,1 %) Estenosis esofágica (13,7 %)
Fístulas esofágicas	Fístula esofágica-vascular (6,2 %) (aorta, arteria subclavia derecha aberrante, arteria tiroidea, arteria carótida común izquierda, arco aórtico posterior, anillo vascular) Fístula traqueoesofágica (14,6 %)
Lesión mediastinal	Neumotórax Neumomediastino
Lesiones de la vía aérea	Parálisis de cuerdas vocales (2,2 %) Crup Mediastinitis
Infecciosas	Espondilodiscitis (0,4 %) Bronconeumonía (0,4 %)

Se resumen las principales complicaciones digestivas y respiratorias asociadas a la ingestión de PB. La distribución porcentual corresponde a un estudio reciente que evaluó 136 191 casos durante un período de 20 años.³

por el entorno alcalino generado por la PB (Tabla 3).^{13,14,22,23} Estas se basan en estudios experimentales que demostraron que la irrigación con soluciones débilmente ácidas, como la miel y el sucralfato, forman una barrera viscosa entre la PB y la superficie del tejido, neutralizando

el entorno alcalino y reduciendo el daño tisular en comparación con la irrigación con solución salina.^{24,25}

Estas estrategias están contraindicadas si la ingestión ocurrió hace más de 12 horas, el tiempo es desconocido o existe sospecha de

TABLA 3. Tratamiento de la pila botón ubicada en el esófago²²

Estrategia	Tratamiento
Preextracción	<p>En la casa y durante el traslado: en pacientes >1 año, administrar 10 ml (2 cucharaditas) de miel cada 10 minutos hasta 6 dosis.</p> <p>Hospital: administrar sucralfato 1 g por dosis (10 ml si la suspensión es 1 g/10 ml; 5 ml si es 2 g/10 ml) (a) cada 10 minutos hasta la extracción de la PB.</p> <p>Esta estrategia puede comenzar desde la llegada al servicio de urgencias hasta la realización de las radiografías; y una vez confirmada la impactación esofágica, se pueden administrar tres dosis adicionales hasta que se administra la sedación para la endoscopia.</p> <p>El personal médico puede administrar dosis extras de miel o sucralfato si hay retraso en el traslado del paciente a un hospital de tercer nivel.</p> <p>Estas estrategias de mitigación no reemplazan la extracción urgente de la PB.</p> <p>A los niños <1 año no se les debe administrar miel ni sucralfato.</p>
Extracción	<p>Anestesia: Estratificación de riesgo para la ingesta de PB en pediatría (b):</p> <p>Riesgo alto: <5 años, PB >20 mm, patología o estenosis esofágica subyacente, retención esofágica a nivel del arco aórtico o con el polo negativo mirando hacia atrás o retención prolongada, antecedente de sangrado gastrointestinal.</p> <p>Riesgo intermedio: retención esofágica que no cumple con los criterios de alto riesgo, PB gástricas sintomáticas.</p> <p>Riesgo bajo: >5 años, PB <20 mm, sin patología esofágica o estenosis, PB gástricas asintomáticas.</p> <p>Manejo intraoperatorio: intubación de secuencia rápida (no se retrasa por horas de ayuno). Vigilancia de la vía aérea durante la extracción. Prepararse ante inestabilidad hemodinámica o respiratoria (c).</p> <p>Endoscopia: visualización directa con endoscopio flexible o rígido.</p> <p>Si no hay evidencia endoscópica de perforación, se debe irrigar la zona con 50 a 150 ml de ácido acético estéril al 0,25 % y simultáneamente succionar el exceso de irrigación.</p> <p>Si se sospecha perforación o lesión circunferencial grave, colocar sonda nasogástrica bajo visualización directa (d).</p>
Posextracción	<p>Si la lesión esofágica es Zargar grado I y II (edema o lesiones ulcerativas): internación en sala, iniciar tolerancia oral a las 24-48 h con líquidos claros y progresar a dieta blanda posteriormente, uso de protector gástrico y analgesia. Se otorgará el egreso al resolver los síntomas y una adecuada tolerancia oral.</p> <p>Si la lesión esofágica es Zargar grado IIb, IIIa y IIIb (úlceras profundas, circunferenciales o necrosis): debe colocarse una sonda nasogástrica bajo visión endoscópica, se internará en UCI con medidas de soporte vital hemodinámicas, respiratorias, reposo gástrico, protector gástrico y antibiótico de amplio espectro, para prevenir la mediastinitis en pacientes con lesiones graves, perforaciones y/o fiebre.</p> <p>Esofagograma con contraste hidrosoluble: realizar 1 a 2 días después de la extracción de la PB, y en casos complicados este período puede extenderse hasta que se estabilice el paciente. En los casos con lesión esofágica significativa (y especialmente en aquellos con lesión circunferencial), está indicado repetirlo a las 4 semanas.</p> <p>TAC contrastada y angiografía o resonancia magnética con angio-RMN: para una evaluación menos invasiva y más completa de la proximidad de la lesión a estructuras vasculares y respiratorias importantes.</p>

(a) En Argentina, la suspensión de sucralfato presenta 2 g/10 ml; se deben administrar 5 ml (1 cucharadita).

(b) Los pacientes con riesgo bajo e intermedio pueden ser atendidos en quirófano general por gastroenterólogos, con o sin cirujanos pediátricos de guardia. Para los de alto riesgo, se debe considerar la participación de cardiólogos intervencionistas o cirujanos cardiovasculares.

(c) Se deben colocar al menos dos catéteres intravenosos de gran calibre para la reposición de volumen y la administración de hemoderivados, si es necesario. Durante la endoscopia, se debe prestar atención para prevenir la extubación accidental y la compresión del tubo endotraqueal.

(d) Si no es posible asegurar la ingesta por las complicaciones del paciente, se plantea la nutrición enteral por sonda o la nutrición parenteral, siempre prefiriendo la enteral. La sonda de nutrición enteral puede, además, prevenir adherencias de las heridas tisulares y estenosis, incluso actúa como guía para mantener la luz esofágica para posibles dilataciones. La gastrostomía puede considerarse en los casos en que la alimentación enteral deba prolongarse más de 30 días.

perforación esofágica, mediastinitis o sepsis. No debe retrasarse el traslado a un servicio de urgencias para administrar miel, tampoco deben administrarse otros medicamentos ni líquidos por vía oral antes de retirar la PB.

Anestesia

La extracción de la PB en esófago, o estómago cuando exista coingesta de imán o PB ≥ 20 mm, debe realizarse antes de las 2 horas para minimizar el daño tisular y las posibles complicaciones.¹⁴

Históricamente, se ha propuesto la observación de hasta 48 horas de PB ubicadas en estómago en pacientes asintomáticos. Sin embargo, la evidencia reciente reporta elevada frecuencia de lesiones mucosas (ver: pila botón en cámara gástrica), motivo por el que se recomienda su extracción precoz.

Inicialmente, es necesario realizar una estratificación del riesgo con el fin de definir el nivel de complejidad del quirófano, la disponibilidad de especialistas, los requerimientos de monitorización intraoperatoria y el nivel de atención posoperatoria necesarios.^{13,21}

Extracción en quirófano

Para la extracción de la PB, se prefiere un abordaje endoscópico con visualización directa para permitir la inspección de la lesión tisular e identificar la posición y orientación de la PB, y evitar la manipulación excesiva de la pila debido al riesgo de perforación esofágica. Tanto el esofagoscopio flexible como el rígido se han utilizado con éxito, y tener ambos disponibles puede ser beneficioso si un intento inicial de extracción fracasa.^{8,20,22} Dependerá de la experticia del operador la elección de uno u otro. También será necesario acompañarse del instrumental apropiado: pinzas diente de ratón, pinzas cocodrilo, sonda nasogástrica, canastilla tipo dormia, jeringas o sistema de irrigación, material de contraste hidrosoluble y solución de ácido acético al 0,25 %.

Estrategia de neutralización posextracción de la pila botón

Tras la extracción, se debe inspeccionar la mucosa para determinar la extensión, profundidad y ubicación del daño tisular, estratificándolo según la clasificación de Zargar.²³

Si no hay evidencia de perforación esofágica (solución de continuidad evidente de la mucosa y submucosa, salida de aire o burbujas a través

del defecto, visualización de mediastino, grasa, pleura o tejido conectivo), se puede irrigar la zona con 50 a 150 ml de ácido acético estéril al 0,25 %, con aspiración endoscópica continua del exceso de líquido y residuos, con el objetivo de neutralizar el ambiente alcalino.²²

Esta recomendación se basa en estudios experimentales realizados por Jatana *et al.* que demostraron que dicha irrigación podría disminuir la progresión de la lesión tisular al detener la progresión de la necrosis licuefactiva, reestableciendo inmediatamente el pH tisular altamente alcalino (pH 10-13) al rango fisiológico y evitando las complicaciones tardías después de la extracción de la PB.²⁶

La experiencia clínica inicial, reportada en una serie de casos de 6 pacientes pediátricos, mostró mejoría macroscópica del tejido esofágico, sin lesión tisular térmica tras la irrigación con ácido acético al 0,25 %, sin observarse perforaciones ni estenosis esofágica en un período de seguimiento de 4 a 11 meses.²⁷

Pila botón en cámara gástrica

Si la PB se localiza en el estómago o en un segmento más distal y existe coingesta de un imán, la extracción endoscópica debe realizarse dentro de las primeras 2 horas.¹⁴ Estudios recientes que evaluaron la extracción gástrica de la PB en un intervalo de 24 a 48 horas informaron que hasta el 50 % de los pacientes presentó lesiones mucosas significativas. Los principales factores de riesgo identificados fueron: edad menor de 5 años, pilas de ≥ 20 mm y un tiempo de ingesta desconocido o superior a 48 horas.²⁸ En estos escenarios, se recomienda la extracción lo antes posible, sin exigir un período de observación de 48 horas.²⁹

SEGUIMIENTO POSEXTRACCIÓN

El tratamiento luego de la endoscopia es quizás el aspecto más difícil y controvertido del cuidado de estos pacientes. El nivel de atención necesario dependerá en gran medida de la gravedad de la lesión; se determinará de forma individualizada la duración de la internación, el reposo esofágico y la necesidad de estudios de imagen seriados o endoscopias adicionales.^{12,30}

El esofagograma con contraste hidrosoluble es un estudio útil para detectar perforaciones o la formación de estenosis. En caso de estenosis, se debería considerar la dilatación endoscópica.^{14,30}

La endoscopia de control temprana (2-4 días posextracción) puede subestimar el grado de

lesión esofágica y el riesgo de complicaciones. En este contexto, la tomografía contrastada y los estudios angiográficos, incluida la angiorresonancia magnética, permiten una evaluación más completa y menos invasiva para evaluar de la proximidad de la lesión a estructuras vasculares y respiratorias importantes.

Estos estudios por imágenes están especialmente indicados en lesiones esofágicas de tercio medio, dada su cercanía al cayado aórtico y el riesgo de sangrado masivo, en impactaciones de PB de tiempo desconocido. También deben considerarse antes de procedimientos como dilatación esofágica, colocación y retiro de *stents*.^{12,14,30,31}

Los criterios de alta incluyen

1. Buena tolerancia oral o enteral a través de sonda nasogástrica o tubo de gastrostomía.
2. Ausencia de signos de lesión de estructura vascular.
3. Compromiso familiar adecuado para el seguimiento, además de la comprensión de pautas de alarma y recomendaciones.

El uso de inhibidores de la bomba de protones para minimizar el impacto del reflujo ácido sobre la lesión esofágica no se ha estudiado, pero podría justificarse.^{14,30}

CONCLUSIÓN

La ingestión de PB es una emergencia pediátrica tiempo-dependiente. El diagnóstico inmediato y la extracción endoscópica urgente son determinantes para reducir la morbimortalidad.

La evidencia actual apoya el uso de estrategias de mitigación y neutralización como medidas complementarias.

La articulación entre equipos de salud, agencias regulatorias y los distintos actores de la cadena de producción y comercialización de juguetes resulta indispensable para mejorar los sistemas de seguridad y promover campañas de concientización. ■

REFERENCIAS

1. Litovitz T, Whitaker N, Clark L, White NC, Marsolek M. Emerging battery-ingestion hazard: clinical implications. *Pediatrics*. 2010;125(6):1168-77. doi: 10.1542/peds.2009-3037.
2. National Capital Poison Center. Button Battery Ingestion Statistics. [Consulta: 31 de mayo de 2025]. Disponible en: <https://www.poison.org/battery/stats>
3. Varga Á, Kovács T, Saxena AK. Analysis of Complications After Button Battery Ingestion in Children. *Pediatr Emerg Care*. 2018;34(6):443-6. doi: 10.1097/PEC.0000000000001413.
4. Orsagh-Yentis D, McAdams RJ, Roberts KJ, McKenzie LB. Foreign-Body Ingestions of Young Children Treated

in US Emergency Departments: 1995-2015. *Pediatrics*. 2019;143(5):e20181988. doi: 10.1542/peds.2018-1988.

5. National Battery Ingestion Hotline Annual Report July 2022-June 2023 [Consulta: 31 de mayo de 2025]. Disponible en: <https://www.rmpds.org/statistics-and-data>
6. Strunz ME. Pilas: mitos y realidades 2009. [Tesis]. 2009. [Consulta: 31 de mayo de 2025]. Disponible en: <http://ri.itba.edu.ar/handle/20.500.14769/543>
7. Scrosati B. History of lithium batteries. *J Solid State Electrochem*. 2011;15:1623-30. doi: 10.1007/s10008-011-1386-8.
8. Jatana KR, Litovitz T, Reilly JS, Koltai PJ, Rider G, Jacobs IN. Pediatric button battery injuries: 2013 task force update. *Int J Pediatr Otorhinolaryngol*. 2013;77(9):1392-9. doi: 10.1016/j.ijporl.2013.06.006.
9. Rossi A, Barabino A, Vignola S, Bini M. Lithium Disk Battery: The Silent Killer. *JGHR*. 2015;4(7):1684-8. doi: 10.17554/j.issn.2224-3992.2015.04.549.
10. National Capital Poison Center. Intended Use of Ingested 20 mm Button Batteries, NBIH Data. Jul 2016-Jun 2018. [Consulta: 31 de mayo de 2025]. Disponible en: <https://www.poison.org/battery/stats>
11. Wright CC, Closson FT. Updates in pediatric gastrointestinal foreign bodies. *Pediatr Clin North Am*. 2013;60(5):1221-39. doi: 10.1016/j.pcl.2013.06.007.
12. Sethia R, Gibbs H, Jacobs IN, Reilly JS, Rhoades K, Jatana KR. Current management of button battery injuries. *Laryngoscope Investig Otolaryngol*. 2021;6(3):549-63. doi: 10.1002/lio2.535.
13. Hoagland MA, Ing RJ, Jatana KR, Jacobs IN, Chatterjee D. Anesthetic implications of the new guidelines for button battery ingestion in children. *Anesth Analg*. 2020;130(3):665-72. doi: 10.1213/ANE.0000000000004029.
14. Mubarak A, Benninga MA, Broekaert I, Dolinsek J, Homan M, Mas E, et al. Diagnosis, Management, and Prevention of Button Battery Ingestion in Childhood: A European Society for Paediatric Gastroenterology Hepatology and Nutrition Position Paper. *J Pediatr Gastroenterol Nutr*. 2021;73(1):129-36. doi: 10.1097/MPG.0000000000003048.
15. Voelker J, Voelker C, Engert J, Schendzielorz P, Hagen R, Rak K. Severe tracheobronchial harm due to lithium button battery aspiration: An in vitro study of the pathomechanism and injury pattern. *Int J Pediatr Otorhinolaryngol*. 2020;139:110431. doi: 10.1016/j.ijporl.2020.110431.
16. Litovitz T, Whitaker N, Clark L. Preventing battery ingestions: an analysis of 8648 cases. *Pediatrics*. 2010;125(6):1178-83. doi: 10.1542/peds.2009-3038.
17. Buttazzoni E, Gregori D, Paoli B, Soriani N, Baldas S, Rodriguez H, et al. Symptoms associated with button batteries injuries in children: an epidemiological review. *Int J Pediatr Otorhinolaryngol*. 2015;79(12):2200-7. doi: 10.1016/j.ijporl.2015.10.003.
18. Banco Central de la República Argentina. Moneda de \$1 y \$2. Buenos Aires: Banco Central de la República Argentina. [Consulta: 31 de mayo de 2025]. Disponible en: https://www.bcra.gov.ar/MediosPago/Emisiones_vigentes.asp
19. Torrecillas V, Meier JD. History and radiographic findings as predictors for esophageal coins versus button batteries. *Int J Pediatr Otorhinolaryngol*. 2020;137:110208. doi: 10.1016/j.ijporl.2020.110208.
20. Krom H, Visser M, Hulst JM, Wolters VM, van den Neucker AM, de Maij T, et al. Serious complications after button battery ingestion in children. *Eur J Pediatr*. 2018;177(7):1063-70. doi: 10.1007/s00431-018-3154-6.
21. Dobson G, Chong M, Chow L, Flexman A, Kurrek M, Laflamme C, et al. Guidelines to the Practice of Anesthesia - Revised Edition 2018. *Can J Anaesth*. 2018;65(1):76-104. doi: 10.1007/s12630-017-0995-9.

22. National Capital Poison Center Button Battery Ingestion Triage and Treatment Guideline. [Consulta: 31 de mayo de 2025]. Disponible en: <https://www.poisson.org/battery/guideline>
23. De Lusong MAA, Timbol ABG, Tuazon DJS. Management of esophageal caustic injury. *World J Gastrointest Pharmacol Ther.* 2017;8(2):90-8. doi: 10.4292/wjgpt.v8.i2.90.
24. Anfang RR, Jatana KR, Linn RL, Rhoades K, Fry J, Jacobs IN. pH-neutralizing esophageal irrigations as a novel mitigation strategy for button battery injury. *Laryngoscope.* 2019;129(1):49-57. doi: 10.1002/lary.27312.
25. Anfang RR, Jatana KR, Linn RL, Rhoades K, Fry J, Jacobs IN. In Response to pH- Neutralizing Esophageal Irrigations as a Novel Mitigation Strategy for Button Battery Injury. *Laryngoscope.* 2019;129(1):E34-E5. doi: 10.1002/lary.27546.
26. Jatana KR, Rhoades K, Milkovich S, Jacobs IN. Basic mechanism of button battery ingestion injuries and novel mitigation strategies after diagnosis and removal. *Laryngoscope.* 2017;127(6):1276-82. doi: 10.1002/lary.26362.
27. Jatana KR, Barron CL, Jacobs IN. Initial clinical application of tissue pH neutralization after esophageal button battery removal in children. *Laryngoscope.* 2019;129(8):1772-6. doi: 10.1002/lary.27904.
28. Ríos G, Rodríguez L, Lucero Y, Miquel I, Arancibia ME, Alliende F. Endoscopic Findings Associated with Button Battery Ingestion in Children: Do We Need to Change the Protocol for Managing Gastric Location? *Pediatr Emerg Care.* 2020;36(11):523-6. doi: 10.1097/PEC.0000000000001415.
29. Lee JH, Lee JH, Shim JO, Lee JH, Eun BL, Yoo KH. Foreign Body Ingestion in Children: Should Button Batteries in the Stomach Be Urgently Removed? *Pediatr Gastroenterol Hepatol Nutr.* 2016;19(1):20-8. doi: 10.5223/pghn.2016.19.1.20.
30. Leinwand K, Brumbaugh DE, Kramer RE. Button Battery Ingestion in Children: A Paradigm for Management of Severe Pediatric Foreign Body Ingestions. *Gastrointest Endosc Clin N Am.* 2016;26(1):99-118. doi: 10.1016/j.giec.2015.08.003.
31. Kramer RE, Lerner DG, Lin T, Manfredi M, Shah M, Stephen TC, et al. Management of ingested foreign bodies in children: a clinical report of the NASPGHAN Endoscopy Committee. *J Pediatr Gastroenterol Nutr.* 2015;60(4):562-74. doi: 10.1097/MPG.0000000000000729.