

Cirugía endonasal endoscópica del angiofibroma nasofaríngeo

Federica Fernández Long¹ , María P. Mighera¹ , Julieta Canino¹, Carlos S. Ruggeri¹ 

RESUMEN

Introducción. El tratamiento del angiofibroma nasofaríngeo (AFN) es quirúrgico. Diferentes abordajes han sido descritos, pero por su menor morbilidad, visión con magnificación y ángulo, la técnica endonasal asistida con endoscopios es la más utilizada. La posibilidad de realizar resecciones completas es similar o mejor que con abordajes externos.

Objetivos. Describir los resultados clínicos, endoscópicos e imagenológicos del tratamiento del angiofibroma nasofaríngeo mediante cirugía endonasal endoscópica, evaluados a través del control local global y según el estadio del tumor.

Población y métodos. Estudio descriptivo y retrospectivo que incluyó pacientes tratados por AFN mediante un abordaje endonasal con endoscopios entre marzo de 2012 y noviembre de 2024.

Resultados. Se incluyeron 18 pacientes. La estadificación de los AFN según Radkowski fue: estadio I-A: 1, I-B: 3, II-A: 3, II-B: 1, II-C: 4, III-A: 3, y III-B: 3. Tres pacientes de los 18 fueron reoperados por la presencia de tumor residual, utilizando el mismo acceso endonasal (21 abordajes endonasales con endoscopios).

Conclusión. El control local global que obtuvimos en los pacientes tratados por AFN mediante un abordaje endonasal con endoscopios fue el 72,22 %; el control local según estadio fue: I-A: 1/1, I-B: 3/3, II-A: 3/3, II-B: 1/1, III-A: 1/3 y III-B: 0/3. Se obtuvo la resolución completa de la obstrucción nasal y de la epistaxis en todos los pacientes.

En ninguno tuvimos necesidad de cambiar el abordaje hacia uno externo por dificultades en la visión o exposición.

Palabras clave: angiofibroma; neoplasias nasofaríngeas; cirugía endoscópica por orificios naturales.

doi (español): <http://dx.doi.org/10.5546/aap.2025-10889>

doi (inglés): <http://dx.doi.org/10.5546/aap.2025-10889.eng>

Cómo citar: Fernández Long F, Mighera MP, Canino J, Ruggeri CS. Cirugía endonasal endoscópica del angiofibroma nasofaríngeo. *Arch Argent Pediatr.* 2026;e202510889. Primero en Internet 4-JUN-2026.

¹ Sección de Rinosinusología y Base de Cráneo del Servicio de Otorrinolaringología, Hospital Italiano de Buenos Aires, Ciudad Autónoma de Buenos Aires, Argentina.

Correspondencia para Carlos S. Ruggeri: carlos.ruggeri@hospitalitaliano.org.ar

Financiamiento: Ninguno.

Conflicto de Intereses: Ninguno que declarar.

Recibido: 6-9-2025

Aceptado: 14-4-2026



Esta obra está bajo una licencia de Creative Commons Atribución-No Comercial-Sin Obra Derivada 4.0 Internacional. Atribución — Permite copiar, distribuir y comunicar públicamente la obra. A cambio se debe reconocer y citar al autor original. No Comercial — Esta obra no puede ser utilizada con finalidades comerciales, a menos que se obtenga el permiso. Sin Obra Derivada — Si remezcla, transforma o crea a partir del material, no puede difundir el material modificado.

INTRODUCCIÓN

El angiofibroma nasofaríngeo (AFN) es un tumor benigno, vascularizado e infrecuente, tiene una incidencia del 0,05 % al 0,5 % en los tumores de cabeza y cuello.¹ Es localmente agresivo por su localización y por la posible extensión a diferentes regiones de la base del cráneo y endocráneo. Se origina a nivel del agujero esfenopalatino y su síntoma más común es la obstrucción nasal, seguida por epistaxis.

El tratamiento es quirúrgico y existen diferentes abordajes descriptos para reseca esta neoplasia.²⁻⁴ La cirugía endonasal con endoscopios es una de las técnicas quirúrgicas más utilizadas, que reemplaza o complementa los abordajes abiertos. Sus ventajas son mejor visualización por la magnificación que ofrecen las endocámaras y visión con ángulo que posibilitan exponer y diseccionar mejor las prolongaciones del AFN a los distintos sectores de la base del cráneo y sus extensiones intracraneales. Al utilizar el abordaje endonasal, se evitan incisiones externas y osteotomías, reduciendo la morbilidad quirúrgica.

OBJETIVOS

Describir los resultados clínicos, endoscópicos e imagenológicos del tratamiento del angiofibroma nasofaríngeo mediante cirugía endonasal endoscópica, evaluados a través del control local global y según el estadio del tumor.

POBLACIÓN Y MÉTODOS

Estudio descriptivo y retrospectivo. Se incluyeron los pacientes que fueron tratados por AFN mediante un abordaje endonasal con endoscopios entre marzo de 2012 y noviembre de 2024.

Para enriquecer el análisis, incluimos en la serie a 2 pacientes adultos jóvenes debido a la baja frecuencia del AFN y a la similitud en la presentación clínica, abordaje diagnóstico y estrategias terapéuticas con los pacientes pediátricos.

Se consideró control local cuando no se diagnosticó AFN en los controles posoperatorios con resonancia de macizo facial o tomografía computada.

Se consideró AFN residual cuando se identificó tumor con afinidad por el contraste en la resonancia de macizo facial o tomografía postoperatoria a los 3 meses; AFN recurrente, cuando se diagnosticó tumor en los controles imagenológicos posteriores a los 3 meses, cuando en el primer control no se detectó lesión; y AFN estable, cuando el tumor residual o recurrente no incrementó su tamaño en los sucesivos controles.

El control clínico posoperatorio se consideró satisfactorio cuando hubo resolución completa de la obstrucción nasal y de la epistaxis.

Todos los pacientes fueron evaluados mediante videoendoscopia en consultorio, tomografía computada de macizo facial y resonancia magnética de macizo facial con contraste.

Se utilizó para estadificar a los tumores la clasificación de Radkowski (*Figura 1*).

En la mayoría de los pacientes, se hizo una embolización prequirúrgica 48 horas antes de la cirugía.

Para la cirugía se utilizaron endoscopios de 0 y 30 grados, instrumental convencional para cirugía endoscópica rinosinusal y torno con fresas.

La técnica quirúrgica consistió en realizar un corredor nasal unilateral o bilateral con resección de un sector posterior del tabique nasal para exponer adecuadamente el tumor en la rinofaringe. Se cauterizó la arteria esfenopalatina o la arteria maxilar, unilateral o bilateralmente según la extensión del tumor, antes de proceder con la resección.

En AFN con mayor extensión, el abordaje endonasal se extendió a la fosa pterigopalatina (FPP) e infratemporal (FIT), reseca previamente la pared posterior del maxilar.

Los AFN voluminosos fueron resecaados

FIGURA 1. Estadificación del angiofibroma según Radkowski

Estadio I-A	Tumor limitado a cavidad nasal o rinofaringe
Estadio I-B	Extensión hacia uno o más senos paranasales
Estadio II-A	Mínima extensión a fosa pterigopalatina
Estadio II-B	Ocupación completa de la fosa pterigopalatina con o sin erosión ósea de la órbita
Estadio II-C	Extensión a la fosa infratemporal o a la apófisis pterigoides
Estadio III-A	Erosión de base de cráneo con mínima extensión intracraneal
Estadio III-B	Erosión de base de cráneo con extensión intracraneal amplia, con o sin invasión del seno cavernoso

por la boca, retrayendo el paladar blando con dos sondas Foley introducidas por la nariz y ajustadas con nudos para mantener la retracción del paladar.

Se fresó siempre, después de la resección del AFN, la zona de implantación del tumor en el agujero esfenopalatino y en la apófisis pterigoides. En tumores que tuvieron extensión intracraneal y rodearon la arteria carótida interna, se asoció una craneotomía al abordaje endonasal (*Figura 2*).

En extensiones importantes del AFN a la FIT, se asoció en algunos pacientes un acceso transoral asistido con endoscopios para disecar mejor la prolongación del tumor o cauterizar la arteria maxilar (*Figura 3*).

Se colocó, al finalizar la cirugía, matriz hemostática (Surgiflô®).

Los pacientes estuvieron internados durante el posoperatorio en unidad de terapia intensiva pediátrica o unidad de terapia intermedia de adultos.

El control posoperatorio se realizó a los 3 meses, luego cada 6 meses y, después de los 3 años, cada 12 meses, mediante endoscopia, resonancia de macizo facial o tomografía computada con contraste.

RESULTADOS

Fueron tratados 18 pacientes mediante un abordaje endonasal con endoscopios.

Todos fueron hombres; el menor tuvo 11 y el mayor 27 años; la edad promedio fue 16,05.

El síntoma más frecuente fue obstrucción nasal y, después, la epistaxis. Dos pacientes tuvieron alteraciones en la agudeza visual (disminución y ceguera unilateral).

La estadificación de los AFN fue: estadio I-A: 1, I-B: 3, II-A: 3, II-B: 1, II-C: 4, III-A: 3, y III-B: 3.

No tuvimos complicaciones intra- o posoperatorias.

El tiempo de internación osciló entre 2 y 7 días (pacientes con craneotomía).

El seguimiento promedio en los pacientes fue 5,8 años.

El control local global que obtuvimos fue el 72,22 % (13/18) y según estadificación: I-A: 1/1, I-B: 3/3, II-A: 3/3, II-B: 1/1, II-C: 4/4, III-A: 1/3 y III-B: 0/3.

Cinco pacientes tuvieron persistencia del AFN, 2 tuvieron tumores residuales pequeños (6 y 8 mm).

Tres pacientes fueron reoperados utilizando el mismo acceso endonasal (21 abordajes

endonasales con endoscopios).

En 3 de los 5 pacientes con AFN residuales que siguieron creciendo después de la cirugía endonasal primaria (2) y de una reoperación, se indicó radioterapia.

En 4 pacientes con lesiones residuales, el tumor permaneció estabilizado sin crecer y sin producir síntomas durante un seguimiento promedio de 6,25 años.

En el otro paciente con AFN residual intracraneal tratado con radioterapia a los 12 meses de la cirugía, el seguimiento fue breve como para determinar la estabilización en el crecimiento del tumor residual.

El control clínico se obtuvo en todos los pacientes.

En un caso, la ceguera persistió, mientras que en otro se logró evitar el deterioro adicional de la agudeza visual (*Tabla 1*).

DISCUSIÓN

El tratamiento de todos los estadios del AFN, incluso de las recurrencias, es la cirugía. Diferentes abordajes quirúrgicos han sido descriptos, pero desde hace varios años la cirugía endonasal con endoscopios es la primera opción;⁵⁻⁷ la principal alternativa es el abordaje sublabial transmaxilar con microscopio.⁸

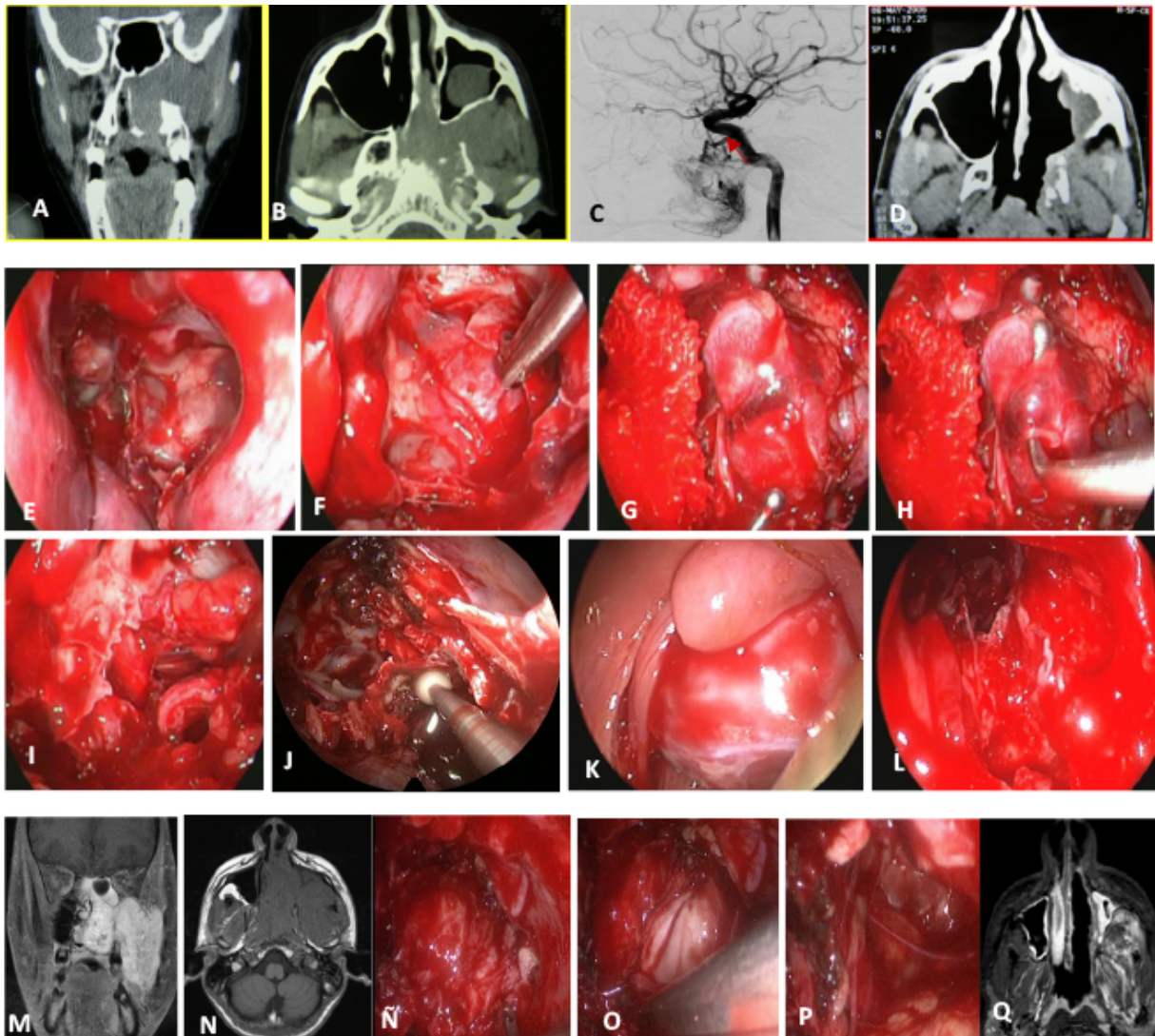
La irrigación del AFN proviene principalmente del sistema carotídeo externo, pero, en estadios avanzados, el tumor puede recibir irrigación de la arteria carótida interna. Para reducir el sangrado intraoperatorio, mejorar la visión y facilitar la disección en estadios avanzados, es útil realizar 24 a 48 horas antes de la cirugía endonasal una embolización bilateral de las ramas del sistema carotídeo externo que irrigan el tumor.^{1,9}

Algunos estudios cuestionan o no pudieron determinar si la embolización prequirúrgica disminuye las recurrencias.^{10,11} En nuestra serie, en 2 pacientes con estadio I-B y III-B no realizamos embolización, pudimos hacer la cirugía sin inconvenientes y sin necesidad de transfusión en uno; a otro se le administraron 2 unidades de sangre.

Existen diferentes estadificaciones basadas en la extensión del AFN, pero ninguna de ellas es considerada la mejor para predecir el pronóstico del tratamiento. La extensión a la fosa infratemporal e intracraneal fue asociada a un mayor riesgo de transfusiones y de persistencia del AFN.¹²

En nuestro estudio, utilizamos la estadificación de Radkowski; nos parece mejor para estadificar

FIGURA 2. Angiofibroma nasofaríngeo: técnica quirúrgica endonasal con endoscopios



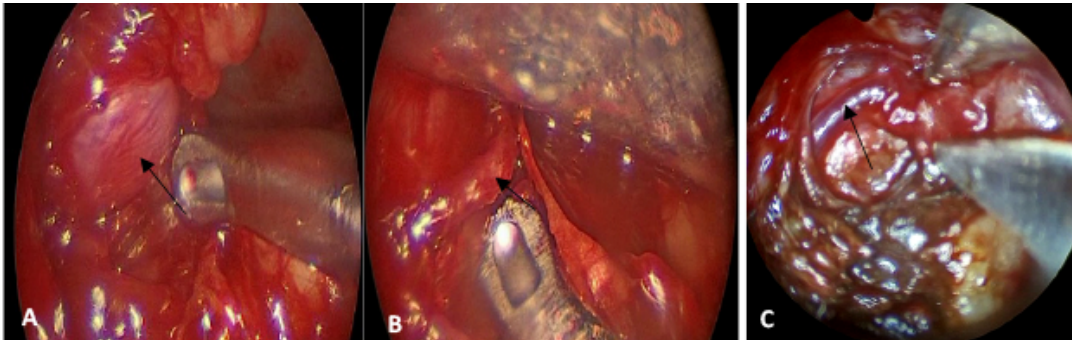
A, B. Tomografía computada donde se observa el AFN extendido a la fosa pterigopalatina e intratemporal (estadio II-C).
 C. Angiografía digital con embolización preoperatoria: se observa irrigación desde la arteria carótida interna (flecha).
 D. Tomografía posoperatoria sin tumor residual.

Técnica quirúrgica endonasal con endoscopios

E. Corredor nasal unilateral (antrostomía maxilar media, etmoidectomía anterior y posterior, esfenoidotomía y turbinectomía media).
 F. Resección del hueso de la pared posterior del seno maxilar para exponer la fosa pterigopalatina (FPP).
 G, H. Exposición de la arteria maxilar en la FPP desplazada por el tumor para su cauterización.
 I. Visión de la FPP después de la resección del AFN.
 J. Fresado de la apófisis pterigoides.
 K. Resección transoral del AFN.
 L. Visión luego de la resección con endoscopio de la esfenoidotomía y el basiesfenoides desde la cavidad oral.

Angiofibroma nasofaríngeo con extensión completa a la fosa intratemporal

M, N. Tomografía coronal y axial.
 Ñ, O. Luego de resecar la extensión nasal y esfenoidal (fragmentación del AFN), se tracciona y disecciona hacia la cavidad nasal la prolongación intratemporal.
 P. Visión de la fosa intratemporal (FIT) después de la exéresis del tumor.
 Q. Resonancia magnética posoperatoria sin tumor residual.

FIGURA 3. Acceso transoral asistido con endoscopios a la fosa infratemporal

A. Se observa la extensión infratemporal del angiofibroma (flecha).

B. Disección en la fosa infratemporal de la arteria maxilar (flecha) cuando por el tamaño del angiofibroma no puede cauterizarse por vía endonasal en la fosa pterigopalatina.

C. Cauterización con bipolar de la arteria maxilar.

AFN con extensión intracraneal. Si la extensión es mínima, se considera estadio III-A; si es extensa, III-B. No considera si la invasión es intradural (clasificación de Andrews), lo que es difícil de precisar y, además, muy infrecuente.

En nuestro estudio, el 55,55 % (10/18) de los AFN tratados se presentaron con estadios avanzados (II-C:4, III-A:3 y III-B:3).

Snyderman y colaboradores introdujeron una nueva clasificación basada en el concepto de vascularización residual después de la embolización (irrigación del sistema carotídeo interno) estadificando a estos pacientes como estadios avanzados.¹³ En nuestro estudio, tuvimos 6 pacientes con AFN que recibieron irrigación del sistema carotídeo interno.

El abordaje endonasal puede combinarse en estadios avanzados con otras puertas de acceso para diseccionar extensiones del AFN a la fosa infratemporal (FIT) o a la órbita.^{14,15}

Hicimos cinco accesos transorales con asistencia de endoscopios para mejorar la exposición y disección de la extensión infratemporal del AFN y para cauterizar la arteria maxilar en la FIT cuando el tumor fue voluminoso y dificultó el acceso para realizar la cauterización a nivel de la fosa pterigopalatina (FPP). En uno de estos pacientes, realizamos, además, un abordaje transorbitario interno asistido con endoscopios para cauterizar las arterias etmoidales que irrigaban el tumor.

La extensión intracraneal del AFN está presente en el 10 % al 20 % de los tumores con estadios avanzados, pero no suele ser transdural.¹⁶ En la mayoría de los casos, la extensión intracraneal extradural puede ser resecada por vía endonasal con endoscopios

traccionando y diseccionando el tumor de la duramadre.^{7,16,17} La excepción son las reoperaciones donde el AFN puede estar más adherido a la duramadre.

En 2 pacientes de nuestro estudio, asociamos al abordaje endonasal una craneotomía, por una extensión intracraneal del tumor que circundó la arteria carótida interna intracraneal.

En una revisión sistemática de la literatura en inglés, sobre pacientes con AFN tratados con cirugía entre los años 2012 y 2022 (1586 pacientes), se informan tasas de recurrencia más bajas en los pacientes tratados mediante cirugía endoscópica que con abordajes abiertos.¹⁸

En otra revisión, se informa un 10 % de recurrencias, pero los pacientes no fueron estratificados según su estadio.⁶ Estos resultados son mejores que los informados para los abordajes abiertos (14,5 % de recurrencias).⁶

En un estudio sobre 68 pacientes con AFN tratados con cirugía, 26 tuvieron recurrencias (38,6 %). Se concluyó que una mayor recurrencia se asociaba a tumores mayores de 4 cm, estadios avanzados III-A o III-B, embolización preoperatoria, transfusión, o a un abordaje abierto.¹⁸

En un estudio multicéntrico realizado en pacientes con AFN con estadios III-A y III-B, tratados mediante cirugía endoscópica, se informó una incidencia de tumor residual del 33,33 % (26/54). Los sitios más comunes donde detectaron tumor residual fueron la apófisis pterigoides y el basiesfenoides. En un caso con un tumor residual en el seno cavernoso, indicaron radiocirugía. Otros 2 pacientes fueron tratados con cirugía y radioterapia. Estos

TABLA 1. Pacientes con angiofibromas nasofaríngeos tratados mediante cirugía endonasal con endoscopios

N	Edad	Sexo	Estadificación (Radkowski)	Embolización prequirúrgica	Abordaje quirúrgico	Transfusión	Control local	Seguimiento
1	17	M	I-A	Sí	Cirugía endoscópica	No	100 %	9 años
2	18	M	I-B	Sí	Cirugía endoscópica	No	100 %	5 años
3	14	M	I-B	No	Cirugía endoscópica	No	100 %	4 años
4	15	M	I-B	Sí	Cirugía endoscópica	No	100 %	1,5 años
5	14	M	II-A	Sí	Cirugía endoscópica	No	100 %	8 años
6	16	M	II-A	Sí	Cirugía endoscópica	3 unidades	100 %	9 años
7	12	M	II-A	Sí	Cirugía endoscópica	1 unidad	100 %	1 año
8	24	M	II-B	Sí	Cirugía endoscópica	No	100 %	7 años
9	11	M	II-C	Sí (irrigación arteria carótida interna)	Cirugía endoscópica	NR	100 %	8 años
10	18	M	II-C	Sí (irrigación arteria carótida interna)	Cirugía endoscópica	5 unidades	100 %	7 años
11	15	M	II-C	Sí	Cirugía endoscópica	No	100 %	8 años
12	19	M	II-C	Sí (irrigación arteria carótida interna)	Cirugía endoscópica	6 unidades	100 %	3 años
13	12	M	III-A	Sí	Cirugía endoscópica	2 unidades	Tumor residual pequeño al año adherido a arteria carótida interna (8 mm)/reoperación/RT Tumor estable	
14	17	M	III-A	Sí	Cirugía endoscópica	3 unidades	100 %	8 años
15	16	M	III-A	Sí (irrigación arteria carótida interna)	Cirugía endoscópica	No	Tumor residual/dos reoperaciones Tumor estable	3 años
16	27	M	III-B	No	Cirugía endoscópica	2 unidades	Tumor residual en cono orbitario con disminución de agudeza visual (6 mm)/RT Tumor estable	12 años
17	12	M	III-B	Sí (irrigación arteria carótida interna)	Cirugía endoscópica + craneotomía	2 unidades y	Tumor residual en órbita y endocráneo/reoperación Tumor estable	3 años
18	12	M	III-B	Sí (irrigación arteria carótida interna)	Cirugía endoscópica + craneotomía	9 unidades	Tumor residual rodeando arteria carótida interna, con infiltración de seno cavernoso e hipófisis que creció/RT ¿Tumor estable?	1 año

NR: no registrado, RT: radioterapia.

2 últimos pacientes sumados a otros 16 con tumores residuales quedaron asintomáticos y los controles con resonancia durante un promedio de 35,6 meses no mostraron crecimiento del tumor.⁵

En otro estudio retrospectivo, fueron evaluados 45 pacientes con AFN con estadios avanzados III-A y III-B tratados mediante diferentes abordajes quirúrgicos, y con un seguimiento promedio de 20,3 meses. Se informó que 25 (71,4 %) no tuvieron tumor residual en los controles imagenológicos.¹⁹

Uno de los sitios frecuentes de recurrencias o

de lesiones residuales es la apófisis pterigoides, por ello es recomendable, al finalizar la cirugía, fresar de modo extensivo este hueso.²⁰⁻²²

El tratamiento radiante queda reservado para pacientes con AFN recurrentes o residuales que siguen creciendo en los controles imagenológicos y comprometen sectores críticos de la base del cráneo (seno cavernoso, arteria carótida interna, región selar u órbita), que no pueden ser resecados o que, en la consideración del equipo quirúrgico, pueden resultar en un elevado riesgo de complicaciones graves.^{8,21}

En tumores de gran tamaño, una alternativa puede ser resecar el componente extracraneal para reducir el tamaño del tumor y disminuir el campo para irradiar y la morbilidad de la radioterapia.

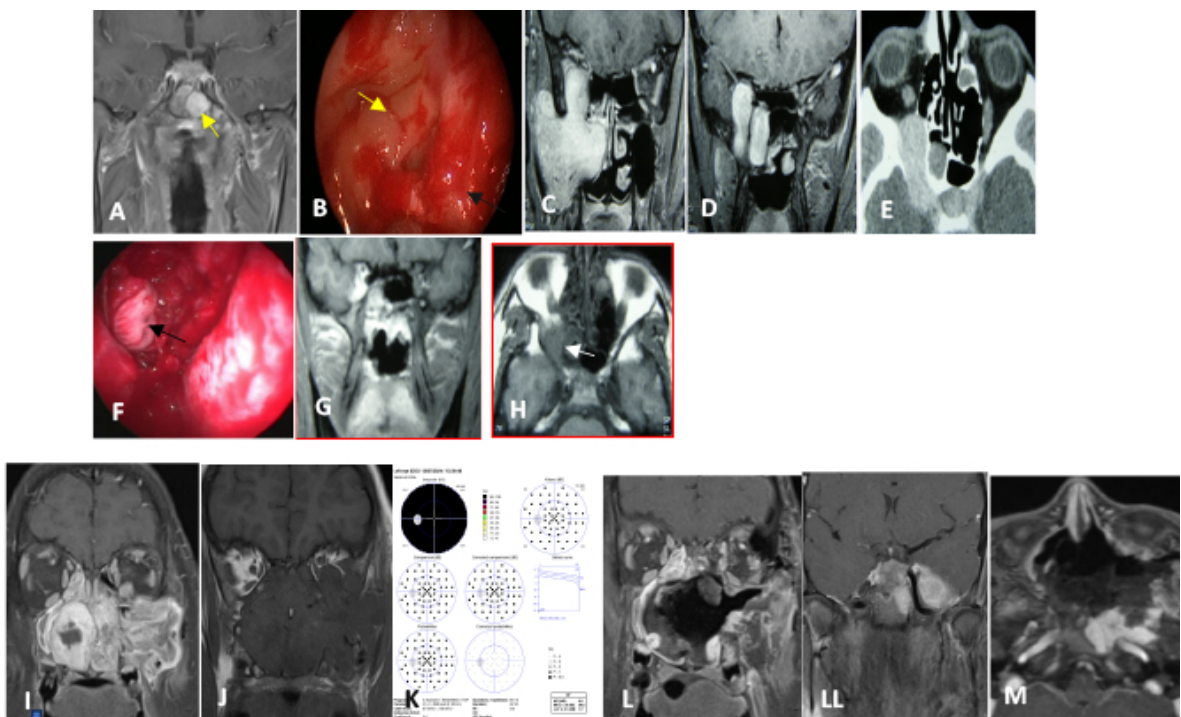
En nuestro estudio, indicamos radioterapia en tres pacientes con tumores residuales: en uno el tumor creció y fue reoperado, quedando un pequeño resto adherido a la arteria carótida interna; otro tuvo un AFN residual en el cono orbitario con disminución de la agudeza visual; y el tercero, con un AFN estadio III-B, tuvo tumor residual que continuó creciendo, rodeando la arteria carótida interna, invadió el seno cavernoso, la hipófisis y produjo ceguera unilateral.

En los 3 pacientes, el tumor después de la radioterapia se mantuvo estable y los pacientes, asintomáticos (sin obstrucción nasal ni epistaxis) (Figura 4).

Nuestros resultados sobre control local y presencia de AFN residual son similares a los descritos en la literatura, aunque el número de pacientes por estadio es pequeño y puede limitar nuestras conclusiones.

El objetivo principal de este estudio fue determinar el control local en pacientes tratados mediante cirugía endonasal con endoscopios, considerando control local a la resección completa del AFN (evaluada mediante endoscopia nasal e imágenes). Posiblemente, este objetivo no sea

FIGURA 4. Pacientes con AFN residuales después del tratamiento quirúrgico endonasal, que siguieron creciendo en los controles posoperatorios y fueron tratados con radioterapia



Caso 1. Paciente con un pequeño tumor residual adherido a a arteria carótida interna.

A. Resonancia magnética donde se observa pequeño AFN residual adherido a la arteria carótida interna (flecha).
 B. Visión con endoscopio del nervio óptico (flecha amarilla) y arteria carótida interna (flecha negra) en el seno esfenoidal con angiofibroma residual adherido a la arteria carótida interna al finalizar la cirugía endonasal de rescate.

Caso 2. Paciente con disminución progresiva de la agudeza visual preoperatoria

C, D, E. Resonancia magnética donde se observa AFN con extensión intracraneal, orbitaria y a fosa infratemporal.
 F. Visión endoscópica de prolongación intracraneal disecada antes de la resección.
 G, H. Resonancia magnética posoperatoria, donde se observa pequeño AFN residual en cono orbitario (flecha).

Caso 3. Paciente con ceguera izquierda preoperatoria

I, J. Resonancia magnética donde se observa extenso AFN con compromiso de la fosa infratemporal, extensión intracraneal con invasión del seno cavernoso e hipófisis y extensión orbitaria izquierda.
 K. Campo visual: ceguera izquierda.

L, LL, M. Resonancias magnéticas posoperatorias, donde se observa AFN residual que rodea la arteria carótida interna.

el más adecuado, ya que, al tratarse de un tumor benigno, el objetivo principal es que el paciente quede asintomático y que el tratamiento no sea más agresivo que la propia evolución del angiofibroma nasofaríngeo. De acuerdo a este concepto, el control local posoperatorio y el control del crecimiento del angiofibroma residual y de los síntomas se obtuvo en todos los pacientes.

CONCLUSIÓN

El control local global que obtuvimos en pacientes tratados por angiofibromas nasofaríngeos mediante un abordaje endonasal con endoscopios fue el 72,22 %; el control local según estadio fue: I-A: 1/1, I-B: 3/3, II-A: 3/3, II-B: 1/1, II-C: 4/4, III-A: 1/3 y III-B: 0/3 (0 %). En todos se resolvió la obstrucción nasal y epistaxis.

La cirugía endonasal asistida con endoscopios es una excelente opción para tratar angiofibromas nasofaríngeos estadio I y II.

En estadios avanzados, también esta técnica es de elección para intentar realizar resecciones completas. Para mejorar la exposición de las posibles extensiones del angiofibroma nasofaríngeo, el abordaje endonasal puede complementarse con otras puertas de acceso, como la transoral o transorbitaria, utilizando endoscopios.

En ninguno de los pacientes operados mediante el abordaje endonasal tuvimos necesidad de cambiar el abordaje hacia uno externo por dificultades en la visión o exposición. ■

REFERENCIAS

- Glad H, Vainer B, Buchwald C, Petersen BL, Theilgaard SA, Bonvin P, et al. Juvenile nasopharyngeal angiofibromas in Denmark 1981-2003: diagnosis, incidence, and treatment. *Acta Otolaryngol.* 2007;127(3):292-9. doi: 10.1080/00016480600818138.
- Hackman T, Snyderman CH, Carrau R, Vescan A, Kassam A. Juvenile nasopharyngeal angiofibroma: The expanded endonasal approach. *Am J Rhinol Allergy.* 2009;23(1):95-9. doi: 10.2500/ajra.2009.23.3271.
- Pryor SG, Moore EJ, Kasperbauer JL. Endoscopic versus traditional approaches for excision of juvenile nasopharyngeal angiofibroma. *Laryngoscope.* 2005;115(7):1201-7. doi: 10.1097/01.MLG.0000162655.96247.66.
- Renkonen S, Hagström J, Vuola J, Niemelä M, Porras M, Kivivuori SM, et al. The changing surgical management of juvenile nasopharyngeal angiofibroma. *Eur Arch Otorhinolaryngol.* 2011;268(4):599-607. doi: 10.1007/s00405-010-1383-z.
- Boghani Z, Husain Q, Kanumuri VV, Khan MN, Sangvhi S, Liu JK, et al. Juvenile nasopharyngeal angiofibroma: a systematic review and comparison of endoscopic, endoscopic assisted, and open resection in 1047 cases. *Laryngoscope.* 2013;123(4):859-69. doi: 10.1002/lary.23843.
- Khoueir N, Nicolas N, Rohayem Z, Haddad A, Abou Hamad W. Exclusive endoscopic resection of juvenile nasopharyngeal angiofibroma: a systematic review of the literature. *Otolaryngol Head Neck Surg.* 2014;150(3):350-8. doi: 10.1177/0194599813516605.
- Safadi A, Schreiber A, Fliss DM, Nicolai P. Juvenile angiofibroma: current management strategies. *J Neurol Surg B Skull Base.* 2018;79(1):21-30. doi: 10.1055/s-0037-1615810.
- Bertazzoni G, Schreiber A, Ferrari M, Nicolai P. Contemporary management of juvenile angiofibroma. *Curr Opin Otolaryngol Head Neck Surg.* 2019;27(1):47-53. doi: 10.1097/MOO.0000000000000505.
- Choi JS, Yu J, Lovin BD, Chapel AC, Patel AJ, Gallagher KK. Effects of Preoperative Embolization on Juvenile Nasopharyngeal Angiofibroma Surgical Outcomes: A Study of the Kids' Inpatient Database. *J Neurol Surg B Skull Base.* 2020;83(1):76-81. doi: 10.1055/s-0040-1716676.
- Mann WJ, Jecker P, Amedee RG. Juvenile angiofibromas: changing surgical concept over the last 20 years. *Laryngoscope.* 2004;114(2):291-3. doi: 10.1097/00005537-200402000-00020.
- Kothari DS, Linker L A, Tham T, Maroda AJ, McElfresh JM, Fastenberg JH, et al. Preoperative Embolization Techniques in the Treatment of Juvenile Nasopharyngeal Angiofibroma: A Systematic Review. *Otolaryngol Head Neck Surg.* 2023;169(3):454-66. doi: 10.1002/ohn.303.
- Bignami M, Pietrobon G, Arosio AD, Fazio E, Nocchi Cardim L, Strocchi S, et al. Juvenile Angiofibroma: What Is on Stage? *Laryngoscope.* 2022;132(6):1160-5. doi: 10.1002/lary.29801.
- Snyderman CH, Pant H, Carrau RL, Gardner P. A new endoscopic staging system for angiofibromas. *Arch Otolaryngol Head Neck Surg.* 2010;136(6):588-94. doi: 10.1001/archoto.2010.83.
- Mongkolkul K, Bilal Alsavaf M, Salem EH, VanKoeveering KK, Kelly K, Hardesty DA, et al. Endoscopic Multiport Approach for Exenteration of the Infratemporal Fossa. *Laryngoscope.* 2023;133(6):1367-74. doi: 10.1002/lary.30611.
- Janakiram TN, Parekh P, Haneefa H, Prasad SK. Endoscopic Three-surgeon Six-handed Transorbital Transnasal Technique for Excision of Juvenile Nasopharyngeal Angiofibroma: New Frontier Explored. *Asian J Neurosurg.* 2017;12(4):790-3. doi: 10.4103/1793-5482.181148.
- López F, Triantafyllou A, Snyderman CH, Hunt JL, Suárez C, Lund VJ, et al. Nasal juvenile angiofibroma: current perspectives with emphasis on management. *Head Neck.* 2017;39(5):1033-45. doi: 10.1002/hed.24696.
- Cloutier T, Pons Y, Blancal JP, Sauvaget E, Kania R, Bresson D, et al. Juvenile nasopharyngeal angiofibroma: does the external approach still make sense? *Otolaryngol Head Neck Surg.* 2012;147(5):958-63. doi: 10.1177/0194599812454394.
- Jurlina M, PupiĆ-Bakrač J, PupiĆ-Bakrač A. Endoscopic, endoscopic-assisted and open approaches in the treatment of juvenile angiofibroma: what has been new in the past decade (and 1586 cases)? *Eur Arch Otorhinolaryngol.* 2023;280(5):2081-9. doi: 10.1007/s00405-023-07824-1.
- Rupa V, Mani SE, Backianathan S, Rajshekhar V. Management and Outcome in Patients with Advanced Juvenile Nasopharyngeal Angiofibroma. *J Neurol Surg B Skull Base.* 2018;79(4):353-60. doi: 10.1055/s-0037-1608658.
- Anwar Attya HM, Hassouna MS, Shawky AA, Abdelmalek ME. Recurrent angiofibroma: analysis of risk factors and common sites of recurrence. *Eur Arch Otorhinolaryngol.* 2025;282(7):3611-8. doi: 10.1007/s00405-025-09476-9.
- Langdon C, Herman P, Verillaud B, Carrau RL, Prevedello D, Nicolai P, et al. Expanded endoscopic endonasal surgery for advanced stage juvenile angiofibromas: a retrospective

multi-center study. *Rhinology*. 2016;54(3):239-46. doi: 10.4193/Rhino15.104.
22. Thakar A, Hota A, Bhalla AS, Gupta SD, Sarkar C, Kumar

R. Overt and occult vidian canal involvement in juvenile angiofibroma and its possible impact on recurrence. *Head Neck*. 2016;38(Suppl 1):E421-5. doi: 10.1002/hed.24012.