

Uveítis: cuando la interconsulta es al pediatra *Uveitis: when the referral is to the pediatrician*

Dr. Pablo García Munitis^a, Dr. Juan E. Ves Losada^a y Dra. Estefanía Mata^b

RESUMEN

Las uveítis son un grupo heterogéneo de entidades clínicas, de diversas causas, que tienen en común la inflamación ocular. El amplio abanico de causas de uveítis hace, en ocasiones, difícil el diagnóstico y la contención de la familia, y coloca al pediatra en un lugar determinante a la hora de abordar una estrategia diagnóstica coherente y oportuna. El pediatra orientará el diagnóstico con los datos del examen oftalmológico y los hallazgos extraoculares.

El objetivo del trabajo es presentar a una paciente de 16 años que consultó al oftalmólogo por ojo rojo asociado a lagrimeo, fotofobia y dolor. Una vez realizado el diagnóstico de uveítis anterior aguda, el especialista sugirió la evaluación por parte del pediatra de cabecera para descartar una enfermedad sistémica.

Palabras clave: *uveítis, diagnóstico diferencial, clasificación, artritis idiopática juvenil, remisión y consulta.*

ABSTRACT

Uveitis is a heterogeneous group of clinical entities that have in common ocular inflammation. The wide range of causes of uveitis makes diagnosis and family support difficult; hence the pediatrician occupies a determinant site to provide a coherent and timely diagnostic strategy. The aim of this paper is to present a 16-year-old patient who consulted to the ophthalmologist for red eye associated with lacrimation, photophobia, and pain. Once the diagnosis of acute anterior uveitis was made, the specialist suggested a pediatrician consult to rule out a systemic disease.

Key words: *uveitis, differential diagnosis, classification, juvenile idiopathic arthritis, referral and consultation.*

INTRODUCCIÓN

Las uveítis son un grupo heterogéneo de entidades clínicas, de diversas causas, que tienen en común la inflamación ocular. La uveítis pediátrica es menos frecuente que en el adulto, es más común en niñas y representa de un 5% a un 10% del total de las consultas oftalmológicas. El diagnóstico en niños suele retrasarse, ya que los síntomas funcionales

pueden ser indetectables y los signos inflamatorios, imperceptibles. Puede ser la manifestación inicial de una enfermedad generalizada ya establecida, un proceso limitado al globo ocular o un primer signo clínico de una entidad que se desarrollará con el tiempo.

Existen muchas causas de uveítis en niños. La uveítis idiopática es la forma más común. Siguiendo en frecuencia, podemos mencionar las asociadas a la artritis idiopática juvenil (AIJ) y a las infecciones. Algunas enfermedades malignas pueden simular una uveítis, como el retinoblastoma y la leucemia, y, en ocasiones, un cuerpo extraño intraocular oculto puede considerarse entre los diagnósticos diferenciales (Tabla 1).

El pediatra orientará el diagnóstico con los datos del examen oftalmológico y los hallazgos extraoculares.

El objetivo del trabajo es, a partir de la presentación de una paciente de 16 años derivada por el oftalmólogo con diagnóstico de uveítis, hacer una revisión del papel del pediatra ante este diagnóstico.¹⁻⁵

Caso clínico

Niña de 16 años, que consultó al oftalmólogo por ojo rojo asociado a lagrimeo, fotofobia y dolor. Se realizó el diagnóstico de uveítis anterior aguda y el especialista sugirió una evaluación por parte del pediatra de cabecera para descartar una enfermedad sistémica.

Al momento de la evaluación pediátrica, presentó un examen clínico normal y los estudios complementarios (hemograma, reactantes de fase aguda, anticuerpos antinucleares, serología para toxoplasmosis, prueba

a. Servicio de Pediatría.
b. Servicio de Oftalmología.

Hospital El Cruce Alta Complejidad en Red Néstor Kirchner. Florencio Varela, provincia de Buenos Aires, Argentina.

Correspondencia:
Dr. Pablo García Munitis,
pgarciam9@gmail.com

Financiamiento:
Ninguno.

Conflicto de intereses:
Ninguno que declarar.

Recibido: 27-11-2015
Aceptado: 5-2-2016

serológica para la sífilis –*venereal disease research laboratory*; VDRL, por sus siglas en inglés–, prueba de Mantoux y radiografía de tórax) arrojaron resultados normales. Su evolución clínica fue favorable y permaneció asintomática y sin recurrencias luego de dos años de seguimiento, por lo que se arribó al diagnóstico de uveítis anterior aguda idiopática.

DISCUSIÓN

¿Cuál sería el rol del pediatra para arribar al diagnóstico etiológico de las uveítis?

El dinamismo en el ejercicio de la medicina hace que el rol del clínico pediatra en los diferentes niveles de atención se reformule permanentemente. Sus funciones, la oportunidad de la interconsulta y los conocimientos requeridos evolucionan y se reciclan, dependiendo del modelo organizacional o, muchas veces, de criterios o intereses individuales. En todos los niveles de atención, un enfoque abarcador, la coordinación e integración de opiniones para el logro de acuerdos operativos y el contacto cercano con el niño y su familia, distintivos en la atención pediátrica, resultan determinantes para resguardar la visión integral del paciente.⁶⁻⁹

¿Cuándo sospechar que un ojo rojo no es conjuntivitis?

La conjuntivitis es la causa más habitual de ojo rojo en la infancia, y las de origen viral son

las más frecuentes. Clínicamente, se caracterizan por presentar inyección conjuntival (no afecta el limbo), secreción (serosa, mucopurulenta o purulenta), quemosis conjuntival, ardor, prurito, sensación de cuerpo extraño, edema y eritema bpalpebral, pero, por lo general, no presentan dolor intenso ni pérdida de agudeza visual.

La uveítis infantil es relativamente rara, ya que representa solo el 5% del total de los casos de uveítis vistos en hospitales terciarios. Se caracteriza por la inflamación de la úvea (iris, cuerpo ciliar y coroides) y tejidos circundantes. A diferencia de la conjuntivitis, se manifiesta clínicamente con ojo rojo doloroso, inyección ciliar (limbar) o mixta (conjuntival y ciliar) (Figura 1), alteraciones visuales (visión borrosa, escotomas, miodesopsias, fotofobia, metamorfopsias), epifora, dependiendo de las estructuras afectadas.

FIGURA 1. *Conjuntivitis vs. uveítis*

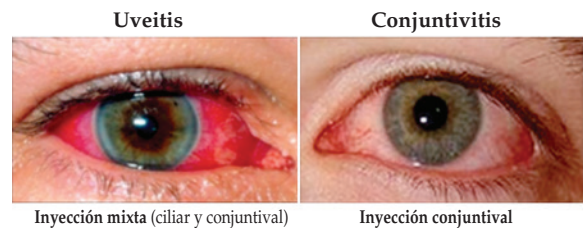


TABLA 1. *Diagnóstico diferencial de las uveítis*

Uveítis anterior	Uveítis intermedia	Uveítis posterior y panuveítis
<p>Artritis idiopática juvenil (más frecuente)</p> <p>Traumatismo</p> <p>Sarcoidosis</p> <p>Enfermedad herpética y otros virus</p> <p>Sífilis</p> <p>Enfermedad de Lyme</p> <p>Iridociclitis heterocrómica de Fuchs</p> <p>Enfermedad de Kawasaki</p> <p>Síndrome de nefritis tubulointersticial aguda y uveítis</p> <p>Síndrome de Behcet</p> <p>Seudotumor orbitario</p> <p>Idiopática</p>	<p><i>Pars planitis</i>, idiopática (85%-90% de los casos)</p> <p>Sarcoidosis</p> <p>Tuberculosis</p> <p>Xantogranuloma juvenil</p> <p>Enfermedad de Lyme</p> <p>Idiopática</p>	<p>Toxoplasmosis (más frecuente)</p> <p>Toxocariasis</p> <p>Enfermedad herpética, rubéola, sarampión</p> <p>Histoplasmosis</p> <p>Sífilis</p> <p>Oftalmía simpática</p> <p>Sarcoidosis</p> <p><i>Bartonella</i></p> <p><i>Candida albicans</i></p> <p>Enfermedad de Lyme</p> <p>Granulomatosis sistémica juvenil familiar (síndrome de Blau)</p> <p>Neurorretinitis subaguda unilateral difusa (NSUD)</p> <p>Tuberculosis</p> <p>Síndrome de Vogt-Koyanagi-Harada</p> <p>Síndrome de Behcet</p> <p>Idiopática</p>

Es importante recordar que no todas las uveítis se manifiestan con ojo rojo; algunas, como la asociada a AIJ o la uveítis intermedia, se caracterizan por presentar conjuntiva blanca y se las denomina “uveítis frías”, que requieren un alto índice de sospecha.¹⁻⁵

Las uveítis pueden clasificarse según diferentes criterios: la localización anatómica (anterior, intermedia, posterior o panuveítis), la lesión anatomopatológica (granulomatosa o no granulomatosa), la evolución (aguda, crónica o recidivante) o la causa (traumática, autoinmune, infecciosa, síndromes de enmascaramiento, idiopática, exógena o endógena) (Figura 2).³⁻⁵

Sabiendo que se trata de una uveítis, ¿qué pistas del compromiso ocular son claves para iniciar el abordaje diagnóstico?

La localización del segmento ocular afectado, considerado como origen del proceso inflamatorio, orientará a las posibles causas, junto con la forma de inicio, duración y evolución. La clasificación anatómica es la más utilizada.

En la uveítis anterior (60% de los casos), la inflamación se limita a la cámara anterior y puede afectar una o más estructuras (iritis, iridociclitis, queratouveítis, esclerouveítis). En la uveítis intermedia (5%-13%), la inflamación se localiza, fundamentalmente, en el vítreo (cuerpo ciliar posterior, pars plana). Y, en la uveítis posterior (15%), se afectan la retina o la coroides. Cuando se afectan todas las estructuras (20%), se denomina panuveítis o uveítis difusa (Figura 2, Tabla 1).^{1,2,5}

¿Qué enfermedades infectológicas se deberían considerar en primera instancia?

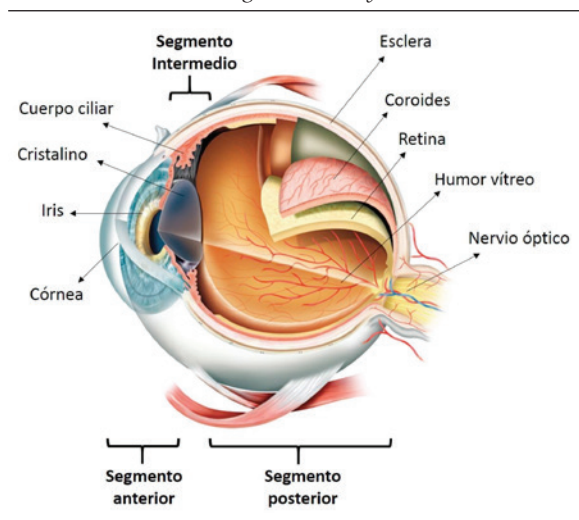
La toxoplasmosis es la causa más frecuente de uveítis posterior. La proporción de individuos infectados que desarrollarán afección ocular difiere entre las áreas geográficas y aumenta conforme a la edad (de 2% a 17%). La retina es un sitio primario de infección y se presenta como una coriorretinitis, tanto en una primoinfección como en la recidiva de una forma congénita. Los síntomas más comunes en los pacientes con toxoplasmosis ocular son visión borrosa, fotofobia, hipertensión ocular, dolor ocular y ojo rojo. En caso de tratarse de una toxoplasmosis congénita, pueden encontrarse también hidrocefalia, microcefalia, convulsiones, calcificaciones cerebrales, organomegalia, exantema y fiebre.^{10,11}

La toxocariasis ocupa el segundo lugar en frecuencia como causa de uveítis posterior infecciosa. Esta larva llega al ojo por la ingestión de huevos eliminados con las heces de cachorros de perros o gatos. Se debe considerar, entre otros diagnósticos diferenciales, una toxocariasis ocular en un paciente de edad pediátrica que acude con eosinofilia, leucocoria y antecedente de contacto con animales. La eosinofilia representa el motivo principal de presunción diagnóstica (60%). Se presenta como leucocoria y hay que hacer el diagnóstico diferencial con retinoblastoma.¹²

Los virus del grupo herpes (1, 2, zóster y citomegalovirus) pueden provocar uveítis unilateral de comienzo agudo, aunque la manifestación más común es la blefarconjuntivitis herpética. El compromiso corneal con una dendrita típica u opacidades corneales debidas a una queratitis herpética previa orientan hacia el diagnóstico. La presencia de atrofia sectorial o redondeada en el iris también hace pensar en una uveítis herpética. Tal vez, el hallazgo más habitual que nos debe hacer pensar en una uveítis herpética es la hipertensión ocular concomitante con el cuadro inflamatorio. Este aumento súbito de la presión intraocular se debe a trabeculitis, que responde al tratamiento con corticoides tópicos.¹³

La tuberculosis es una enfermedad que afecta los ojos en forma muy excepcional. Las manifestaciones de la tuberculosis ocular son la presencia de granulomas en la coroides, de múltiples focos de coroiditis, de vasculitis retinal y de una uveítis anterior granulomatosa. Estos pacientes tienen como regla el antecedente del contacto con personas tuberculosas. El diagnóstico es fundamentalmente clínico. La asociación con

FIGURA 2. Anatomía del globo ocular y uveítis



focos de tuberculosis en el pulmón o en otros sectores del organismo se ve en alrededor de la mitad de los casos.¹⁴

Cuando sospechamos que un paciente presenta un cuadro de inflamación intraocular por sífilis adquirida, debemos incluir su estudio neurológico, dado que la sífilis afecta al ojo en los estadios de latencia tardía o terciarismo, se la considera siempre como neurosífilis y se la trata como tal. La afectación de los ojos se presenta con manifestaciones de lo más diversas, por ello el estudio de esta entidad está incluido en la rutina de todo cuadro de uveítis que no sea característico de alguna entidad. Puede presentar vasculitis retinal, desprendimiento de retina inflamatorio, papilitis, retinitis, uveítis anterior o intermedia, vitreítis, entre otras. En todo paciente en el que sospechamos un cuadro de sífilis, debemos investigar también la presencia del virus de la inmunodeficiencia humana (VIH).¹⁵

TABLA 2. Características de los niños con uveítis crónica y artritis

Característica	Promedio
Femenino/masculino	4,4:1
Media de edad (años) al inicio de la artritis	4
Subtipo de AIJ (% con uveítis)	
Oligoarticular	30
Poliartritis (FR negativo)	15
Artritis psoriásica	10
Poliartritis (FR positivo)	< 1
Artritis sistémica	< 1
Artritis relacionada con enteritis	< 1*
Serología (%)	
FR positivo	< 1
FAN positivo	80

AIJ: artritis idiopática juvenil; FR: factor reumatoideo;

FAN: factor antinúcleo.

* Uveítis anterior: 7,8%.

¿Qué enfermedades reumatológicas se deberían tener en cuenta para el diagnóstico diferencial?

Las enfermedades inflamatorias oculares comprenden una de las complicaciones más devastadoras de las enfermedades reumáticas, especialmente en la AIJ. La actividad de la uveítis no es paralela a la de la artritis y no se relaciona con los reactantes de fase aguda. El pronóstico es peor cuando aparece antes que la artritis, en los pacientes con factor antinúcleo (FAN) negativo y cuando se observa una respuesta inicial inflamatoria grave e inflamación crónica.¹⁶

Uveítis anterior crónica en artritis idiopática juvenil

La uveítis anterior crónica (UAC) (en el inicio, asintomática) es la complicación ocular más común de la AIJ oligoarticular, principalmente de comienzo insidioso, anterior, no granulomatosa, que afecta el iris y el cuerpo ciliar (iridociclitis). Es más frecuente en niñas pequeñas con FAN positivo (Tabla 2). La mitad de los pacientes podrán referir algún síntoma atribuible (dolor, ojo rojo, cefalea, fotofobia) en el curso de la enfermedad. En casi la mitad de los pacientes, la uveítis ocurre justo antes, poco después o al momento del diagnóstico de la artritis. Menos del 10% aparece antes de la artritis y se detecta en una evaluación oftalmológica de rutina. El compromiso suele ser bilateral en el 80% de los casos. Pueden aparecer complicaciones, como sinequias, queratopatía en banda, cataratas o glaucoma. El subtipo de AIJ, la edad y la positividad de los anticuerpos antinucleares (ANA) determinarán la frecuencia de los controles oftalmológicos¹⁶ (Tabla 3).

Uveítis anterior aguda

La uveítis anterior aguda (UAA) (sintomática) es característica de las enfermedades asociadas al antígeno HLAB27, tales como las artritis

TABLA 3. Pautas para la evaluación oftalmológica en niños con artritis idiopática juvenil

Riesgo	Tipo	FAN	Edad de aparición (en años)	Evaluación
Alto	Oligo o poliarticular	+	≤ 7	Cada 3-4 meses
Moderado	Oligo o poliarticular	+	> 7	Cada 6 meses
	Oligo o poliarticular	-	Cualquiera	
Bajo	Sistémica	+ o -	Cualquiera	Cada 12 meses

Modificado de Petty RE.¹⁶

FAN: factor antinúcleo.

relacionada con entesitis (*enthesitis-related arthritis*; ERA, por sus siglas en inglés). Difiere, en muchos aspectos, de la uveítis crónica (UC); puede ocurrir sin evidencia de artritis o compromiso sistémico, y este tipo, probablemente, es el más común y requiere un control evolutivo minucioso para buscar "inflamación articular oculta". Se asocia fuertemente a HLAB2 y a las ERA (Tabla 1). Es más frecuente en niños, unilateral, sintomática (ojo rojo, dolor, fotofobia) y, hasta la evaluación oftalmológica, se puede confundir con una infección, alergia o la presencia de un cuerpo extraño. En la evaluación oftalmológica con lámpara de hendidura, se pueden observar células y *flare* en la cámara anterior del ojo. El hecho de que el niño presente síntomas y signos hace que la identificación sea más sencilla; el inicio del tratamiento, más temprano, y con un pronóstico visual, excelente. Las razones por las cuales las manifestaciones clínicas son diferentes entre la uveítis aguda y la crónica son desconocidas. Es raro que el tracto uveal posterior (coroides) esté afectado clínicamente. Otras enfermedades diferentes a la AIJ pueden presentar uveítis y artritis: enfermedad intestinal inflamatoria, artritis reactiva, sarcoidosis, enfermedades de Behcet, Kawasaki y Lyme, lupus eritematoso sistémico y púrpura de Schonlein-Henoch.¹⁶

CONCLUSIONES

Con respecto a las causas asociadas a uveítis en niños, habría que considerar, en primer término, la toxoplasmosis entre las infecciones, la asociada a artritis idiopática juvenil entre las enfermedades sistémicas y las idiopáticas.

Una historia clínica completa, una exploración con especial énfasis en el sistema músculo-esquelético y columna axial, y pruebas complementarias básicas deben realizarse a todos los pacientes (hemograma, reactantes de fase aguda, serología luética, prueba de Mantoux, ANA, serología para toxoplasmosis, radiografía de tórax). De manera individualizada y, de acuerdo con lo obtenido de la evaluación inicial, junto con el informe oftalmológico (localización anatómica, duración, grado de inflamación y

complicaciones), se puede establecer un listado de posibilidades diagnósticas y, sobre esa base, se elegirán las pruebas más adecuadas para llegar al diagnóstico. Dado el potencial riesgo para la visión, es necesario y esencial su rápido tratamiento. ■

REFERENCIAS

1. Olitsky SE, Nelson LB. Trastornos de la capa uveal. En: Behrman RE, Kliegman RM, Jenson HB, eds. *Nelson. Tratado de pediatría*. 17.^a ed. Barcelona: Elsevier; 2004. Págs.2111-3.
2. Puertas Bordallo D, Acebes García MM. Urgencias oftalmológicas en pediatría de atención primaria. *Pediatr Aten Prim* 2001;3(11):59-72.
3. Paroli MP, Spinucci G, Liverani M, Monte R, et al. Uveitis in childhood: an Italian clinical and epidemiological study. *Ocul Immunol Inflamm* 2009;17(4):238-42.
4. Calvo Hernández LM, Bautista Salinas RM, Cervera Segura R, Suárez Cabrera M. Uveítis. Un reto para el internista. *An Med Interna (Madrid)* 2008;25(3):141-8.
5. Guly CM, Forrester JV. Investigation and management of uveitis. *BMJ* 2010;341:c4976.
6. Fumagalli L. Faceta del pediatra. Vivencias de un pediatra personal. *Ludovica Pediatr* 2009;11(4):100-3.
7. Blanco O. Papel del pediatra general. *Arch Argent Pediatr* 2003;101(2):106-12.
8. Schejter V, Halac A, Lejarraga H, Greco C, et al. El clínico pediatra en la alta complejidad. Un trabajo de campo. *Arch Argent Pediatr* 2004;102(6):451-60.
9. Grupo de Trabajo de Medicina Interna. El pediatra internista. Un nuevo perfil para un viejo rol. *Arch Argent Pediatr* 1998;96(2):141-2.
10. Dodds EM. Toxoplasmosis ocular. *Arch Soc Esp Oftalmol* 2003;78(10):531-42.
11. Toledo González Y, Soto García M, Chiang Rodríguez C, Rúa Martínez R, et al. Comportamiento clínico-epidemiológico de la toxoplasmosis ocular. *Rev Cubana Oftalmol* 2011;24(1):15-29.
12. Rocha Cabrera P, Lozano López V, Losada Castillo MJ, Alemán Valls R, et al. Manejo de la uveítis por *Toxocara Canis*. *Arch Soc Canar Oftalmol* 2015;26:42-8.
13. Wensing B, Relvas LM, Caspers LE, Valentincic NV, et al. Comparison of rubella virus- and herpes virus-associated anterior uveitis: clinical manifestations and visual prognosis. *Ophthalmology* 2011;118(10):1905-10.
14. De Benedetti ME, Carranza B, Gotuzzo E, Rolando I. Tuberculosis ocular. *Rev Chil Infect* 2007;24(4):284-95.
15. Tenorio G, Ramírez Sánchez V, Sánchez CJ, Guido Jiménez MA. Sífilis ocular. *Rev Med Hosp Gen Méx* 2009;72(3):149-54.
16. Petty RE, Rosenbaum JT. Uveitis in juvenile idiopathic arthritis. En Cassidy JT, Laxer RM, Petty RE, Lindsley CB, eds. *Textbook of pediatric rheumatology*. 6th ed. Philadelphia: Saunders/Elsevier; 2011. Págs.305-14.